Digitized by the Internet Archive
in 2010 with funding from
Open Knowledge Commons and Harvard Medical School

http://www.archive.org/details/traitdessectio00lt

TRAITÉ

DES

SECTIONS NERVEUSES

MÉMOIRES DE L'AUTEUR

1. Du Traumatisme dans l'Accouchement comparé au Traumatisme ordinaire. Paris, 1868.
2. Phénomènes physiologiques et pathologiques consécutifs à la Section des Nerfs du bras. 1869. (Extrait du *Lyon médical.*)
3. Névrotomie dans le Tétanos traumatique. 1870. (Extrait du *Lyon médical.*)
4. De l'Intervention secondaire dans la Gangrène des membres. 1871. (Extrait du *Lyon médical.*)
5. Étude sur les pansements par occlusion ouatée. 1872. (Extrait du *Lyon médical.*)
6. Persistance de la Sensibilité et de la Motilité après la Section des nerfs des membres. 1873. (Extrait du Compte rendu du Congrès tenu à Bordeaux en 1872, par l'Association française pour l'avancement des sciences.)

LYON — IMPRIMERIE PITRAT AINÉ, RUE GENTIL, 4

TRAITÉ

DES

SECTIONS NERVEUSES

PHYSIOLOGIE PATHOLOGIQUE

INDICATIONS — PROCÉDÉS OPÉRATOIRES

PAR

É. LÉTIÉVANT

CHIRURGIEN EN CHEF DÉSIGNÉ DE L'HOTEL-DIEU DE LYON,
CHEF DES TRAVAUX ANATOMIQUES
ET PROFESSEUR DE PHYSIOLOGIE A L'ÉCOLE DE MÉDECINE DE LYON

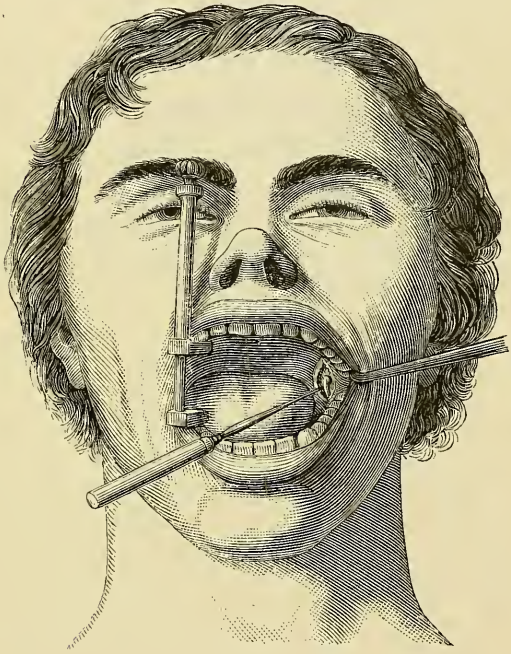

PARIS

J. B. BAILLIÈRE ET FILS

RUE HAUTEFEUILLE, 19

LYON, Mégret. — MADRID, Bailly-Baillière. — LONDRES, Baillière, Tindall and Cox.

1873

Tous droits réservés.

PRÉFACE

Le livre que je soumets aujourd'hui à l'appréciation des physiologistes et des médecins présente, à côté de documents historiques, l'exposé d'observations et d'expériences poursuivies depuis le commencement de l'année 1868.

Ces recherches se rapportent à des phénomènes de physiologie pathologique peu étudiés jusqu'ici et qui me paraissent conduire à des conséquences thérapeutiques sérieuses.

Tout en jetant un jour nouveau sur la physiologie des nerfs, ces recherches élargissent le domaine de la chirurgie et elles éclairent la pratique de cet art bienfaisant dans une branche importante : *les opérations sur les nerfs*.

J'ai divisé ce travail en trois parties : la PREMIÈRE est une étude de *physiologie pathologique* des sections nerveuses chez l'homme ; la DEUXIÈME concerne les *indications* des sections nerveuses dans les maladies ; la TROISIÈME est consacrée aux *procédés opératoires de névrotomie*.

L'étude des phénomèmes consécutifs aux sections complètes des nerfs est de date moderne.

Les anciens savaient que le résultat de ces sections était

PRÉFACE

Le livre que je soumets aujourd'hui à l'appréciation des physiologistes et des médecins présente, à côté de documents historiques, l'exposé d'observations et d'expériences poursuivies depuis le commencement de l'année 1868.

Ces recherches se rapportent à des phénomènes de physiologie pathologique peu étudiés jusqu'ici et qui me paraissent conduire à des conséquences thérapeutiques sérieuses.

Tout en jetant un jour nouveau sur la physiologie des nerfs, ces recherches élargissent le domaine de la chirurgie et elles éclairent la pratique de cet art bienfaisant dans une branche importante : *les opérations sur les nerfs.*

J'ai divisé ce travail en trois parties : la PREMIÈRE est une étude de *physiologie pathologique* des sections nerveuses chez l'homme ; la DEUXIÈME concerne les *indications* des sections nerveuses dans les maladies ; la TROISIÈME est consacrée aux *procédés opératoires de névrotomie.*

L'étude des phénomèmes consécutifs aux sections complètes des nerfs est de date moderne.

Les anciens savaient que le résultat de ces sections était

une paralysie de la région du nerf divisé ; que cette paralysie était incurable « car la nature est impuissante à régénérer les nerfs. » (Galien.) Mais là se bornaient leurs connaissances en cette matière.

Les idées de Galien traversèrent le moyen âge et les siècles qui suivirent sans subir ni nouveau contrôle, ni modification.

C'est au siècle dernier seulement, l'an 1770, que fut formulée une nouvelle doctrine, opposée à celle de Galien.

On déclarait que la paralysie consécutive à la section d'un nerf n'était pas permanente ; que le nerf se régénérait au lieu de sa section et reprenait son rôle de conducteur des impressions et des incitations motrices.

L'auteur de cette opinion était Cruikshank, qui ne publia que beaucoup plus tard ses expériences sur les nerfs et particulièrement sur leur reproduction. (*Phil. Trans.*, 1795.)

Il avait coupé successivement, à long intervalle, les deux nerfs pneumo-gastriques d'un chien, sacrifié l'animal après quarante jours et montré les nerfs rétablis dans leur continuité. L'animal avait vécu ; par conséquent, les nerfs pneumo-gastriques avaient repris leurs fonctions.

Fontana, déjà convaincu par la vue des pièces de Cruikshank, avait répété ses expériences et était arrivé aux mêmes résultats (1778 et 1781).

Il en fut de même d'Haighton (1795), de Descot (1822), qui expérimentèrent sur des chiens, de Prévost (1827), qui préférait les chats. Tous démontrèrent la régénération du nerf pneumo-gastrique après sa section : il s'agissait, à cette époque, uniquement de ce nerf ; on n'en expérimentait pas d'autres sérieusement.

Malgré ces faits, le doute sur la réalité de la doctrine nouvelle persistait. Il fallut, pour entraîner les esprits déjà ébranlés, le travail de Flourens : *Expériences sur la*

réunion et la cicatrisation des plaies de la moelle et des nerfs (1834). Là, le champ expérimental avait été agrandi ; là, était démontrée la communication rétablie sur toute la longueur du nerf, après sa cicatrisation.

Toute la faveur, en France, fut dès lors acquise à la doctrine de la régénération nerveuse.

L'Allemagne, à son tour, partagea cette opinion après la publication du travail de Steinrueck [1].

Quelques esprits, à la vérité, des sceptiques ! sans doute, élevaient, de temps à autre, des objections contre la doctrine régnante.

Horteloup, à propos de certains faits de Dupuytren, concluait à une sensibilité produite par les anastomoses se développant notablement (1834). Baudens invoquait aussi le rôle des anastomoses, et cet auteur en avait le droit, puisqu'il venait d'observer un cas de section des quatre nerfs principaux du membre supérieur, dans l'aisselle, sans que la paralysie de la main fût absolue (1836).

Mais, que pouvaient quelques notes isolées, venues de malencontreux chirurgiens, au milieu du concert unanime d'opinions formées par les physiologistes ?

Le dogme de la régénération n'en fut nullement ébranlé.

Le triomphe de cette doctrine devait être plus complet encore.

Les micrographes virent les fibres nerveuses de nouvelle formation destinées à réparer la perte de substance du nerf ; ils les suivirent du bout central au bout périphérique.

Les physiologistes constatèrent le retour du mouvement et de la sensibilité dans un grand nombre d'expériences.

Les chirurgiens remarquèrent les récidives fréquentes

[1] *De Regeneratione nervorum*, Berlin, 1838.

de névralgies sur le nerf que l'on avait sectionné, preuve manifeste, pensaient-ils, de la régénération de ce nerf.

Telle était même, parmi ces derniers, la croyance à ce dogme scientifique, qu'ils ne savaient recommander trop de précautions pour prévenir la régénération après la névrotomie.

Il ne suffit pas, disaient-ils, de sectionner le nerf, de le réséquer, de le brûler, il faut encore « replier les bouts dans les chairs, ou mieux, interposer entre les deux bouts des lambeaux de tissu cellulaire ou de muscle. » (Malgaigne.)

Malgré ces précautions, on verra, quelquefois, les nerfs se régénérer encore et la névralgie se reproduire.

Les travaux de M. Waller (1852), ceux de M. Philipeaux et de M. Vulpian ajoutèrent à la question un nouvel intérêt physiologique : on apprit que le bout périphérique du nerf divisé dégénérait ; qu'il se restaurait après un certain temps, un ou deux mois au plus; et, qu'enfin, la perte de substance du nerf se réparait vers le troisième ou quatrième mois. On en conclut que les mêmes phénomènes devaient se passer chez l'homme, et qu'après la section d'un nerf on devait observer, chez lui, d'abord une paralysie, pendant la dégénération du bout périphérique ; puis, le retour de la fonction vers le troisième ou quatrième mois, époque du rétablissement du nerf dans sa continuité.

L'opinion médicale en était là, quand, en 1864, parut une observation qui eut un grand retentissement :

Un malade, dont le nerf médian avait été divisé accidentellement, fut, le lendemain matin, traité par le rapprochement et la suture des deux bouts nerveux.

Le même jour, l'opérateur, Langier, constata déjà un retour de la motilité et de la sensibilité. Les signes indiquant le retour de ces fonctions s'accusèrent davantage les jours suivants et devinrent bientôt très-prononcés. C'était,

évidemment, pensa-t-on, un exemple de régénération *immédiate* du nerf.

On en entretint l'Institut, l'Académie des sciences, l'Académie de médecine, la Société de chirurgie.

La discussion amena de nouveaux faits, entre autres celui de M. Nélaton, présenté par M. Houel, et la doctrine de la régénération nerveuse reçut, une fois encore, des faits et de la discussion, une confirmation éclatante.

On crut à la régénération nerveuse, sinon immédiate, au moins rapide.

La thèse de M. Magnien (1866) vint ajouter à l'énergie des convictions. Aux faits qu'il rechercha sur l'homme, il joignit les résultats de ses vingt-cinq sections pratiquées sur des chevaux ; il avait noté deux fois une régénération nerveuse rapide.

A cette époque de foi robuste, des chirurgiens donnaient comme preuve de cette régénération rapide les deux fameuses observations de M. Paget, dans lesquelles les bouts des nerfs cubital et médian, abandonnés au sein d'une plaie déchirée, trouvaient encore, sans avoir été rapprochés, le moyen de se reconnaître, de s'atteindre, de se souder et de se reconstituer : le tout en treize jours !

Des croyances aussi fantastiques ne devaient pas trouver tous les esprits disposés à les accepter.

M. le professeur Verneuil, à la Société de chirurgie (1864), s'était, le premier, déclaré non convaincu par tout ce qu'on racontait sur ce sujet. Il n'avait été impressionné ni par le fait de Laugier, ni par celui de M. Houel : il signalait certains cas de Victor von Bruns, dans lesquels on avait vu la sensibilité revenir après quelques heures dans les parties périphériques, bien qu'on n'eût pratiqué aucune réunion des nerfs.

« Comment et par quel mécanisme se rétablit l'influx

nerveux » dans ces cas ? Il affirmait qu'on ne savait rien encore sur ce côté de la question.

M. Paulet partageait déjà, sans doute, cette manière de voir, car on ne tarda pas à l'entendre, dans un mémoire très-remarquable lu à la Société de chirurgie (avril 1868), rapporter une observation personnelle et quelques autres faits en complet désaccord avec les lois de la physiologie régnante.

A cette époque, j'avais l'occasion d'observer, moi-même, une section nerveuse importante (section du nerf médian, 22 décembre 1867), qui me conduisit à découvrir et à formuler une nouvelle théorie sur les conséquences des sections nerveuses. (Je rapporte ce fait aux pages 2 et 55 ; les enseignements qu'il inspire aux pages 34 et 41.)

Je communiquais cette observation et la théorie nouvelle dans un mémoire intitulé : *Des sections du nerf médian*, remis à la Société de chirurgie au mois de décembre 1868.

J'exposais qu'à la suite de la section du nerf médian, il y a une première période pendant laquelle l'opéré conserve une certaine motilité et une certaine sensibilité dans le département du nerf divisé ; que cette motilité et cette sensibilité ne sont pas le résultat de la régénération du nerf médian ; que les mouvements sont le produit de contractions diversement combinées des muscles voisins appartenant aux nerfs non divisés ; que la sensibilité résulte : 1° de la présence, dans le département paralysé, de filets nerveux qui y sont constamment et qui proviennent d'anastomoses plus ou moins connues ; 2° de la perception de certaines impressions par les papilles nerveuses voisines de la région paralysée et qui appartiennent à des nerfs sains.

Ce sont donc des muscles, des nerfs, des appareils papillaires voisins qui interviennent pour remplacer, dans leurs fonctions, les appareils dont l'action a été annihilée

par la section. J'appelais, pour cela, ces fonctions : *Motilité et sensibilité suppléées.*

Je démontrais que plusieurs des observations que l'on avait considérées comme des faits de régénération étaient, au contraire, des exemples de suppléances sensitivo-motrices.

L'extension de la nouvelle doctrine à d'autres faits ne devait pas tarder.

Je montrais, l'année suivante, que la section des nerfs cubital ou radial donnait lieu à des phénomènes identiques à ceux observés après la section du médian [1].

Le travail *Sensibilité des nerfs de la main*, publié par MM. Arloing et Tripier [2], avait contribué, à cette date, à augmenter encore le nombre et la valeur de mes arguments.

Enfin, des faits recueillis pendant les années 1870, 1871, 1872, me permirent de généraliser la théorie. Elle s'applique : 1° aux sections nerveuses des membres inférieurs comme à celles des membres supérieurs (communication orale au Congrès scientifique de Bordeaux, 1872) ; 2° aux sections nerveuses de la face (communication orale au Congrès médical de Lyon, 1872).

Ces communications diverses ont été reproduites avec bienveillance par la presse en France et à l'étranger ; en outre, des allusions à la nouvelle théorie des suppléances nerveuses ont été faites à Paris, ces dernières années, dans quelques thèses inaugurales. Malgré cela, la croyance aux régénérations fantastiques n'est point éteinte, et, récemment encore, plusieurs journaux reproduisaient un fait étonnant à ce sujet. (Voir page 119 et 130.)

C'est dans le but de vulgariser, par une démonstration

[1] *Des phénomènes physiologiques et pathologiques consécutifs à la section des nerfs du bras.* Lyon, 1869.

[2] *Archives de physiologie.* 1869.

plus détaillée, la notion des suppléances sensitivo-motrices que j'ai entrepris la première partie de ce livre.

I

La Physiologie pathologique comprend six chapitres.

Le premier concerne l'étude des sections du nerf médian. Cinq faits servent à établir la doctrine des suppléances sensitivo-motrices : les autres observations, au nombre de vingt et une, reçoivent une explication plus ou moins facile de la nouvelle théorie.

Une des observations de section du nerf médian est, à une certaine époque, un exemple de régénération nerveuse, après avoir servi à démontrer les suppléances. Ce fait permet ainsi de rendre complètes l'exposition et la démonstration des phénomènes physiologiques consécutifs à la section du nerf médian.

Les chapitres II, III, IV, V et VI comprennent successivement les faits de section des nerfs cubital, radial, de plusieurs nerfs du bras, des nerfs du membre inférieur, de la face. Ils confirment en tous point, pour la plupart, la doctrine des suppléances précédemment établie.

Après cette étude des faits de section nerveuse appartenant aux diverses régions du corps, on peut considérer comme définitivement acquises les propositions générales suivantes :

Malgré la section d'un nerf il reste toujours, dans sa région, de la sensibilité, quand la division a porté sur un nerf sensitif ; de la motilité, si c'est sur un nerf moteur ; l'une et l'autre de ces fonctions, s'il s'agit d'un nerf mixte.

Ces fonctions motrices et sensitives, considérablement amoindries, résultent de l'intervention d'agents étrangers au nerf sectionné : muscles, anastomoses, papilles nerveuses.

Ces fonctions suppléées sont très-imparfaites, mais, à

mesure qu'on s'éloigne du moment de la section, elles acquièrent, par l'usage, plus de développement.

On voit cette période de développement coïncider, parfois, avec une remarquable atrophie musculaire.

Ainsi la motilité suppléée coexiste, tantôt avec une paralysie absolue des muscles influencés par le nerf sectionné, tantôt, à une période plus éloignée (deuxième période), avec l'atrophie des mêmes *muscles*.

Elle n'atteint jamais, dans son développement, le degré de perfection de la motilité normale.

La sensibilité suppléée est relativement plus marquée que la motilité sur la région du nerf divisé, ce qui résulte de l'action combinée du double mode suivant lequel elle se produit. Elle n'atteint non plus jamais aux limites de la perfection.

Elle peut être modifiée par l'influence de conditions pathologiques locales particulières. Ainsi, après certaines divisions nerveuses, pratiquées notamment pour des névralgies, il se produit quelquefois une sorte de *stupeur locale* qui masque la sensibilité suppléée, les premiers jours de la section. La sensibilité reparaît ensuite graduellement, à mesure que la stupeur se dissipe.

Dans d'autres cas, un *engorgement inflammatoire*, compliquant les suites de la section, altère la sensibilité suppléée, la fait disparaître même, pendant quelque temps ou pour toujours, en déterminant la compression ou la destruction des éléments de sensibilité appartenant aux nerfs voisins.

La motilité et la sensibilité suppléées ont une durée variable. Temporaires dans quelques cas, elles sont permanentes dans d'autres.

Une troisième période se présente, quelquefois, après les sections nerveuses, celle de la guérison complète. Elle est

caractérisée par la restauration de la fonction, conséquence de la régénération du nerf.

La motilité et la sensibilité, par régénération nerveuse, apparaissent longtemps après la section : douze, quinze mois, terme plus long que celui des expériences sur l'animal.

Ces fonctions sont toujours précédées par une période de motilité et de sensibilité suppléées.

Elles se manifestent : la motilité, par le réveil et la reconstitution des muscles paralysés et atrophiés après la section ; la sensibilité, par la perfection dans l'état esthésique de la région du nerf jadis divisé.

Les deux théories des suppléances sensitivo-motrices et de la régénération nerveuse sont démontrées exactes par les faits. Elles représentent deux phases de physiologie pathologique.

Ces phases s'enchaînent et se suivent.

La connaissance des deux théories jette une lumière très-grande sur de nombreux phénomènes consécutifs aux sections nerveuses, et longtemps obscurs ou malinterprétés.

Les noms de « motilité et sensibilité suppléées » n'ont pas été également agréés. Le premier n'a soulevé aucune objection. Celui de « sensibilité suppléée » n'a pas paru satisfaire certains expérimentateurs qui, ayant observé surtout sur des animaux, ne croient à la perception des sensations, après la section des nerfs, qu'à l'aide des anastomoses nerveuses. Ils voudraient que l'on appela cette persistance sensitive « sensibilité par anastomoses. »

On ne saurait nier, certes, le rôle des anastomoses ; il convient même d'insister sur leur importance. Mais, chez l'homme, il y a, de plus, une perception des sensations tactiles par ébranlement des papilles à distance.

Ce mode de perception existe peut-être chez les animaux ; ceux-ci, à coup sûr, ne s'en rendent pas un compte exact ;

en tous cas, ils sont incapables de s'expliquer à son sujet.

Coupez tous les nerfs qui vont se rendre à la région palmaire du doigt d'un chat, d'un chien, d'un lièvre ou d'un lapin, aucun de ces intéressants quadrupèdes ne répondra à l'expérimentateur : « Monsieur, je sens que vous touchez au bout de mon index ; vous touchez très-doucement en ce moment ; vous exercez un frottement en long, en large, en travers sur ce doigt. »

Ces sensations, l'homme les perçoit ; de plus, il en rend compte.

Ce mode de perception des sensations, après les sections nerveuses, se joint, chez lui, au mode de perception par les anastomoses.

Ces deux modes, combinant leur influence, contribuent à entretenir, dans la région du nerf divisé, un ton assez élevé de la sensibilité.

Pour cette raison, j'ai cru devoir maintenir le nom « sensibilité suppléée, » qui englobe, dans sa signification, le double mécanisme de cette perception. Je suis d'ailleurs tout prêt à le changer, si l'on en trouve un meilleur.

II

Après l'étude physiologique des sections nerveuses, vient naturellement l'étude, plus pratique, DE LA NÉVROTOMIE DANS LES CAS PATHOLOGIQUES.

Les maladies qui peuvent être traitées par ce mode opératoire ne sont pas nombreuses, mais elles sont assez fréquentes.

Les cas dans lesquels la névrotomie a déjà été faite doivent servir de guide pour la conduite à venir.

J'ai dû étudier l'état actuel de la névrotomie dans les *névralgies*, les *douleurs symptomatiques*, le *tétanos*,

l'*épilepsie*, les *contractures*, les *tumeurs* et les *blessures des nerfs*.

Tracer l'historique de la névrotomie dans la névralgie ; rechercher les raisons qui légitiment l'emploi de cette méthode, dans ces cas ; exposer ensuite les faits nombreux de sections nerveuses pratiquées pour des névralgies, soit des membres, soit de la face ; puis, peser les succès, les insuccès ; apprécier la mononévrotomie, la polynévrotomie, leurs variétés ; toute cette étude conduit à conclure que ces différents modes opératoires ont chacun leurs indications, et que la section d'un nerf, faite dans des conditions bien déterminées, est une excellente pratique chirurgicale : dans les cas désespérés, elle rend à la vie sociale des malheureux, qui, par l'atrocité de leurs souffrances, étaient condamnés à l'isolement.

Cette même pratique a réussi et peut réussir dans certains cas de tétanos à origine périphérique.

Quelles conditions alors peuvent faire un succès ?

Il est possible d'en préciser quelques-unes, tout en reconnaissant que quelques autres restent à découvrir.

Le tétanos traumatique se complique, parfois très-vite, de lésions médullaires ou périmédullaires ; entre autres, d'hémorrhagie de ces parties.

Contre ces complications formées, que peut l'emploi de moyens locaux ? — Rien. — Mais, si la séquestration du foyer incitateur des contractions tétaniques est faite de bonne heure, qui dit que ces complications ne seront pas empêchées ?

Si elles sont encore légères et à leur début, peut-on affirmer qu'elles ne seront pas arrêtées dans leur marche ?

A la raison se joignent quelques faits, démontrant que la section nerveuse suffit à guérir certains tétanos.

La séquestration du foyer des incitations tétaniques est

possible ; elle est rationnelle, et, quoique cette méthode puisse suffire seule à la guérison, elle n'exclut pas l'emploi des médicaments réputés utiles en pareils cas : opium, chloral, etc.

Contre une affection, aussi souvent funeste que le tétanos, il est prudent d'user de tous les moyens proposés par la science : sauver le malade d'abord, on discutera ensuite, si l'on veut, la part d'influence curative qui revient à la névrotomie.

L'épilepsie a été rarement combattue par la névrotomie ; cependant, dans quelques conditions, cette méthode thérapeuthique est indiquée : notamment quand la maladie est d'origine est périphérique.

Certains faits témoignent aussi de l'efficacité de la section nerveuse dans ces cas.

Ces conditions et ces faits sont signalés dans ce travail. Des succès nouveaux ne tarderont pas, sans doute, à se produire sous l'influence de l'emploi plus éclairé de cette méthode. Déjà un fait récent, inédit, de guérison de cette maladie est survenu, par la section du nerf médian, dans la pratique de M. Lande, professeur à l'École de médecine de Bordeaux.

Certaines contractures des membres, de même que certaines douleurs symptomatiques, ont été guéries ou améliorées par la névrotomie. Des chapitres, dans ce travail, signalent les conditions spéciales qui déterminent le chirurgien à suivre cette pratique.

Les tumeurs des nerfs réclament souvent une intervention chirurgicale.

Quelle méthode suivre alors ?

Faut-il énucléer, et dans quel cas ?

Faut-il réséquer le nerf avec la tumeur simplement, ou faire suivre la résection de la suture ?

Faut-il sectionner seulement le nerf?

Est-il préférable d'employer d'autres méthodes exceptionnelles telles que l'extirpation, la cautérisation, etc. ?

Ce sont les principaux points sur lesquels je cherche à m'éclairer, à l'aide des faits produits dans la science.

La deuxième partie se termine par l'étude de la névrotomie dans les plaies nerveuses. L'expérience humaine n'a pas encore prononcé d'une manière définitive sur l'utilité de l'intervention chirurgicale dans ces cas. Ce qui est, ce qui a été fait est relaté. L'avenir comblera les lacunes qui se rapportent à cette question.

III

Puisque la névrotomie peut être utile dans des cas pathologiques assez nombreux, il importe de tracer les PROCÉDÉS DE SECTION auxquels on peut être conduit.

L'obstacle principal à la vulgarisation de cette méthode réside, en partie, dans les difficultés de la manœuvre opératoire.

Ces difficultés ont leur source dans le peu de soins consacrés aux descriptions des procédés. Les exercices d'amphithéâtre s'en ressentent ; on s'habitue peu à pratiquer la névrotomie. Plus tard, les souvenirs anatomiques précis s'effaçant, on n'a pas toujours présentes à l'esprit les notions nécessaires pour opérer rapidement une section nerveuse.

Le but de cette troisième partie est de diminuer ces difficultés.

Le premier chapitre contient le résumé des diverses opérations qui peuvent être pratiquées sur les nerfs : *section*, *résection*, *suture*, *autoplastie*, *greffe*.

Dans le second chapitre sont tracés les procédés opéra-

toires qui conduisent sur chaque nerf : procédés de section, 1° des nerfs du membre supérieur : médian, cubital, radial, musculo-cutané, brachial cutané interne, plexus brachial ; 2° des nerfs du membre inférieur : sciatique, poplités, tibiaux, crural, saphènes ; 3° des nerfs du cou : plexus cervical superficiel et profond, grand nerf occipital ; 4° des nerfs de la face : sus-orbitaire, ethmoïdal, sous-orbitaire, maxillaire supérieur, dentaire inférieur, lingual, buccal, etc.

Parmi ces nerfs, un certain nombre n'a jamais été névrotomisé. J'ai dû créer de toutes pièces leurs procédés de section.

Plusieurs nerfs ont été déjà l'objet d'opérations nombreuses et variées. J'ai choisi, dans ce dernier cas, parmi les procédés, ceux qui m'ont paru les meilleurs. Quelquefois je les ai modifiés ; je les ai mis en relief toujours, sans négliger, cependant, l'exposition des procédés moins parfaits, mais dont l'application peut être commandée par les circonstances.

Les figures, qui accompagnent le texte et en facilitent l'interprétation, ajoutent au caractère pratique de ce livre. Je les ai dessinées d'après nature ; elles ont été reproduites sur bois, par M. Léveillé, avec un soin que je me plais à reconnaître.

En publiant cet ouvrage, j'ai pensé faire une œuvre utile pour la science et pour les malades. Mon intention sera mon excuse, en présence des imperfections qu'il est à peu près impossible d'éviter dans tout travail concernant un sujet nouveau.

Lyon, juin 1873.

INDICATIONS BIBLIOGRAPHIQUES

ARÉTÉE. — Des Signes, des Causes et de la Cure des Maladies aiguës et chroniques. Traduction de M. L. Renard. In-8.

GALIEN. — De locis affectis, — Consilia pro puero epileptico. Venetiis, apud Juntas, 1609, classis VII, p. 179.

PARÉ (A.). — Cure des Plaies des nerfs, et Histoire du feu roi Charles neufième. Onziesme édition. Lyon, 1652; p. 258.

HILDEN (Fabrice de). — Observationum et curationum chirurgic. Centuria 1 : édition de Lyon. 1641.

SHORT. — Essais d'Édimbourg. 1738.

BONETUS (Th.). — Sepulchretum sive anatomia practica. Édition de Genève. 1750.

TISSOT (S. A.). — Traité des Nerfs et de leurs Maladies. 1770.

LAMOTTE. — Traité de Chirurgie, t. II. 1770.

PUERARI. — Trésor pratique de Burnet. Genève, 1770.

FONTANA (F.). — Traité sur le Venin de la Vipère. Florence, 1781. Dans le troisième volume de Haller, Expériences sur les parties irritables et sensibles. 1778.

LAURENZO MANNONI. — Sulla Regenerazione delle parte similari. 1782.

MICHAELIS (F.) — Ueber die Regeneration der Nerven. Brief an P. Camper. Cassel. 1785.

SABATIER. — Traité complet d'anatomie. 3e édition. Paris, 1791 ; t. III, p. 296.

CRUIKSHANK. — Experiments on the Nerves, Particularly on their Reproduction. (*Philos. Transactions.* 1795; t. I, p. 177.)

HAIGHTON. — An experimental inquiry concerning the reproduction of Nerves (*Philos. Transactions.* 1795; p. 190.)

PONTIER. — Épilepsie guérie par la cautérisation du nerf saphène. (*Journal de médecine*, an XI, t. XII.)

VÉSINET. — Observation de contracture. (*Journal de médecine*, an XII.)

MAISONNEUVE. — Recherches et observations sur l'épilepsie. Thèse inaugurale : 1803. In-8.

FOURNIER-PESCAY. — Du tétanos traumatique. Bruxelles. 1803.

MONTEGGIA. — Instituzioni chirurgiche. Milan, 1803.

BEAUCHÊNE. — Observation de Kyste du nerf. A la société de la Faculté, 1810.

ALEXANDER. — De tumoribus nervorum. Leyde, 1810.

LARREY (D. J.) Mémoires de chirurgie militaire et campagnes. 4 vol. Paris. 1812-1817. In-8 ; t. I. III et IV.

ESQUIROL. — Dictionnaire des sciences médicales en 60 vol., article Épilepsie. 1815.

DENMARK (Al.). Example of Symptoms resembling tic douloureux from a wounded nerve. (*Medico-chirurgical Transactions.* London, 1813; vol. IV.)

SWAN (J.). — A Dissertion on the treatment of morbid local affection of the Nerves. London, 1820. Traduction allemande par Frank de Leipsick. 1824.

ODIER. — Manuel de médecine pratique. 3e édition. Genève, 1821 : p. 180.

RICHERAND. — Nosographie chirurgicale. Paris. 1821.

DESCOT (P. J.). — Dissertation sur les affections locales des nerfs. Thèse de doctorat Paris, 1822. Nouvelle édition avec additions. 1825. In-8.

ARONSSOHN. — Observations sur les tumeurs développées dans les nerfs. Thèse. Strasbourg, 1822.

JEFFREYS. — Observation. (*Archives de Médecine*, 1823, t. II.)

BAYLE. — Mémoire sur quelques points de la Physiologie et de la Pathologie du système nerveux. (*Revue méd. franç. et étrang.* 1824 ; 2e vol. p. 46.)

LARREY (D. J.)— Mémoire sur la Cicatrisation. (*Rev. méd. franç. et étrang.* 1824.)

PORTAL. — Observations sur la nature et le traitement de l'Épilepsie. Paris, 1827. In-8.

PRÉVOST. — Note sur la Régénération du tissu nerveux. (*Annales des Sciences naturelles*, 1re série, t. X. 1827.)

BÉCLARD. — Anatomie générale, 1827.

LARREY (D. J.) — Note sur les Régénérations nerveuses qui s'observent dans le moignon des membres amputés. (*Ann. des Sc. nat.*, 1re série. t. IX, p. 439. 1827.)

FLOURENS. — Expériences sur la réunion et la cicatrisation des plaies de la moelle et des nerfs. (*Ann. des Sc. nat.*, 1re série, t. XIII, p. 121. 1828.)

WARREN. — Section du Dentaire inférieur. (*Boston medical and Chirurgic Journal*. 1830.)

DELPECH. — Précis des Maladies réputées chirurgicales, t. I, p. 175 et t. III. — Observations sur l'utilité de la section des Nerfs dans certains cas. (*Revue médicale*, t. I. Paris, 1832.)

BOYER. — Traité des maladies chirurgicales, article Face.

MURRAY. — *The London med. and phys. Journal*, mars 1833; et *Archives de médecine*, 2e série, t. II, p. 415. 1833.

DUPUYTREN. — Leçons orales de Clinique chirurgicale. Paris, 1834. In-8, t. IV.— Traité des Blessures par armes de guerre, t. I, p. 95.

SWAN. — A treatise on disease and injuries of the Nerves. London, 1834.

HORTELOUP. — Mém. et obs. sur la non régénération des Nerfs de la vie animale. (*Journal des Connaissances médico-chirurgicales*, t. II, p. 144. 1834.)

MALAGODI. — Résection du Nerf sciatique. (*Arch. gén. de méd.*, t. III. 1834.

LARREY (D. J.) — Clinique chirurgicale, t. III et V. 1829-1836.

GIBERT. — Recherches sur l'Épilepsie. 1835.

DE LA BERGE. — Note sur certaines rétractions musculaires. (*Journal hebd.* 1835.)

BAUDENS. — Clinique des Plaies d'armes à feu. Paris, 1836; p. 431.

BERTRAND. — Fait pathologique. Thèse de Paris, n° 220. 1836. Reproduit par le Compendium de chirurgie. t. II, p. 195.

MAYO. — Résection du nerf sciatique. (*The Lancet*, 1837.)

JOBERT (de Lamballe). — Études sur le Système nerveux. 2 vol. in-8. Paris, 1838.

STEINRUECK. — De regeneratione nervorum. Berlin, 1838.

HAMILTON. — On the effects resulting from Wounds of Nerves. (*Dublin Journal of Med. Science*. 1838; et *Arch. gén. de méd.* 1838; 3e série, t. II, p. 174, t. IX.)

BRODIE (Benj.).—Lectures illustrative of certain local nervous affections. London, 1837. Traduction allemande par Kürschner. Marburg, 1838.

LENOIR. — *Bulletin de la Société anatomique*. 1838 ; p. 134.

VELPEAU. — Médecine opératoire. 1839, t. III ; p. 115 et 289.

OLIVIER. — Article Nerfs (pathologie). Dictionnaire en 30 vol. 1839.

JOBERT. — Plaie d'armes à feu. (*Gaz. des Hôp.*, 1840 ; p. 106.)

BONNET (de Lyon). — Traité des sections tendineuses et musculaires, suivi d'un mémoire sur la névrotomie sous-cutané. Paris, 1841. In-8.

DUNCAN. — Résection du Nerf tibial postérieur. (*Édinburgh Monthly Journal*. 1841.)

BONNET (de Lyon.) — *Journal de médecine de Lyon*. 1842.

RILLIET et BARTHEZ. — Traité des Maladies des enfants. Paris. 1843. t. II.

VERGEZ. — Coup d'œil historique et Recherches expérimentales sur les régénérations nerveuses. Montpellier, 1842.

DELASIAUVE. — Traité de l'Épilepsie. Paris, 1843 ; édition de 1854.

FENIN. — Observations de chirurgie : Plaies par instrument tranchant. (*Recueil des Mémoires de médecine militaire*. 1843; t. LV, p. 235 ; cité par Paulet.)

VALENTIN. — Traité de Névrologie. Traduit par Jourdan. Paris, 1843.

BÉRARD. — Note sur les accidents qui suivent la piqûre des nerfs. (*Journal des Conn. méd. chir.* Mars 1846.)

GAY. — Résection du nerf tibial postérieur. (*The Lancet*, 1846, et *Arch. de méd.*. 4e série, t. XIII.)

NÉLATON. — Éléments de Pathologie chirurgicale. 1847.

GRISOLLE. — Traité de Pathologie interne, t. II. Névroses.

HUGUIER. — Résection du Tibial postérieur. (*Gaz. des Hôp.*, 1848.)

Résection du nerf tibial postérieur. (*Edinburgh Monthly Journal*, 1849.)

SMITH (R.). — On the pathology, diagnosis and treatment of the Neuroma. Dublin. 1849.

PAGET. — Lectures on Tumours. London, 1851.

BONNET (de Lyon). — Névrôme développé dans le nerf poplité interne ; extirpation de la tumeur en laissant le nerf intact : guérison avec conservation de la sensibilité et du mouvement du membre. (*Gaz. des Hôp.*, 1850. p. 90.)

FACIEU. — Thèse de Paris. 1851.

MICHON. — *Bulletin de la Société de chirurgie*, séance du 18 avril 1849 ; séance du 27 février 1850 ; t. I. 1851 ; p. 227, 568.

BROWN-SÉQUARD. — *Gaz. méd. de Paris*. 1851.

BROCA. — Névrôme du Tibial antérieur. (*Bulletin de la Société anatomique*. 1852.)

GIRAUDET. — Des diverses tumeurs des nerfs. 1852.

ROUX (Jules). — Névralgies faciales. Résection des nerfs sous-orbitaire, etc. (*Union médicale*, 1852.)

LAURENZI. — Il Racogliatore medico. 1852.

HERPIN (Th.). — Du Pronostic et du Traitement de l'Épilepsie. Paris, 1852.

WALLER. — Mémoire sur une nouvelle méthode pour l'étude du système nerveux. (*Arch. de méd.*, 1852.)

SAPPEY. — Traité d'Anatomie, Névrologie. 1852.

DENONVILLIERS et GOSSELIN. — Compendium de Chirurgie. t. II. p. 195.

HOUEL. — Mémoire sur le névrôme. (*Mémoires de la Société de chirurgie*. 1853 ; t. III, fascicule 3.)

MASON-WARREN. — *American Journal*, 1853.

SCHUH. — Résection du Nerf sous-orbitaire. (*Wiener med. Wochenschrift*, 1853. Thèse de Mire. Strasbourg, 1863.)

PATRUBAN. — Résection du sous-orbitaire. (*Wiener med. Wochenschrift*, 1853.)

BŒCKEL. — Résection du dentaire inférieure. (*Gaz. des Hôp.*, 1853-54.) Résection simultanée des nerfs lingual et mentonnier ; des lingual et sous-orbitaire. (*Gaz. des Hôp.*, 1865.)

PONTOIRE. — Résection du mentonnier. (*Union méd.*, 1854.)

SCHIFF. — *Comptes rendus de l'Académie des sciences*. Paris, 6 mars 1854.

HANCOCK. — Résection de l'extrémité des nerfs du bras. (*Association medical Journal*, mars ; et *Bulletin de Thérapeutique*, 1854 ; t. XLVI, p. 280.)

ROBIN (Ch.) — Névrôme du plexus solaire. (*Comptes rendus de la Société de biologie*. 1854.)

DUCHENNE (de Boulogne). — Paralysie traumatique des nerfs mixtes, 1854. — De l'Électrisation localisée. Paris, 1855 ; 3e édition en 1871.

ROSER. — Résection du nerf lingual. (*Archiv. für pathologische Anatomie de Virchow*. 1855. *Gaz. médic. de Paris*. 1857.)

VERNEUIL. — Quelques prop. sur les Fibrômes. (*Mém. de la Soc. de biologie*, t. II, 2e série, 1855.)

BASTIEN et PHILIPPEAUX. — Mémoire sur les effets de la compression des nerfs. (*Gaz. méd.* Paris, 1855, p. 794.)

BICKERSTETH. — Excision d'un névrôme sans division du nerf. (*Edinburgh monthly Journal*, août 1854, p. 118 ; et *Arch. de méd.*, janvier 1855.)

HUTIN (F.) — Mémoire sur l'Anatomie pathologique des cicatrices dans différents tissus. (*Mémoires de l'Académie de médecine*. 1855, t. XIX.)

BONNAFONT. — *Gazette des Hôpitaux*, 1856.

KOLLIKER. — Traité d'Histologie humaine. Traduction Béclard et Sée. 1856.

SCHROEDER VAN DER KOLK. — De l'extension des cellules du Cancer aux environs des tumeurs cancéreuses. (*Arch. de méd.* 1856 ; vol. I, p. 54.)

CARNOCHAN. — Résection du nerf maxillaire supérieur, 1856. (*American Journal*, t. XXXV ; et *Arch. de méd.* 2e série, t. II.)

WAGNER. — Résection du sous-orbitaire. (*Archir. für pathologische Anatomie de Virchow*, Berlin, 1856.) — Autres Résections, dans *Archir. für Klinische Chirurgie* de Langenbeck, vol. XI. Berlin.

CHARCOT et BROWN-SÉQUARD. — *Journal de Physiologie*. Paris, 1857.

DEPAUL. — Nevrôme plexiforme. (*Bulletin de la Société anatomique*, 1857.)

BERNARD (Cl.). — Leçons sur le système nerveux. Paris, 1858.

LEGRAND. — *Comptes rendus de l'Acad. des sciences*, 1858.

CHARCOT. — Note sur quelques cas d'affection de la peau dépendant d'une influence du système nerveux. (*Journal de la Physiologie de l'homme et des animaux*. 1859.)

VULPIAN et PHILIPEAUX.—Recherches expérimentales sur la Régénération des nerfs séparés des centres nerveux. (*Mém. de la Soc. de biologie*. 1859,3° série, t. I.)

LUYS. — Contributions à l'étude des contractions liées à une altération du système nerveux périphérique. (*Gaz. médic.*, 1859.)

LOTZPECK (de Tubingen.) — Obs. de Sections nerveuses. (*Deutsche Klinik*. 1859 : résumé *in Gaz. hebd.*, 1859, p. 919.)

BLACKMANN. — *North American medico-chirurgic. Review*. 1859; et *Archives*, 5° série, t. XIV.

INZANI. — Section des nerfs dentaire inférieur et lingual. (*Gaz. des Hôpit.*, 1859, p. 479.)

BRUNS (Victor von.) — Handbuch der praktischen Chirurgie für Aerzte und Wundärzte in Monographien, Erster Band, Seite 837. Tübingen, 1859.

LANDRY. — Réflexions sur les expériences de MM. Philippeaux et Vulpian. (*Moniteur des Hôpitaux*, 29 octobre 1859.)

LINHART (de Wurtzbourg). *Deutsche Klinik* et *Gaz. hebdom.*, 1860.

SCHIFF. — Remarques sur les expériences de MM. Vulpian et Philippeaux. (*Journal de Physiologie*, 1860.)

LONDE. — Recherche sur les Névralgies consécutives aux lésions des nerfs. Thèse de Paris, 1860, n° 199.

LANGENBECK. — Résection du nerf sous-orbitaire. (*Deutsche Klinik* et *Gaz. hebd.*, 1860.)

VERNEUIL. — Observations pour servir à l'histoire des altérations locales des nerfs. (*Arch. de méd.*, t. XVIII, 1861. — *Bulletin de la Société anatomique*, t. XXIX, p. 22.)

MALGAIGNE. — Résection des nerfs. Manuel de médecine opératoire, 1861, p. 109.

LONGET. — Traité de Physiologie, 1861.

FOLLIN. — Traité élémentaire de Pathologie externe, 1861-1867, t. II, p. 217.

HILTON. — Résection du musculo-cutané péronier. (*Medical Times*, 1861.)

CAUSARD. — Essai sur la Paralysie suite de la contusion des nerfs. Thèse de Paris, 1861, n° 25.

CORNIL.—De la Régénération des nerfs. (*Arch. gén. de méd.*, 5e série, t. XIX, 1862.)

BROWN-SÉQUARD in HOLMES. A system of Surgery by various authors. 1862; vol. III; p. 880.

BROWN-SÉQUARD. — Recherches sur la transmission des impressions de chatouillement, de douleur, de température et de contraction (sens musculaire.) (*Journ. de Physiol.* 1863.)

CHÉLIUS.—Section du sous-orbitaire. (*Baierisch artzliches Intelligenz-blatt*, 1863.

LEGOUEST. — Traité de Chirurgie d'armée, 1863. 2e édition, 1872, p. 61.

WOOD. — Tétanos guéri par la section du nerf saphène interne. (*British med. Journal* et *Gaz. des Hôp.*)

FAYRER. — Section du nerf médian pour un cas de tétanos. (*British med. Journal*, 1863 et *Gaz. des Hôp.*)

WUNDERLICH. — *Archiv der Heilkunde*, 1863.

BRŒTSCH. — *Bayerisches arztiches Intelligenz-Blatt*, 1863, n° 33.

MIRE. — Des Procédés de Névrotomie générale applicables au traitement de la Névralgie sous-orbitaire. Thèse de Strasbourg, 10 mars 1863, t. I.

CORNIL. — Sur la production de tumeurs épithéliales dans les nerfs. (*Journal de l'Anat. et de la Physiol.* 1864; t. I, p. 183.)

LAUGIER. — Observation de suture du nerf médian. (*Comptes rendus de l'Acad. des sciences*, 20 juin 1864.)

HOUEL. — Observation de suture du nerf médian. (*Bull. de la Soc. de chirurgie*, séance du 22 juin 1864.)

LEUDET et DELABOST (de Rouen) — Observation de section du nerf médian. (*Gaz. médic.*, 1864. p. 148.)

GHÉRINI. — Communication à la Société de chirurgie, le 24 juin 1864.

AZAM. — Résection du nerf sciatique. (*Bull. de la Soc. de chirurgie*, 2e série, t. V. séance du 8 juin 1864.)

BRAIN. — Résection du nerf saphène. (*The Lancet*, 1864.)

LAFORGUE. — *Gaz. Méd. de Toulouse* et *Gaz. des Hôp.*, 1864.

MITSCHELL (W.). G. MOREHOUSSE and W. KEEN. — Gunshot wounds and other injuries of Nerves. Philadelphie, 1864.

BRUNS (Victor von). — Handbuch des praktischen Chirurgie et *Bull. de la Soc. de chirurgie*, 1864.

BEAUGRAND (George.) — Des Lésions traumatiques des nerfs. Thèse de Strasbourg, 1864, n° 789 ; t. IV.

VOISART. — De la section des nerfs dentaires supérieur et inférieur. Thèse de Strasbourg, 1864.

MICHON. — Lettre à Marjolin. (*Gaz. des Hôp.*, 1864, p. 319.)

EULENBURG et LANDOIS. — *Berliner Klinische Wochenschrift*. 1864.

GUÉRIN (Alph.). — Éléments de Chirurgie opératoire, p. 269. Paris, 1864.

MICHEL (de Strasbourg, aujourd'hui à Nancy). — Plusieurs sections nerveuses pour des névralgies trifaciales. Thèses de Voisart, 1864 et de Goût, 1866.

NÉLATON. — Résection des Nerfs mentonnier, sous-orbitaire et buccal. (*Bulletin de thérapeutique*, 1864.) — Résection du nerf dentaire inférieur. (*Bullet. de la Soc. de chirurg.*, 1865.)

LEBOUCQ. — Des Névrômes. Thèse de Paris, 1865.

MAYOR. — Résection du sciatique ; cité par M. Legouest. (*Bullet. de la Soc. de chirurg.*, 1865.)

WEBER, in PITHA's und BILLROTH's. *Handbuch der allgemeinen und speciellen chirurgie*. Erlangen, 1865. Band II.

MASON WARREN. — De la Névralgie consécutive aux blessures. (*Gaz. méd.*, 1865 ; p. 1381. — *American Journal of the Med. Sciences.*)

MAGNIEN. — Recherches expérimentales sur les effets consécutifs à la section des nerfs mixtes. Thèse de Paris, 1866.

VERNEUIL (A.). — Communication sur les Sections nerveuses. (*Bullet. de la Soc. de Chirurgie*, 1866.)

NOTT. — Bone and nerve Surgery, 1866. — *Medical Times and Gazette*, 7 november 1868, p. 546.)

MALLET. — Étude sur les Névralgies traumatiques. Thèse de Paris, 1866, n° 145.

TILLAUX. — Affections chirurgicales des Nerfs. Thèse d'agrégation ; Paris, 1866.

VULPIAN. — Leçons sur la physiologie générale et comparée du système nerveux. Paris, 1866.

GOUT. — Des causes de récidive des douleurs névralgiques à la suite des opérations de Névrotomie. Thèse de Strasbourg, 13 février 1866, t. I.

CORBEL. — *Gaz. des Hôp.*, 1866, p. 310.

LAVERAN. — Régénération des Nerfs. Thèse de Strasbourg, 1867.

MARDUEL. — Résection du Coude. Thèse de Paris, 1867.

MOUGEOT. — Recherches sur quelques troubles de nutrition consécutifs aux affections des nerfs. Thèse de Paris, 1867, n° 43.

CAIZERGUES. — Des Névrômes. Thèse de Paris, 1867.

MARGERIN. — Du Névrôme plexiforme et des Névrômes en général. Thèse de Paris, 1867.

BILLROTH. — Éléments de Pathologie chirurgicale générale. Traduction de l'allemand, par Culmann et Sengel. Paris, 1868.

RICHET. — *Gaz. des Hôp.*, 9 et 30 nov. 1867.

LAVERON. — Paralysies traumatiques du plexus brachial, et plus particulièrement du nerf radial résultant de l'usage des béquilles. Thèse de Paris, 1868.

SAVORI. — Résection d'un névrôme du musculo-cutané. (*The Lancet* et *Arch. de méd.* Paris, 1868.)

LAURIAC. — Thèse de Strasbourg, 1868.

VANZETTI. — Résection du nerf lingual. (*Gaz. des Hôp.*, 1868.)

HILL (John Daniell). — Cases showing restoration of motion and sensation after traumatic lesion. Résection du Sciatique poplité interne. (*Med. Times and Gazette*, 22 aug., t. II, p. 213. 1868.)

VULPIAN. — *Arch. de Physiologie normale et pathologique*, 1868, p. 443 ; 1869, p. 675.

BROWN-SÉQUARD. — Sur l'arrêt immédiat des convulsions violentes par l'influence de l'irritation de quelques nerfs sensitifs. (*Arch. de Physiol.*, 1868, p. 157).— Avortement d'attaques d'épilepsie par l'irritation de nerfs à action centripète. (*Id.*, p. 317.) — Recherches nouvelles sur l'épilepsie artificiellement produite. (*Bull. de l'Acad. de Méd.* Paris, 1869, t. XXXIV, p. 9, 24, 171, 189.)

PAULET. — Études sur les suites des lésions traumatiques des nerfs. Lecture en avril 1868. (*Mém. de la Soc. de chirur.*, t. VII, août 1869.)

BROCA. — Trépanation contre l'épilepsie. (*Gaz. des Hôp.*, 11 février 1869.)

BRIAND. — Épilepsie traumatique. (*Gaz. des Hôp.*, 23 sept. 1869, 12 avril 1870.)

LÉTIÉVANT. — Phénomènes physiologiques et pathologiques consécutifs à la section des nerfs du bras. 1869. Extrait du *Lyon médical*.

ARLOING et TRIPIER. — Sensibilité des nerfs de la main. (*Arch. de Physiol.*, 1869.)

FAUCON. — Des Résections nerveuses dans les affections des nerfs. Thèse de Strasbourg, 1869.

ROUGE. — Résection du nerf sous-orbitaire. (*Bull. de la Soc. méd. de la Suisse romande*, 3e année. Lausanne, 1869.)

DENUCÉ. — Résection du dentaire inférieur. (*Mémoire et Bulletin de la Soc. de Méd. et de Chirur. de Bordeaux*, t. IV, p. 123 ; 1869.)

ROBIN (Ch.). — Sur les corpuscules du tact et sur les anses terminales qui les rattachent entre eux. Cité par Paulet, 1869.

CORNIL et RANVIER. — Manuel d'histologie. Paris, 1869.

KRAUSE et TELGMANN. — Mémoire sur les anomalies dans le parcours des nerfs. Traduction par de la Harpe. Paris, 1869.

VIRCHOW. — Pathologie des tumeurs. Traduction Aronsohn, 1867, 69 et 71, t. III, p. 425.

SÉDILLOT. — Traité de médecine opératoire, t. II, p. 9, 1870.

LÉTIÉVANT. — Névrotomie dans le Tétanos traumatique, 1870. Extrait du *Lyon médical*.

GAYET. — Tétanos traité par la section de tous les nerfs du plexus brachial, le musculo-cutané excepté. 1870. (*Lyon médical.*)

OLLIER. — Observation de Névrotomie dans le tétanos. 1870. (*Lyon médical.*)

MAUDER. — Section des nerfs médian, radial et cubital pour tétanos. (*Union méd.* 1870.)

WAGNER. — *Arch. fur klin. Chirurgie*, 1870.

BROWN-SÉQUARD. — Recherches sur l'épilepsie causée par la section du nerf sciatique chez les cobayes. (*Archiv. de Physiol.*, 1870, p. 153.) — Faits nouveaux concernant la physiologie de l'épilepsie. (*Ibid.*, p. 516.) — Discussion sur le tétanos. (Société de chirurgie, avril 1870.)

SCHIFF. — De l'échauffement des nerfs. (*Arch. de Physiol.*, 1869-1870.)

LABBÉ et LEGROS. — Étude anatomique de trois cas de névrômes. (*Journal d'anatomie et de physiologie*, mars 1870.)

CHRISTOT. — Contributions à l'histoire des tumeurs plexiformes. (*Gaz. hebd.*, 1870.)

ARLOING et TRIPIER. — Recherches expérimentales et cliniques sur la Pathogénie et le traitement du tétanos. (*Arch. de Physiol.*, 1870.)

VOISIN (Auguste). — Dictionnaire de médecine et de chirurgie pratiques, 1870 ; t. XIII, p. 647.

BROCA. — Sur le tétanos. (Société de chirurgie, avril 1870.)

LAURENT. — De l'intervention chirurgicale dans le traitement du tétanos traumatique. Paris, 1870.

NEPVEU. — Névrotomie. (Revue des Journaux étrangers, *Opinion médicale et scientifique*, 1870.)

LARUE. — Blessures des nerfs par les armes à feu. Thèse de Paris, 1871.

BELLEAU. — Essais sur les lésions des nerfs par coup de feu. Thèse de Paris, 1871.

JACCOUD. — Pathol. interne. 1871 ; p. 469, t. I, 2e partie.

RIZZOLI. — Cas de tétanos guéris par l'intervention chirurgicale. (*Lyon médical*, 1871.)

MOLLIÈRE (D.). — Du nerf dentaire inférieur ; anatomie et physiologie. Thèse de Paris, 1871.

NOTTA (de Lisieux). — Sur un cas de régénération des nerfs du bras à la suite de de leur destruction dans une étendue de cinq centimètres. (*Arch. gén. de méd.*; juin 1872.)

LEGROS et ONIMUS. — Traité d'Électricité médicale. Paris, 1872.

BILLROTH. —Arrêt d'une épilepsie par l'intervention opératoire. (*Arch. für Klin. Chirurgie* de Langenbeck, 1872 ; et *Lyon médical*, 1872.)

BUSI. — Névrotomie d'un nerf du petit doigt pour un tétanos. (*Gaz. med. delle prov. Venete*, 1872.)

MARINELLI. — Résection du nerf musculo-cutané pour un tétanos. (*Gaz. méd. delle prov. Venete*, 1872.)

FISCHER. — Section du nerf cubital pour un tétanos ; des lésions par armes de guerre. (*In Handbuch der Chirurgie* de Pitha et Billroth. Band I, 2 Abtheil, 2e Liefer.)

BUDIN. — Considérations sur plusieurs cas de tétanos traumatique. Thèse de Paris, 1872.

MENZEL. — Résection intra-bucale du nerf maxillaire inférieur. (Revue des journaux allemands dans *Gaz. méd. de Paris*, 1872.

ALBERT. — Fälle von Neurectomie. Note sur plusieurs cas de Résections nerveuses. (*Wienter medizinische Wochenschrift*, n. 12, 13, 14. 1872.)

CHAPMAN (John). — Sur la Pathogénie et le traitement des névralgies. (*Medical Society of London*, 15 janvier 1872.)

Bulletin de la Société des Conférences anatomiques de Lyon, 1866-1872.

LÉTIÉVANT. — Persistance de la Sensibilité et de la motilité après la section des nerfs des membres, 1873. (Extrait du Compte rendu du Congrès tenu à Bordeaux en 1872, par l'Association française pour l'avancement des sciences ; et *Gaz. méd. de Bordeaux*, 1872.)

TRAITÉ

DES

SECTIONS NERVEUSES

BOSTON MEDICAL
NOV 11 1904
LIBRARY

PREMIÈRE PARTIE

PHYSIOLOGIE PATHOLOGIQUE APRÈS LES SECTIONS NERVEUSES

J'exposerai d'abord les phénomènes physiologico-pathologiques consécutifs à la section du nerf médian. Celui-ci est superficiel, facile à observer. Cette étude me permettra d'établir solidement certains points de la théorie des *suppléances motrices et sensitives*, théorie nouvelle, destinée à projeter une vive lumière sur l'étude des autres sections nerveuses.

La doctrine une fois établie, je décrirai successivement les phénomènes qui sont le résultat des sections des nerfs cubital et radial, des nerfs principaux du membre inférieur et de ceux de la face.

J'insisterai sur le caractère démonstratif de chacun de ces ordres de faits, en faveur de la théorie des *sup-*

pléances, tout en signalant les observations qui étayent la doctrine de la régénération nerveuse.

CHAPITRE PREMIER

PHYSIOLOGIE PATHOLOGIQUE APRÈS LES SECTIONS DU NERF MÉDIAN

Article I. — Observations et Réflexions.

Observation I. — *Section du médian au bras* (Létiévant). — Le 22 décembre 1867, je pratiquai la section du médian, au tiers supérieur du bras, pour un tétanos survenu à l'occasion d'une plaie contuse de la main. Le malade guérit [1].

Voici, au point de vue physiologico-pathologique, quelles furent les conséquences de cette section, soit au lieu même de l'opération, soit vers la région dans laquelle se distribue ce nerf :

Au lieu même de l'opération, la petite plaie se ferma rapidement. Le troisième jour, après avoir enlevé le diachylon qui la recouvrait, je constatai la réunion immédiate de la plus grande partie de son étendue.

Un mois plus tard, c'était une cicatrice de deux centimètres de longueur sur cinq millimètres de largeur, blanc-rosée, qui n'adhérait point aux tissus sous-jacents. Elle glissait librement sur une tumeur du volume d'un haricot, allongée, ovoïde, laquelle se continuait en haut et en bas avec le cordon du médian. C'était le cal nerveux soudant les deux bouts divisés. La pression, sur ce noyau, déterminait une sensation de fourmillement douloureux vers le pouce, l'index et le médius. La pression sur le nerf, à trois centimètres au-dessus comme

[1] Les détails concernant ce fait, au point de vue du tétanos, sont consignés dans la deuxième partie de cet ouvrage, chapitre III, Névrotomie dans le tétanos.

au-dessous du noyau, reproduisait le même phénomène. J'interrogeai avec soin la sensibilité, la motilité et la vitalité organique des parties innervées par le médian.

A. *Sept heures après l'opération*, la sensibilité était considérablement émoussée à la peau de la face palmaire de l'index, du médius, de la deuxième phalange du pouce. La sensation si délicate des barbes d'une plume n'est pas perçue dans ces régions.

A la première phalange du pouce sur laquelle existe une plaie encore vive, au niveau de l'éminence thénar, à la partie voisine du creux de la main, à la face dorsale des deux dernières phalanges de l'index et de la moitié du médius, la tige est sentie d'une manière confuse. Dans les autres points de la main et des doigts la sensation est très-nettement appréciée.

Si, au lieu d'une tige très-molle, j'emploie une pointe rigide d'épingle ou de flèche de papier, je reconnais que leur frottement, même léger, est partout perçue si ce n'est à l'extrémité de l'index sur laquelle la contusion a été plus forte qu'ailleurs.

Je cherche à mesurer la sensibilité de tact avec les deux pointes d'un compas. Quel que soit l'écartement des pointes, le malade n'a pas la notion de leur dualité. Il n'éprouve que des sensations vagues, comme lorsque j'opère avec une seule épingle.

Un corps légèrement froid ou chaud, mis en contact avec la peau des mêmes parties, n'éveille aucune sensation de température.

Ces expériences répétées, par contraste, sur les parties voisines de la main et sur les points similaires de la main droite, démontrent parfaitement la différence de perception des sensations entre les régions malades et les régions saines.

Dans cette même séance, je constate sur le malade l'existence des mouvements suivants :

La main peut se fléchir sur l'avant-bras ; le pouce accuse les mouvements d'abduction, d'extension, surtout celui d'adduction, peut-être un semblant d'opposition; l'index ne peut se fléchir ; cependant on y observe, dans l'effort de flexion, un mouvement presque imperceptible et difficile à interpréter. Le médius se fléchit légèrement, mais paraît comme entraîné par l'annulaire qui se meut à peu près normalement. Le petit doigt, retenu en crochet par une ancienne ankylose de sa jointure phalango-phalanginienne, reste dans ses conditions de motilité habituelle.

Dans l'ordre des phénomènes organiques, je me bornai à constater, à ce moment, une température augmentée sur les régions malades. Le thermomètre y accusait 36°,50, tandis que la température de la main saine n'était que de 35°.

Le sphygmographe donnait un tracé à élévations moins marquées que du côté opposé.

Les jours suivants, toutes les expériences précédentes donnèrent constamment les mêmes résultats. Ils s'accentuaient de plus en plus à mesure que l'on s'éloignait du jour de l'opération.

B. *Un mois plus tard*, la région sur laquelle la sensibilité était émoussée pouvait si facilement être précisée, que je l'indiquai en traçant une ligne circonscrivant toutes les parties innervées par le médian.

A cette même époque, l'altération de la motilité était aussi très-évidente :

L'opposition du pouce était fort imparfaite et pouvait être contestée comme opposition. L'adduction y était très-énergique; l'abduction, la flexion, légères et incomplètes; l'extension à peu près normale. Je fus étonné un instant de l'existence d'un mouvement de flexion de la deuxième phalange sur la première. Pour le produire, le malade était obligé de tenir en extension forcée le premier métacarpien et la première phalange du pouce.

L'index avait conservé tous ses mouvements en apparence. La flexion se produisait dans toutes ses jointures. Puissante à la première phalange, où elle s'accompagnait d'un gonflement énergique de son interosseux dans la paume de la main. elle était, dans la phalangine et la phalangette, extrêmement faible ; le plus léger effort suffisait pour la détruire; elle s'y accomplissait seulement lorsque le malade renversait fortement en arrière le métacarpien et la phalange correspondante.

Le médius avait tous ses mouvements. La flexion s'y opérait dans toutes ses jointures, plus faible, il est vrai, que celle de l'annulaire qui paraissait avoir conservé complétement la faculté de se mouvoir.

A cette date, la main se dépouillait de son épiderme. L'index gauche avait une chaleur moins élevée que celle de l'index droit : le malade y accusait une sensation de froid et le maintenait enveloppé de laine. Son ongle était recourbé en avant sur une phalangette inclinée dans le même sens, déviation qui résultait de l'élimination tardive d'un petit séquestre consé-

cutif à la blessure. Une cicatrice sur le dos de l'articulation de la dernière phalange indiquait la voie suivie par ce dernier. Une autre cicatrice, en avant et au même niveau, était une des traces de la plaie des premiers jours.

Sur toute la face antérieure du pouce existait un ruban de tissu cicatriciel, irrégulier, large de cinq millimètres ; il se bifurquait à la racine du doigt pour se prolonger, d'un côté, suivant le bord externe de la tête du premier métacarpien ; de l'autre, dans le repli interdigital du pouce et de l'index.

c. Le malade était sorti de l'Hôtel-Dieu depuis *neuf mois*. Je l'avais perdu de vue, lorsque j'appris qu'il habitait Orliénas, village aux environs de Lyon. Je m'y transportai le 25 octobre 1868, très-désireux d'avoir sur ma section du médian les renseignements les plus complets.

J'appris, de la bouche de mon opéré, que, attaché en qualité de domestique au château de M. de Lacroix-Laval, il y remplissait, sans peine, tous les actes exigés par sa profession : conduisant et pansant les chevaux, entretenant les voitures et accomplissant d'autres travaux plus ou moins pénibles. C'était à faire croire que le médian s'était régénéré.

Cependant une exploration attentive eut bientôt fait justice d'une pareille illusion.

Je retrouvai, en effet, ce malade dans des conditions à peu près semblables à celles qu'il présentait à sa sortie de l'Hôtel-Dieu.

La sensibilité restait émoussée dans les mêmes régions, avec les mêmes limites. Je refis le dessin de sa main et j'en ombrai les parties anesthésiées avec des tons plus ou moins foncés, selon que la sensibilité y était plus ou moins marquée. Mes ombres et mes demi-ombres étaient semblables à celles du dessin que j'en avais fait au mois de janvier dernier.

Les deux pointes du compas, écartées de cinq, six, sept centimètres, ne donnaient nulle part une double sensation, si ce n'est à la région du pouce, où, à sept centimètres d'écart, elles étaient vaguement distinguées.

Ni la chaleur douce, ni le froid d'un objet en métal ou en marbre n'étaient appréciés. Un corps d'une température fort élevée occasionnait une douleur plus vive que dans la main saine. La glace ne produisait pas la sensation de froid, mais enraidissait l'organe.

Les muscles court abducteur et opposant du pouce ne se contractaient pas ; ils avaient disparu par atrophie, et, à leur

place, se remarquait une dépression caractéristique. Il en était de même des fléchisseurs, propre du pouce, superficiel des doigts et profond de l'index, de même des deux palmaires. Tous avaient subi l'atrophie, ce que traduisait fidèlement un aplatissement marqué au lieu de leur relief, à la partie supérieure de l'avant-bras.

Il était difficile d'apprécier l'état du rond pronateur ; mais l'atrophie du carré pronateur s'accusait par un aplatissement très-visible du membre au niveau de ce muscle.

Le creux de la main était plus étendu, ce qui devait dépendre d'une atrophie de deux lombricaux.

Malgré ces altérations musculaires multiples, il n'en restait pas moins, dans la main et les doigts, la plupart des mouvements ordinaires. Le pouce, légèrement incliné vers l'index, venait à la rencontre du médius pour saisir les petits objets, à la rencontre du médius et de l'annulaire pour saisir les objets plus gros; mais ce n'était pas là une parfaite opposition. Il s'écartait en dehors, moins cependant que du côté opposé. Il s'étendait vivement, se renversait en arrière, se fléchissait, fléchissait même sa phalangette comme je l'avais observé neuf mois auparavant.

L'index se comportait comme à cette époque éloignée. Il pouvait, de plus, se replier dans la paume de la main, quand ses deux phalanges étaient entraînées dans ce mouvement par le médius ; ce dernier, ayant recouvré presque toute sa puissance, accomplissait cette manœuvre avec dextérité. Aussi le malade pouvait fermer la main, et la tenir assez vigoureusement serrée. C'était surtout par ses trois derniers doigts qu'il embrassait solidement le manche des outils dont il avait coutume de se servir.

Les mouvements de flexion et de pronation de la main étaient conservés; dans la flexion, les deux palmaires restaient complétement inertes ; leurs tendons ne produisaient pas le plus léger soulèvement du doigt qui les explorait.

La vie organique s'accomplissait, dans cette partie, à peu près comme dans le reste de la main. L'épiderme n'en différait pas. Les ongles de tous les doigts étaient devenus rosés, bien conformés ; depuis un mois seulement, leurs extrémités irrégulières, derniers vestiges de l'ancienne blessure, étaient définitivement tombées.

L'augmentation de chaleur de la partie malade était appréciable au toucher à la fin de mon exploration. Sa vascularisa-

tion paraissait accrue aussi. Ce double phénomène se produisait, au dire de l'opéré, à chaque exercice un peu forcé de la main. Par contre, celle-ci au repos était très-impressionnable au froid.

La sécrétion de la sueur ne s'accomplissait plus dans la région innervée par le médian.

En visitant au bras le lieu de l'opération, je retrouvai, sous la cicatrice, le noyau presque effacé et confondu par ses extrémités avec le médian. Ni ce noyau, ni la partie du nerf correspondant à la moitié inférieure du bras, n'étaient, comme autrefois, sensibles à la pression. Celle-ci pouvait aller jusqu'à la violence sans engendrer ces sensations qui jadis retentissaient vers les doigts. La pression au-dessus donnait lieu à une sensation de douleur contusive se dirigeant vers l'aisselle. Il fallait descendre un peu au-dessous du coude, pour trouver le premier point où la pression du nerf déterminait un fourmillement pénible dans les trois premiers doigts. Ce phénomène se reproduisait aussi, quoique avec moins de force, par la pression du nerf dans toute la longueur de l'avant-bras. A la main, ce fourmillement des trois doigts naissait sous l'influence d'une singulière pratique : il suffisait, pour l'obtenir, d'exercer sur la région thénar un frottement analogue à celui qui provoque la sensation de chatouillement.

Ainsi, à cette époque, Joseph Gaillard restait avec les mêmes troubles fonctionnels de la main, qu'il avait offerts dès les premiers temps de son opération et qui dénotaient la persistance de l'interruption du médian. Mais ces troubles étaient compatibles avec l'accomplissement facile de tous les actes de la vie[1].

Observation II. — *Section accidentelle du médian au-dessus du poignet* (Létiévant). — Madame D... se fit à l'âge de six ans une large coupure, un peu au-dessus du poignet. La cicatrisation s'en opéra en huit ou neuf semaines ; mais, pendant cinq ou six ans, le pouce, l'index et le médius restèrent comme *morts*, selon l'expression de madame D... Elle pouvait les mouvoir pourtant, mais elle n'avait presque pas de sensibilité à leur face palmaire. Depuis, le rétablissement de la *vie* s'est graduellement opéré dans ces parties. Voici son état actuel :

[1] Ce nerf médian se régénéra ultérieurement : voir, dans l'article II suivant, le paragraphe concernant la théorie de la régénération nerveuse.

Au niveau du pli moyen du poignet, se trouve une cicatrice déprimée, irrégulière, haute de deux centimètres, allant du grand palmaire au voisinage de l'apophyse styloïde du cubitus : elle adhère intimement aux tendons des fléchisseurs, lesquels ont été divisés par la coupure.

Aujourd'hui tous viennent se confondre en une masse commune de tissu cicatriciel.

Tous les doigts peuvent encore s'étendre, à condition que la main soit fléchie. Ils peuvent se fléchir, si celle-ci est en extension forcée. Dans ces mouvements, la masse cicatricielle suit le jeu des tendons.

Le médian a été compris dans la blessure, et il en est résulté toutes les conséquences qu'on observe à la suite de sa section, c'est-à-dire une déformation caractéristique de la main, un trouble de la motilité, de la sensibilité et de la vitalité des parties auxquelles il se rend.

Déformation. — Le pouce est en adduction et en quart de flexion sur son métacarpien ; le bord externe de la tête de cet os fait une saillie très-marquée ; une forte dépression correspond au lieu des muscles opposant et court abducteur complétement disparus par atrophie ; le creux de la main est plus déprimé que du côté opposé.

Troubles de la motilité. — L'opposition et la complète abduction du pouce n'existent pas ; son adduction et sa flexion peuvent, en se combinant, engendrer un mouvement qui se rapproche de l'opposition, en permettant au pouce de se porter par sa pulpe, au contact du bord externe des autres doigts.

Troubles de la sensibilité. — Ils ont existé pendant les premières années ; puis ils ont disparu, et depuis au moins quatorze ans, la sensibilité est presque aussi complète que du côté opposé.

Très-étonné de ce résultat, j'ai voulu m'en assurer, et j'ai constaté : que les régions palmaires du pouce, de l'index, du médius et de l'annulaire perçoivent le plus léger contact produit avec une lamelle très-étroite et très-mince de papier, à plus forte raison le contact de l'épingle ou son frottement.

Madame D... distingue les deux pointes du compas écartées d'un millimètre et demi pour la pulpe ; de deux millimètres dans le reste des doigts ; de trois ou quatre millimètres dans la région thénar. Les nuances de température sont perçues par les mêmes parties ; le contact d'un objet en ivoire pris sur mon

bureau est senti froid; celui d'un corps légèrement chauffé donne lieu à une sensation de chaleur.

La sensibilité à la douleur est très-manifeste : le frottement de la région thénar éveille une sensation légère de fourmillement vers les quatre premiers doigts.

Malgré cette perfection de toutes les variétés de sensibilité, il reste, sur ce point, une différence avec la main du côté opposé. Cette différence, madame D... la caractérise en disant que la peau de ces parties lui paraît plus épaisse que celle de l'autre main. Pour que les sensations soient bien perçues, il faut encore que la main soit chaude; froide, elle redevient comme *morte*, dit-elle.

Troubles de la vie organique. — Cette portion de la main est sensible au froid, plus que le reste. La nutrition n'y est pas altérée, les doigts sont un peu plus grêles que ceux de la main droite, mais la peau et les ongles sont sains. Il n'y a d'atrophie que sur les deux muscles cités plus haut.

Phénomènes observés au lieu de la section. — On sent, en cette région, vers la partie la plus élevée de la cicatrice, une nodosité aplatie et très-peu volumineuse. Une pression ou un choc sur elle engendre une brusque douleur avec fourmillement et engourdissement dans les quatre premiers doigts. En faisant la pression même légère à quatre centimètres plus haut, sur le trajet du tronc médian, je déterminais un frémissement léger et vague vers la pulpe des deux doigts annulaire et médius. Le même phénomène se reproduisait quand je faisais la pression sur le tronc du médian, au bras.

Conséquences de cette ancienne blessure pour les usages de la main. — Malgré cette altération des mouvements consécutive à sa double lésion tendineuse et nerveuse, madame D... se sert de sa main avec une facilité presque aussi grande que de l'autre : elle excelle à toucher du piano, à faire des broderies, à exécuter ces mille travaux dont s'occupent les femmes et qui réclament la légèreté, la souplesse plutôt que la force dans les doigts. Elle se plaint cependant de ce que son pouce ne s'écarte pas autant que celui de l'autre main, et surtout de ce qu'il s'oppose imparfaitement aux autres doigts.

Observation III. — *Section accidentelle du médian au-dessus du poignet* (Létiévant). — Antoine Pellet, âgé de trente-deux ans, garde au chemin de fer à Chalonnai (Isère), actuellement au numéro 103 de la salle Saint-Louis, porte au

bras droit un cal volumineux résultant d'une ancienne fracture de l'humérus. Il y a cinq mois, un écrasement de l'extrémité de l'index et du médius avait amené une inflammation dont le résultat est aujourd'hui la nécrose des phalangettes de ces deux doigts.

Il y a quatre mois, il fait une chute dans laquelle la partie inférieure de l'avant-bras droit porte sur un verre de lanterne brisé : Il en résulte une plaie peu étendue, qui s'accompagne de douleurs très-vives les six premiers jours. Puis, tout se calme à mesure que la cicatrisation s'opère.

Aujourd'hui, les conséquences de ce dernier accident se traduisent par des symptômes bien distincts de ceux des deux premiers.

Caractères observés au niveau de la section. — Sur la face antérieure de l'avant-bras, et à deux centimètres au-dessus du pli supérieur du poignet, se voit une cicatrice oblique, de quinze millimètres de longueur, linéaire, non adhérente aux parties profondes. Au-dessous d'elle on reconnaît, par le toucher, une petite tumeur aplatie, continue avec le cordon médian. La pression sur cette tumeur produit une sensation de fourmillement vers les trois premiers doigts : pouce, index et médius. A un centimètre plus haut, la pression, même violente, ne détermine pas la production de ce symptôme.

Au-dessous, à la région palmaire, la pression le reproduit, mais moins intense. Vers l'éminence thénar, le frottement à la surface de la peau le fait naître.

La pression ou le choc du nerf cubital dans sa gouttière olécranienne produit une sensation de vibrations douloureuses dans tous les doigts, mais plus particulièrement à l'index et au médius.

Troubles de la sensibilité. — La sensibilité est notablement diminuée dans toute la face palmaire du pouce, de l'index, du médius, de l'éminence thénar et du creux de la main.

Ces régions de la peau ne perçoivent ni les contacts des barbes d'une plume, ni les deux pointes écartées de trois centimètres, ni les sensations de température.

Le frottement d'une épingle est senti. Une épingle enfoncée, jusqu'à amener du sang, sur la pulpe du pouce et la phalangine de l'index, ne produit presque pas de douleur. Elle est moins supportée dans les autres parties de la circonscription du médian.

Troubles de la motilité. — Le pouce possède une adduction

très-énergique, une flexion de la première phalange très-légère, une abduction n'égalant pas celle du côté opposé, une opposition fort imparfaite. L'index et le médius ont leurs mouvements peu étendus, en raison de l'engorgement causé par leur nécrose.

Déformation. — Sur la région du pouce on constate : une dépression correspondant au lieu du court abducteur et de l'opposant en partie atrophiés; la saillie de la tête du métacarpien, en dehors; l'inclinaison du pouce tiré en dedans par l'adducteur; le creux de la main un peu plus marqué.

Troubles de la vie organique. — Les parties malades sont plus sensibles au froid que le reste de la main.

Observation IV. — *Section accidentelle du nerf médian au-dessus du poignet* (Létiévant). — Claude Bellicard, âgé de quinze ans, exerce la profession de plâtrier à Crémieux (Isère).

Le 7 décembre 1868, portant des bouteilles à la main, il tombe dans un escalier. Un fragment de verre lui fait une large coupure à deux centimètres au-dessus de la face antérieure du poignet.

Un médecin appelé constate la section de quelques tendons et du nerf médian; il pratique la suture des lèvres de la plaie et fait un pansement compressif. La réunion immédiate ne se fit point.

Le 17 décembre, dixième jour de l'accident, le malade entre à l'Hôtel-Dieu, au numéro 11 de la salle Saint-Louis. Sa plaie béante mesurait six centimètres dans le sens transversal. Ses lèvres étaient écartées de cinq millimètres à la partie radiale; de douze à quinze millimètres au bord cubital.

J'observais ce malade le 4 janvier 1869, vingt-huitième jour de l'accident.

Il avait conservé les mouvements des trois derniers doigts de la main. L'index se fléchissait dans sa première phalange sur le métacarpien correspondant, non dans les deux autres. J'attribuais l'absence de ces derniers mouvements à la section des tendons fléchisseurs.

Le pouce possédait l'adduction et la flexion, excepté la flexion de sa dernière phalange, que la division du tendon du fléchisseur propre rendait impossible.

L'abduction de ce doigt était incomplète. Son opposition ne s'accomplissait pas; la pulpe de sa phalangette ne parvenait

pas à se mettre en contact parfait avec la pulpe de l'index ou du médius ; elle n'atteignait que les bords radiaux des phalangettes de ces doigts.

Comme déformation, il n'y avait encore qu'une légère inclinaison du pouce en dedans.

La sensibilité à la douleur n'existait pas aux deux dernières phalanges de l'index et du médius, ni à la face palmaire, ni à la face dorsale.

L'épingle enfoncée jusqu'au sang n'éveillait aucune sensation douloureuse. Le malade n'avait point senti une brûlure qu'il s'était faite récemment sur l'extrémité de ces deux doigts. La face dorsale des premières phalanges de ces doigts possédait la sensibilité à la douleur, tandis que la face palmaire, correspondant à ces mêmes phalanges, gardait une insensibilité très-prononcée, non absolue cependant, car quelques piqûres y étaient perçues.

Le pouce était insensible à la face palmaire de sa dernière phalange. L'insensibilité était moins complète sur la face palmaire de la première phalange, ainsi que sur la partie de l'éminence thénar et de la paume de la main la plus voisine de la racine des trois premiers doigts.

La ligne qui circonscrivait la place anesthésiée rappelait par sa disposition celle de l'observation première.

Sur cette plaque anesthésiée les sensations de température ne sont pas appréciées.

Les sensations tactiles sont perçues, même lorsqu'on les recherche à l'aide d'un frottement léger pratiqué avec une pointe d'épingle. Dans ce dernier cas, la sensation ressemble, dit le malade, à celle qu'il éprouve, dans son pouce et son index sains, lorsque ces deux doigts, appliqués sur les côtés d'une de mes phalangettes, perçoivent les sensations que j'y fais naître en exerçant un frottement sur la pulpe de ma propre phalangette. Il sent ces frottements exercés sur mon doigt, peut-être plus vivement qu'il n'apprécie ceux que je pratique sur son propre index malade. La similitude de ces deux ordres de sensation lui paraît absolue.

Le contact des deux pointes de l'esthésiomètre n'est perçu qu'à un écart de sept centimètres et demi sur la face palmaire de l'index, de six centimètres sur celle du médius.

Je revis ce malade le 29 juillet, huit mois après son accident. Il portait, à l'extrémité du médius, un trajet fistuleux conduisant sur la phalangette en partie nécrosée. Deux mois

auparavant, l'extrémité de ce doigt, à la suite d'excoriation produite par un ciment acre, s'était enflammée : la nécrose en avait été le résultat.

Je réséquais la partie malade de l'os ; la guérison fut rapide.

Le 26 août, avant la sortie du malade, je constatais de nouveau l'état de sa main :

Le pouce n'avait pas d'abduction sur le premier métacarpien ; mais celui-ci pouvait être légèrement écarté par le long abducteur.

L'opposant et le court abducteur sont sans action. L'adducteur et le court fléchisseur se contractent avec énergie. Pour porter le pouce en opposition le malade imprime d'abord, à l'aide de son court fléchisseur et de son adducteur, un léger mouvement de flexion du pouce, puis un entraînement du premier métacarpien sur le plan antérieur de la paume de la main. Dans ces conditions, l'opposition s'accomplit assez bien avec tous les doigts ; avec l'index, cependant, elle nécessite un effort plus marqué et un rejet de ce doigt en dehors.

La flexion s'exécute dans tous les autres doigts ; imparfaite, cependant, du côté de l'index, ce qui est dû à la section tendineuse ancienne.

La main présentait, comme déformation : 1° l'inclinaison du pouce en dedans, par la tonicité de l'adducteur ; 2° la saillie en dehors de la tête du métacarpien ; 3° la dépression suivant le bord du premier métacarpien, due à l'atrophie des muscles opposant et court abducteur ; 4° l'élargissement du creux de la main au fond duquel se dessinaient des reliefs tendineux, et qui résultait de l'atrophie des lombicaux.

Les piqûres n'éveillaient pas de douleurs à l'extrémité de l'index ; en enfonçant l'épingle profondément, jusqu'à l'os, je fis naître, une fois, une vague sensation pénible, dont j'attribuais la transmission à quelques filaments nerveux vaso-moteurs touchés par la pointe de l'épingle. Sur les points de la plaque anesthésiée, où jadis l'insensibilité était moins complète, le malade percevait quelquefois, à ce moment, une douleur obtuse à la piqûre.

Les différences de température n'étaient pas appréciées.

Le 12 octobre 1869, onzième mois de la blessure, la sensibilité à la douleur était toujours nulle au bout de l'index : je le perçais de part en part sans y éveiller aucune sensation douloureuse. En ce même point, cependant, un léger frottement.

avec la pointe d'une épingle, était perçu. La direction et l'intensité de ce frottement étaient exactement appréciées.

A la face antérieure de la deuxième phalange, j'enfonçais une épingle jusqu'à l'os sans produire de douleur.

La face palmaire de la première phalange sentait les piqûres. Il en était de même de la face dorsale de l'index, excepté au niveau de la phalangette, où cette face piquée plusieurs fois jusqu'au sang ne percevait pas la douleur.

Les deux dernières phalanges du médius étaient insensibles à la douleur sur toutes leurs faces.

Au pouce, l'anesthésie gardait le caractère qu'elle avait eu deux mois auparavant. Le mouvement d'opposition et la déformation étaient ce qu'ils avaient été à cette dernière époque.

Observation V. — *Section du médian au-dessus du poignet* (Létiévant). — X..., couché au numéro 63 de la salle Saint-Louis, a eu le médian coupé accidentellement au-dessus du poignet. Il présente des symptômes tout à fait analogues au précédent.

Comme motilité : l'opposition et l'abduction du pouce ne s'accomplissent que très-imparfaitement.

La déformation commence à s'accuser.

La sensibilité à la douleur et à la température est tout à fait éteinte dans le bout de l'index ; mais le malade y perçoit les sensations de frottement.

Le reste de la région est moins profondément altéré dans sa sensibilité.

Je répète sur lui l'expérience faite sur Bellicard (obs. IV) : il tient mon doigt entre son pouce et son index sains ; pendant que j'exerce des frottements sur mon doigt, il déclare les sentir et m'affirme que la sensation ressemble à celle qu'il éprouve à l'extrémité de son index paralysé, au contact du frottement.

Observation VI. — *Section accidentelle du nerf médian à l'avant-bras. Réunion par suture* (Laugier). — Le 13 juin 1864, sur un homme atteint, depuis la veille, de division traumatique du médian, Laugier constate que la sensibilité a disparu dans les parties desservies par le médian et que le mouvement d'opposition n'existe pas; « il n'a pas confondu ce dernier avec celui d'adduction. »

Il ouvre la plaie, cherche les deux bouts du nerf et les réunit à l'aide d'un fil de soie.

« Le soir même, la sensibilité semble un peu rétablie : le malade dit positivement sentir le contact des doigts ou de tout autre objet appliqué à la face palmaire des doigts index, médius et pouce. Mais cette sensibilité est obtuse.

« Le deuxième jour de l'opération, le retour de la sensibilité est très-marqué. Il y a encore une notable différence entre celle des deux mains et des parties de la main gauche desservies par le médian ou par le cubital; mais ce qui frappe surtout, c'est que le mouvement d'opposition du pouce se fait très-facilement.

« Les troisième et quatrième jour, il y a accroissement de la sensibilité et des mouvements. Toutefois, il est facile de constater, le quatrième jour, que certaines sensations ne sont pas perçues : la pointe d'une épingle pressée contre la face palmaire du médius ne détermine aucune douleur ; en appliquant sur les parties de la face palmaire, dont la sensibilité est altérée, un corps froid comme une paire de ciseaux, le malade n'éprouve pas la sensation du froid : il rapporte d'ailleurs très-bien aux points touchés les impressions ressenties, de sorte que trois jours après la suture du nerf divisé, si la sensibilité tactile est revenue en grande partie, les sensations de douleur et de température ne sont pas perçues. Mais les progrès sont si rapides que, le quatrième jour révolu depuis l'opération, la sensation de piqûre est obtuse et celle de température est essentiellement manifeste. Au huitième jour, le bénéfice de l'opération est conservé...

« Vers le douzième jour survient une névrite du médian, qui s'accompagne de douleurs vers les trois premiers doigts et qui altère la sensibilité au point de la rendre très-inégale et très-imparfaite...

« Le vingt-cinquième jour, la question du retour complet de la sensibilité tactile ne paraît plus douteuse : les sensations sont beaucoup plus précises ; il y a encore parfois de l'hésitation dans la désignation des points touchés, mais au médius même les sensations sont perçues avec précision.

« Quant aux mouvements du pouce, ils sont restés intacts; ils ont même pris plus de développement qu'ils n'en avaient les premiers jours après l'opération. Le malade, depuis plus de trois semaines, fait non-seulement le mouvement d'opposition mais la circumduction dans laquelle le petit abducteur, animé par le médian, joue son rôle. »

Observation VII. — *Résection du médian au bras, pour un névrôme* (Nélaton ; *Gazette des Hôpitaux* 1866). — Une femme, âgée de vingt-quatre ans, portait un névrôme à la partie interne et supérieure du bras gauche. Elle ressentait dans le pouce, le médius et l'index, des douleurs très-vives et accompagnées de crises nerveuses.

Le 24 avril 1863, M. Nélaton l'opère. Il fait saillir la tumeur sous la peau, incise cette dernière sur une longueur de six centimètres, met à nu le médian au-dessus et au-dessous du névrôme ; sectionne au-dessous, en ayant soin de retenir le bout nerveux par un fil d'argent qui le traverse ; divise au-dessus ; engage le même fil dans le bout supérieur ; puis il enlève la tumeur. Il rapproche alors les deux extrémités nerveuses jusqu'à affrontement exact de leur surface de section et les maintient réunies par un tube de Galli écrasé sur les fils.

« L'opération terminée, M. Nélaton voulut étudier les mouvements et la sensibilité des doigts. La malade fit plier facilement l'annulaire et l'auriculaire, mais elle ne put faire remuer l'index et le médius ; quant au pouce, les mouvements étaient nuls.

« En passant un ruban sur les dernières phalanges du pouce, de l'index et du médius, la malade dit ne ressentir aucune sensation : il y avait donc une paralysie complète du sentiment et du mouvement dans les parties auxquelles se distribue le nerf médian.

« L'opération avait été faite le mardi ; le samedi suivant, la malade se plaint d'avoir beaucoup souffert la veille, dans le pouce, l'index et le médius. Voici ce que l'examen de la main fit reconnaître : flexion très-facile des quatrième et cinquième doigts, flexion très-légère de l'index et du médius, mais impossible de faire opposer le pouce. En passant un morceau de papier sur les doigts, on remarque qu'il n'y a aucune sensibilité sur le trajet des nerfs collatéraux palmaires du pouce, de l'index et du médius.

« Pour les collatéraux dorsaux, sensibilité nulle pour les deux dernières phalanges, et sensibilité conservée sur la première phalange ; à la partie externe du pouce, un peu plus de sensibilité.

« On essaye d'enlever quelques fils ; mais les moindres mouvements qu'on leur imprime donnent lieu à des douleurs très-vives, et à une contraction de l'index et du médius. On est

obligé de chloroformer la malade ; les fils furent coupés au-dessous des anneaux de Galli ; une des anses ne put être retirée ; un fragment se perdit dans la plaie.

« La malade fut revue le mardi suivant, sept jours après l'opération ; elle avait cessé de souffrir depuis le dimanche ; elle put exécuter facilement et rapidement des mouvements de flexion des trois doigts auxquels se distribue le nerf médian, et de plus faire opposer le pouce avec l'index et le médius. »

M. Houel a revu la malade un an après ; elle était en pleine possession de tous les mouvements de la main et des doigts.

Observation VIII. — *Section accidentelle du médian* (Bœckel, de Strasbourg ; extrait de la *Gazette des Hôpitaux*, 1868). — « Un enfant de cinq ans et demi tombe de telle sorte que l'avant-bras vient frapper sur le coupant d'un tranchet. A un centimètre au-dessus du poignet droit, il existe une large et profonde solution de continuité transversale sur la face palmaire de l'avant-bras, à bords un peu dentelés et qui s'étend depuis le bord externe du radius jusqu'au tendon du cubital antérieur.

« L'écartement des deux lèvres est au moins de deux centimètres. Après avoir débarrassé la plaie des caillots qui l'obstruent, on découvre, sans peine, les deux bouts de l'artère radiale divisée ; on les lie. Puis on constate la section complète du nerf médian, ainsi que des tendons du grand palmaire, des fléchisseurs du pouce, sublime et profond des deuxième, troisième et quatrième doigts. »

L'artère cubitale intacte bat dans l'angle interne de la plaie.

« ... Bœckel, immédiatement après l'accident, s'assure que les doigts n'ont pas perdu toute sensibilité et que le bout central du médian était sensible.

« Il ne réunit ni le nerf médian, ni les tendons profonds. Il se borne à fixer les tendons fléchisseurs superficiels aux muscles correspondants par des points de suture qui se détachent dès le deuxième jour. Les doigts et le poignet sont maintenus dans la flexion forcée pendant trois semaines.

« A cette époque, Herrgott, qui avait pris le service, procède au redressement graduel des doigts fléchis et l'obtient sans peine en quelques jours.

« Deux mois après la blessure, on constate que la main et les doigts ont repris tous leurs mouvements, sauf l'index, dont la phalangette ne se fléchit qu'à un faible degré, et le pouce,

dont la phalangette ne s'étend pas encore entièrement. L'enfant, qui sait écrire, le peut de nouveau, tout aussi bien qu'avant l'accident.

« Sous le rapport de la sensibilité, on constate qu'elle est normale sur toute la face palmaire de la main et des doigts, à l'exception de l'index où elle reste obtuse. Partout ailleurs l'enfant perçoit deux sensations distinctes lorsqu'on le touche avec une pince dont les branches sont écartées d'un centimètre.

« Ainsi, non-seulement la sensibilité aurait entièrement persisté, ou serait revenue à son état normal, en peu de temps, mais la section du médian n'aurait eu cette fois, pour résultat persistant au bout de deux mois, la paralysie d'aucun des muscles de la région thénar animés par ce nerf. Suivant M. Bœckel, la régénération du nerf médian se serait faite de la manière la plus rapide en l'absence de toute suture. »

Observation IX. — *Section accidentelle du médian* (Paget ; thèse de M. Magnien, Paris 1866). — « Un enfant de onze ans est admis dans le service de M. Stanley (hôpital Saint-Barthélemy), avec une plaie transversale du poignet. Cette plaie, qui venait d'être faite par une scie circulaire, s'étendait d'un côté à l'autre de l'avant-bras, environ à un pouce au-dessus de l'articulation radio-carpienne. Elle avait sectionné tous les tendons fléchisseurs des doigts et du pouce, avec les vaisseaux et les nerfs radiaux, le nerf médian, et avait entamé le radius lui-même, à une faible profondeur.

« L'artère cubitale et le nerf n'étaient pas lésés; le ligament interosseux était à nu au fond de la plaie. Un demi-pouce du bout supérieur du médian était resté exposé dans la plaie et fut distinctement vu et touché.

« Toute sensation dans les parties animées par les nerfs radial et médian au-dessous de la plaie était complétement abolie dès après l'accident, et la paralysie persista les jours suivants.

« L'artère radiale fut liée; les bords des téguments coupés furent rapprochés et réunis. On n'employa aucun moyen particulier pour mettre en contact les bouts du médian divisé, mais on fixa le poignet en flexion sur l'avant-bras.

« Après dix ou quinze jours, l'enfant commença à observer les signes du retour de la sensibilité dans les parties animées par le médian; et ces signes augmentant, M. Paget constatait,

un mois après l'accident, que le nerf avait un peu recouvré son pouvoir conducteur.

« Lorsqu'on lui bandait les yeux, le malade pouvait nettement discerner le contact de la pointe d'un crayon avec le deuxième doigt et le bord radial du troisième (annulaire). La sensation était moins nette lorsqu'on touchait le pouce ou l'index ; en effet, quoiqu'il répondît généralement bien, l'enfant rapportait parfois la sensation de contact à l'un d'eux, lorsqu'on avait touché l'autre ; et il y avait çà et là de petites portions de la peau, animées par le médian, qui restaient complétement insensibles.

« Tout cela prouve que les bouts du nerf se sont accolés par réunion immédiate, ou qu'ils ont été de suite maintenus en contact par une couche excessivement mince d'un tissu nouveau interposé.

« M. Paget a revu ce jeune homme un an après la blessure. La sensibilité était parfaitement revenue dans toutes les parties où se distribue le médian, excepté dans la dernière phalange du pouce et de l'index. Ces parties avaient conservé leur texture normale, mais se refroidissaient très-facilement, et le malade venait à l'hôpital pour de larges ampoules qui s'y étaient formées. Il s'était chauffé les mains à un feu découvert ; la chaleur, qui n'avait produit sur le reste de la main aucun effet fâcheux, avait amené sur ces parties paralysées des ampoules comme aurait fait de l'eau bouillante. Le mouvement des doigts était parfaitement revenu. »

Observation X. — *Section accidentelle du médian.* — (Communiquée à M. Paget par M. Gatti, qui la tenait de M. Heygate, dans la pratique duquel le fait s'était passé ; thèse de M. Magnien, 1866.)

« Un garçon de treize ans venait d'avoir la main séparée du poignet par la lame d'une machine à couper la paille. La lame avait divisé une petite portion des bouts inférieurs du radius et du cubitus, et laissé la main attachée à l'avant-bras seulement par un pont cutané large d'un pouce, auquel restaient adhérents et intacts les vaisseaux et nerfs cubitaux, le muscle cubital antérieur. Les artères liées, on rapproche la main et l'avant-bras ; on fixe solidement par un emplâtre adhésif. On ne toucha pas à la plaie pendant une semaine. Elle guérit : dix ou douze jours après la blessure il y avait une légère sensibilité dans les doigts ; après quinze jours, dans le pouce. Fi-

nalement, la sensibilité de la main et des doigts et la plupart des mouvements étaient parfaitement rétablis. »

M. Paget considère ce fait comme un exemple de restauration nerveuse immédiate.

Observation XI. — *Section du médian datant de trente-sept ans; pas de régénération du nerf coupé : conservation de la sensibilité et des mouvements* (Leudet et Delabost : *Gazette méd.*, 1864, et mémoire de M. Paulet, 1868). — « L..., âgé de cinquante-cinq ans, entré le 6 octobre 1862 à l'Hôtel-Dieu de Rouen, pour une phthisie pulmonaire à laquelle il succomba.

« Ce malade avait été blessé à l'âge de dix-huit ans par un fragment de cruche en terre qui avait profondément divisé les tissus de la partie antérieure de l'avant-bras, à deux travers de doigt de l'articulation du poignet. Cette plaie, étendue transversalement d'un bord à l'autre de l'avant-bras, avait été suivie d'une hémorrhagie abondante, et pendant près de six mois, d'après les conseils d'un médecin, la main fut maintenue immobile dans la flexion forcée; aucune ligature ne fut pratiquée. La main et les doigts, froids au début, reprirent peu à peu leur température normale, ou du moins le malade cessa d'y éprouver la même sensation de froid. Bientôt, quand on eut cessé la flexion forcée, il recouvra l'usage du membre, et pendant toute sa vie il a pu remplir les fonctions de sommelier en se servant surtout de la main droite (côté blessé).

« Au moment où L... est soumis à notre observation, nous constatons que l'étendue des mouvements est presque aussi considérable d'un côté que de l'autre ; cependant il serre moins bien de la main droite que de la main gauche. Il y a de l'analgésie, *sans anesthésie absolue*, uniquement bornée à l'étendue de la distribution du médian...

« Voici quel était l'état des parties profondes examinées après la mort du malade : la cicatrice cutanée adhère intimement aux tissus sous-jacents au moyen de filaments celluleux fermes et serrés. Les tendons, dans une étendue de trois centimètres, présentent, au lieu de leur aspect nacré, une teinte jaune rougeâtre; à l'endroit de la section, sur une longueur d'un centimètre, le parallélisme des fibres lamineuses n'existe plus ; celles-ci sont divisées et entremêlées de telle sorte, que le tendon du long supinateur bifurqué se continue en partie avec le long fléchisseur du pouce; le tendon du grand palmaire s'unit à une masse constituée principalement par les bouts

inférieurs de ce tendon, du nerf médian, de la portion du fléchisseur superficiel destinée à l'indicateur, et le bout supérieur de l'artère radiale. Le nerf médian présente au-dessous de la section un renflement olivaire de vingt-cinq millimètres de longueur, et de dix millimètres de largeur, dont la pointe se continue, par trois minces cordons avec les tissus fibreux intertendineux.

« Le bout inférieur de ce nerf se jette, en haut, dans l'intrication des tendons du grand palmaire, du long fléchisseur du pouce et du fléchisseur superficiel, avec lesquels il se confond bientôt complétement, *sans qu'il soit possible de trouver la moindre continuité avec le bout supérieur*. Du reste, le bout supérieur à l'avant-bras, ainsi que le bout inférieur au poignet, à la paume de la main et aux doigts, n'offrent rien d'anormal sous le rapport de leur volume, de leur couleur et de leur consistance. »

« Ainsi donc, ajoute M. Paulet, après trente-sept ans, il n'existe pas la moindre trace de réunion entre les deux extrémités du nerf divisé, et pourtant la sensibilité n'est pas perdue. Quant aux mouvements... il était sommelier. »

Observation XII. — *Section du médian* (Fayrer). — Fayrer pratiqua, sur un jeune bramine, la section du médian au-dessus du poignet pour un cas de tétanos. On trouvera plus loin (chapitre de la névrotomie dans le tétanos) les détails de cette observation. Pour ce qui concerne l'objet de notre étude actuelle, Fayrer se borne à déclarer que le malade, sorti de l'hôpital vingt-quatre jours après l'opération, « étendait les doigts sans trop de peine et commençait à en recouvrer l'usage. »

Observation XIII. — *Section du médian pour une névralgie rebelle* (W. Mitschell, G. Morehousse, and W. Keen ; *Gunshot wound and other injuries of nerves*, Philadelphie, 1864; rapportée par M. Paulet, mémoire, 1868).—« Joseph Corlis est blessé le 29 août 1862, à la seconde bataille de Bulla Bun. Le projectile a atteint le bras gauche; il est entré à trois pouces au-dessus de l'épitrochlée; il est sorti un pouce et quart plus haut, à travers le biceps. L'artère n'a pas été intéressée, mais les nerfs médian et cubital ont été coupés. Le second jour après la blessure, le malade ressentait une douleur brûlante dans tout le membre. Il prétend que la sensibilité y

était fort amoindrie, sinon tout à fait perdue; mais il ne donne à cet égard que des renseignements peu précis. »

Entré le 7 décembre 1862 à l'hôpital de Douglas, à Washington. Les douleurs sont atroces; elles s'exaspèrent au plus léger contact et suivent exactement le trajet des nerfs médian et cubital. Les applications d'eau glacée, la morphine, ne produisent qu'un soulagement passager.

Le 9 décembre 1862, le docteur Peters Pinéo pratiqua la résection de deux pouces du nerf médian à l'endroit de la blessure. L'opération ne fut suivie d'aucune amélioration immédiate, et, chose singulière, la sensibilité du tégument ne paraît pas avoir été influencée, puisque, d'après les auteurs, « le frôlement d'un papier causait une extrême souffrance. » Cependant, au bout de quelque temps, la douleur devint graduellement plus supportable sur le trajet des deux nerfs intéressés par le projectile.

État du malade le 21 avril 1863, vingt-neuf jours après l'opération. La plaie est guérie; la cicatrice occupe une longueur de deux pouces et demi sur le trajet du nerf médian. Les muscles de l'avant-bras n'ont pas beaucoup perdu de leur volume. La main est maigre et osseuse. Atrophie partielle des muscles de l'éminence thénar; détérioration beaucoup plus avancée de ceux de l'éminence hypothénar et des interosseux. Troubles de nutrition, sécheresse de l'épiderme, gonflement des articulations, déformation des ongles, etc. On signale à cette époque un petit sillon de transpiration sur les limites de la peau restée sensible, ce petit sillon est indiqué comme un signe pathognomonique de la section du médian, par les auteurs de cette observation.

Sensibilité extrême à la pression sur le trajet du médian et surtout sur celui du cubital.

« Cet homme redoutait tellement de découvrir sa main, qu'il était impossible de l'examiner à fond; mais il est certain pour nous qu'il y avait sensibilité sur le trajet du médian... Il percevait parfaitement les attouchements de la face palmaire de l'index et du médius. »

Observation XIV. — *Résection du médian pour un névrôme de l'aisselle* (Lenoir). — En 1838, Lenoir montrait à la Société anatomique, un névrôme axillaire du médian, de la grosseur d'un œuf de pigeon. La tumeur avait été extirpée avec le nerf, et il n'y avait eu aucun changement dans la sensibilité

et la motilité du bras, ni de la main (discussion à la Société de chirurgie, 1864).

Il faut ajouter que la malade fut guérie des douleurs vives dont sa tumeur était cause.

Observation XV. — M. Nélaton a fait une nouvelle suture du médian divisé, sans amener de réunion par première intention (citée par M. Tillaux, thèse d'agrégation 1866).

Observation XVI. — Dans une luxation du coude très-compliquée, le nerf médian a été rompu. M. Legouest annonce au malade qu'il perdra l'usage du pouce, de l'index, du médius et de la partie externe de l'annulaire. Cependant, un mois après l'accident, on pouvait constater le retour complet de la sensibilité dans ces parties (Société de chirurgie, 1867).

Observation XVII. — « M. Gosselin a observé une section du médian où deux ulcérations se sont développées; l'une, à la face palmaire du médius; l'autre, à la face dorsale et à l'extrémité de l'index. Celle-ci amena la chute de l'ongle (Tillaux, *loc. cit.*).

Observation XVIII. — « Un homme eut le médian et le cubital coupés par un morceau de verre. La suture fut pratiquée par M. Verneuil sur les bouts du médian, et ne put l'être sur ceux du cubital. La sensibilité a commencé à paraître sur le trajet du médian; ce n'est que longtemps après qu'elle reparut sur les parties où se rend le cubital. » (Tillaux, *loc. cit.*).

Observation XIX. — *Section du médian* (Descot, dissertation, p. 117). — « Il s'agit de ce que l'on appelait alors un fongus hématode, siégeant à l'avant-bras et pour lequel on pratiqua la ligature de l'artère humérale. Le nerf médian fut compris dans l'anse de fil et étreint avec le vaisseau. Vive douleur et engourdissement immédiat sur le trajet du nerf. Flexion des doigts impossible.

« Chute de la ligature le quinzième jour. Cessation de l'engourdissement des doigts au bout de quelques jours. Retour des mouvements de flexion au bout de deux mois. »

Observation XX. — *Section du médian* (citée par Virchow; *Traité des tumeurs*, p. 495). — « Hedémus, de Leipsick,

a opéré pendant l'été de 1814 une tumeur du nerf médian, de la grosseur d'un œuf d'oie ; en novembre, des quatre doigts auxquels ce nerf envoie des branches, deux seulement étaient encore insensibles et sans mouvement ; et en décembre ils avaient même tous deux recouvré leurs fonctions. »

Observation XXI. — *Résection du médian* (Dubois, cité par Aronssohn ; *Des tumeurs développées dans les nerfs;* thèse de Strasbourg, 1822). — « Dubois fit la résection d'une partie considérable du médian pour un névrôme situé au milieu du bras, sur ce nerf. Il se manifesta une insensibilité du côté des doigts.

« Plus tard il se fit un retour imparfait de la sensibilité.

« La malade guérit. »

Observation XXII. — *Résection de huit pouces du médian, pour névrôme* (et non du musculo-cutané, comme le dit l'auteur ; E. Home, cité par Descot, *Dissertation sur les affections locales des nerfs*, 1822). — Une femme de vingt et un ans portait un névrôme du volume d'un petit œuf de poule sur le nerf musculo-cutané. Hunter lui réséqua huit pouces de ce nerf.

Une hémorrhagie abondante suivit cette opération, et la malade perdit l'usage de l'indicateur et du pouce. Engourdissement.

Elle guérit sans retour des fonctions [1].

Observation XXIII. — *Résection probable du médian* (E. Home, cité par Aronssohn). — E. Home réséqua un névrôme du musculo-cutané, selon Aronssohn ; du radial, selon Home.

Le pouce et l'indicateur restèrent paralysés.

La guérison eut lieu sans retour des fonctions.

Observation XXIV. — *Résection, pour un névrôme, du nerf médian* (du musculo-cutané, selon J. Hunter). — Une

[1] Il paraît évident que Hunter, dans cette circonstance, a réséqué le nerf médian et non le musculo-cutané qui n'a rien à faire avec le pouce et l'index. Cette erreur opératoire est possible : on la commet quelquefois dans les exercices d'amphithéâtre.

femme, âgée de vingt ans, portait un névrôme sous-cutané siégeant sur le musculo-cutané, dit Hunter (cité par Velpeau, *Leçons orales de clinique chirurg.*, t. III, p. 417). J. Hunter lui pratiqua la résection de trois pouces du nerf.

Dans les premiers temps, il y eut perte de la sensibilité du pouce et de l'indicateur.

La sensibilité revint bientôt après et la guérison se fit avec retour des fonctions.

Observation XXV. — *Section accidentelle du médian* (Richet; *Gaz. des Hôp.*, 1867). — Une jeune femme, dans une chute, se fait une large plaie transversale au-dessus du poignet.

M. Richet lie les deux bouts de l'artère radiale divisée, constate la section des tendons palmaires et de ceux du médius et de l'annulaire appartenant au fléchisseur sublime. Il aperçoit le médian dans la lèvre inférieure de la plaie, le saisit, ce qui fait pousser un cri à la malade.

Comme il est irrégulier, il en coupe une petite portion qui faisait saillie : la malade accuse une douleur assez vive pendant cette opération et l'artère centrale du nerf donne un jet de sang. « M. Richet se met ensuite à la recherche du bout supérieur du médian ; il l'aperçoit refoulé, retourné, effilé du côté du cubital. Il le saisit, ce qui fut l'occasion d'une douleur excessivement vive pour la malade.

« Convaincu que toutes les parties où se distribue le nerf médian doivent être insensibles, M. Richet voulut montrer aux assistants ce résultat de la section d'un nerf ; mais, à son grand étonnement, la malade avait conservé la sensibilité tactile. Elle sentit très-bien quand il la toucha au pouce, au médius, à l'annulaire.

« Réunion des deux bouts du nerf avec un fil de soie traversant le névrilème. Réunion du tendon grand palmaire, puis pansement simple : la main est maintenue en flexion sur l'avant-bras.

« Trois heures après, M. Richet fit examiner la malade par MM. Pajot et Denonvilliers, qui constatèrent aussi la conservation de la sensibilité sur les points où se distribue le médian ; ce qui fut constaté plusieurs fois de la manière suivante : la main du chirurgien, placée derrière celle de la malade, la soutenait, afin d'empêcher tout ébranlement des doigts alors qu'on touchait leur face palmaire avec un bourdonnet de charpie ou une flèche de papier. La sensibilité, intacte aux pouce,

médius, annulaire, paume de la main, était assez obtuse aux dernières phalanges de l'indicateur. Partout ailleurs la malade distingue nettement, lorsqu'on la touche ou qu'on la pique. Quand aux températures, elle s'est trompée parfois, prenant un objet froid pour un objet chaud, et *vice versâ;* mais la même chose arrive à tout le monde. »

Après la lecture des observations précédentes, on est surpris de trouver si bien conservés, dans la main, les usages, la sensibilité, la motilité, la vie organique. Rien n'y est compromis d'une manière absolue.

Ici, le sujet de la première observation est domestique, adonné à tous les travaux qui réclament la force, et il les accomplit sans peine.

Là, une femme du monde touche du piano avec une égale facilité dans les deux mains (Obs. II). Le malade de MM. Leudet et Delabost remplit les fonctions de sommelier pendant une période de trente-cinq années : le trouble est si peu apparent qu'il passerait inaperçu à un examen superficiel.

Avec de l'attention, cependant, on noterait, dans cet organe, moins de force, moins de précision dans le jeu, et même des difficultés réelles d'accomplir certains mouvements.

A. *La sensibilité de la main et des doigts n'est pas éteinte après la division du médian.* — Dès les *premières heures*, elle est manifeste sur les malades de MM. Richet, Bœckel et sur le mien ; elle est nulle, il est vrai, chez l'opéré par suture de Laugier, nulle chez l'opérée de M. Nélaton sur laquelle cependant elle avait existé avant la suture nerveuse.

Quelle circonstance a pu causer ainsi la disparition, pendant trois jours, d'une sensibilité qui existait avant la suture, chez cette malade de M. Nélaton ? Il faut en accuser

une sorte de stupeur locale, comme on la voit quelquefois survenir à l'occasion d'un traumatisme [1].

C'est encore la stupeur locale qu'il faut invoquer pour le fait de Laugier. Ou bien, on peut penser que les premières recherches de ce dernier auteur ont été faites avec une tige très-molle, laquelle, en effet, n'est point sentie, surtout à cette époque voisine de l'ébranlement opératoire.

Quoi qu'il en soit de l'explication, vers le premier ou le troisième jour, la sensibilité avait reparu et se présentait avec les mêmes caractères que celle des autres observations. Cette sensibilité des premiers jours est vague, très-émoussée : les deux pointes d'un compas écartées de quelques centimètres ne sont pas perçues (Obs. I) ; les sensations de température sont nulles (Obs. I et VI) ; mais les malades ont la perception des contacts.

Un mois environ après la section, mon opéré apprécie les sensations tactiles, non celles de température. Il en est de même chez le sujet de la quatrième observation.

Sur le malade de Laugier, « la sensibilité tactile est revenue beaucoup plus précise. » Sur un enfant de cinq ans, Bœckel, après deux mois, trouve « la sensibilité normale, sauf sur la face antérieure de l'index, où elle reste obtuse ; » ailleurs, à un écart d'un centimètre, les branches d'une pince sont toutes deux perçues. Notons que cet écart est de *un* centimètre, et non de un, deux ou trois millimètres, ce qui est l'écart perçu normalement chez l'adulte.

[1] J'extirpai, il y a plusieurs années, un tubercule anatomique sur le pouce de M. le docteur D. Mollière, alors mon interne Pendant plus de vingt-quatre heures, il eut une insensibilité par stupeur locale, tout au pourtour de la plaie.

Les autres observations ne donnent pas le caractère de la sensibilité à cette période, ou se bornent à émettre, à son sujet, des observations générales.

A une période très-éloignée de la section nerveuse, la faculté de percevoir les sensations est plus perfectionnée encore. Cela est évident sur les sujets des observations I, II et IV, sur lesquels les sensations tactiles sont assez nettes. Celles de température, il est vrai, ainsi que celles de chatouillement, de douleur, restent ou douteuses, ou fort obscures, ou absentes. Dans le fait de MM. Leudet et Delabost, il en était de même : après trente-sept ans, « il y avait de l'analgésie, mais non anesthésie absolue. »

B. *Il en est de la motilité comme de la sensibilité.* — Les mouvements de la main et des doigts se retrouvent presque tous ; quelques-uns cependant sont imparfaits.

Sur mon opéré (Obs. I), presque tous les mouvements paraissent exister dès la *septième heure*. A cette époque si rapprochée de l'opération, c'étaient des nuances de mouvements indiquant que plus tard ils se compléteraient. En effet, ils s'accentuaient mieux les jours suivants.

Sur le malade de Laugier, « les mouvements étaient très-peu développés les *premiers jours* qui suivirent l'opération, » mais ils existaient.

Sur la malade de M. Nélaton, absents les quatre premiers jours, « tous étaient faciles et prompts le septième jour ; il n'y avait pas jusqu'à la flexion des doigts et l'opposition du pouce qui ne fussent très-manifestes. » A mesure que l'on s'éloigne du jour de l'opération ou de l'accident, les mouvements gagnent en étendue et en précision.

Après un mois, « les mouvements du pouce ont pris plus de développement, dit Laugier ; la malade possède le mouvement d'opposition et même celui de circumduction du pouce. » — Les doigts commencent à se mouvoir,

dit vaguement Fayrer (Obs. VI). — Mon opéré, à cette époque, avait à peu près tous les mouvements ; mais ils étaient incomplets, notamment ceux de flexion de l'index et du médius, de flexion, d'opposition et d'abduction du pouce. — Le jeune homme de l'observation IV avait les mouvements si peu altérés que quelques observateurs le considéraient, dès cette époque, comme un exemple de régénération du nerf.

Après des mois ou des années, la motilité était telle sur le malade de MM. Leudet et Delabost, que ces deux observateurs n'ont pas signalé les défectuosités qu'elle devait avoir. — Elle était très-développée sur les quatre sujets des observations I, II, III et IV. Sur les trois sectionnés au-dessus du poignet, il y avait de l'imperfection dans les mouvements d'opposition et d'abduction du pouce ; sur celui dont le médian fut divisé au bras, il y avait, en plus, une défectuosité des mouvements de flexion, légère dans la main, plus marquée dans les doigts, surtout notable dans l'indicateur. Néanmoins, ces nuances d'imperfection échappaient à une observation inattentive, ou, si on les remarquait, elles paraissaient si insignifiantes qu'on en faisait peu de cas.

C. *Les troubles de la vitalité organique à la suite des sections du médian sont quelquefois peu accusés.* — Dans les observations précédentes, ils ne sont pas toujours signalés. Dans celles qui en font mention, on remarque une grande diversité dans la nature de ces troubles.

Sur mon opéré (Obs. I), on constatait une augmentation de température dans la main, sept heures après l'opération ; plus tard (premier et neuvième mois), une diminution de calorification dans cet organe. L'index surtout était moins chaud que les autres doigts et craignait le froid. L'exercice manuel développait rapidement la vascularisa-

tion et l'augmentation de chaleur dans cette main. La partie externe de la paume de cet organe ne sécrétait plus la sueur. — La sécrétion de la sueur faisait défaut sur le sujet de l'observation III.

Chez celui de Peters Pinéo (Obs. XIII), il y avait « une transpiration dans un petit sillon très-bien limité qui entourait les parties de la peau restées sensibles. » La main était maigre, osseuse sur ce malade, l'épiderme sec, les articulations gonflées, les ongles déformés, etc... — Une ulcération s'était développée sur la face palmaire du médius, une autre à l'extrémité de l'index, chez l'opéré observé par M. Gosselin.

Chez mon opéré, outre une atrophie partielle, sur laquelle je reviendrai, il y eut chute d'un ongle, et, sur la même main, maladie de tous les autres ongles, qui se rayèrent en travers.

Mais n'est-ce point dans le traumatisme local qu'il faut chercher la cause de la production de ces dernières altérations? J'ai observé le même phénomène (rayure transversale des ongles) sur moi-même, après une contusion limitée à l'extrémité de deux doigts de la main gauche. Quant à la nécrose des deux phalangettes du sujet de l'observation III, à celle survenue chez le jeune homme de l'observation IV, j'incline à l'attribuer surtout à l'écrasement des doigts éprouvé antérieurement pour le premier malade, à l'action irritante du ciment dans lequel le second malade avait plongé sa main.

Ainsi, la section du médian n'entraîne ni un trouble profond dans la vie des tissus, ni une paralysie absolue de la sensibilité ou de la motilité dans les parties auxquelles il va se distribuer.

Les pages suivantes auront pour but d'expliquer ce résultat inattendu.

Article II. — Interprétation.

Je serai bref sur l'explication des troubles organiques après la section du nerf médian.

J'insisterai sur les phénomènes sensitifs et moteurs observés après cette même section (*théorie de la motilité et de la sensibilité suppléées*).

La théorie de la régénération nerveuse sera invoquée ensuite pour expliquer certains faits dont l'un est des plus démonstratifs, les autres sujets à discussion.

§ 1. Troubles organiques.

Il est difficile de préciser la part exacte qui revient au médian, dans la production des troubles organiques observés à la suite de sa section.

Le plus souvent sa lésion n'est point l'unique cause de ces troubles.

J'ai déjà indiqué les incidents traumatiques survenus dans la main, soit simultanément, soit consécutivement à la section nerveuse (contusion, brûlure, etc.), comme prenant certainement une part importante dans les altérations localement produites. Au rôle du traumatisme local, il faut ajouter la part très-notable que prennent, à ces altérations vitales, les sections des artères et surtout celles des plexus sympathiques qui accompagnent ces vaisseaux.

Si les artères radiale et cubitale sont divisées à la fois ou isolément, ce qui est la règle dans les sections accidentelles du médian au-dessus du poignet, des troubles notables peuvent en être la conséquence. Ces troubles sont dus à la difficulté et à la pauvreté de la circulation du sang

dans la main et les doigts. Le refroidissement, l'engourdissement, des douleurs quelquefois vives, la suppression des sécrétions sudorales sont alors les symptômes dépendant de cette anémie locale. Ces troubles, dépassant ces limites, vont parfois jusqu'à l'ulcération ou la gangrène. M. le docteur Nièpce citait, il y a peu de jours, un cas de sphacèle de plusieurs doigts, survenu à la suite d'une coupure large et profonde faite par une scie circulaire à la partie antérieure et inférieure de l'avant-bras, un peu au-dessus du poignet.

Quand la section nerveuse est accompagnée de ces divisions vasculaires, une partie des filets sympathiques entourant les vaisseaux est intéressée. Cette atteinte directe au nerf de la vie organique ne saurait avoir lieu sans préjudice pour la vitalité. La section des nerfs vasomoteurs, en paralysant les petits vaisseaux, détermine, dans les parties nourries par ces derniers, des stagnations ou congestions passives, des engourdissements, des sensations pénibles, de l'atonie dans les actes intimes d'assimilation et de désassimilation. Ces faits ont été mille fois démontrés par nos physiologistes, MM. Claude Bernard et Brown-Séquard.

Je ne veux point, pourtant, enlever au médian toute influence sur la vie organique. L'anatomie démontre qu'il prend une part directe à la formation des plexus sympathiques péri-artériels. Il leur envoie un filet au bras, plusieurs à la paume de la main. Il est évident qu'en divisant ce nerf, au-dessus de ces rameaux, on supprime l'influence, apportée par eux, à la vie végétative. Il doit en résulter une altération d'autant plus prononcée que la section nerveuse est pratiquée sur un lieu plus élevé du médian.

Reconnaissons, cependant, que, dans l'observation de

M. Nélaton, dans laquelle la section du médian, au bras, n'est accompagnée ni de lésion artérielle, ni de lésion locale du côté de la main, on ne signale aucun trouble de nutrition dans cet organe.

Sur mon opéré au bras (Obs. I), la section nerveuse a été pratiquée sans léser aucune artère, mais le traumatisme des doigts et de la main, que ce malade avait subi antérieurement, a dû être la cause principale des troubles locaux de nutrition : rayure des ongles.

Le nerf médian se borne peut-être, comme influence végétative, à entretenir la nutrition de ses muscles. Il est certain que l'atrophie musculaire, limitée aux seuls muscles dépendant du médian, est bien le fait de la seule lésion de ce nerf : depuis longtemps déjà, la démonstration est faite du lien qui rattache l'atrophie musculaire à la lésion exclusivement nerveuse.

Cette opinion paraîtra plus probable encore si l'on remarque que la diversité des troubles organiques signalés dans les observations précédentes, trouve une explication plus rationnelle dans la diversité des traumatismes accompagnant la section nerveuse que dans cette section elle-même. Cette dernière, en effet, devrait toujours produire le même ordre d'altérations, si elle en était la cause réelle.

§ 2. — Troubles moteurs et sensitifs.

Les phénomènes moteurs et sensitifs, observés après la section du nerf médian, reçoivent leur explication surtout de la théorie des suppléances motrices et sensitives ; quelquefois, de la théorie de la régénération nerveuse.

A. INTERPRÉTATION PAR LA THÉORIE DE LA MOTILITÉ ET DE LA SENSIBILITÉ SUPPLÉÉES

I. Motilité suppléée.

La motilité très-développée dans les doigts et la main, après la section du médian, peut étonner, ce nerf animant un bon nombre des muscles de ces organes.

D'où vient ce phénomène?

Serait-ce que la section du nerf a été incomplète et quelques faisceaux nerveux, échappés à l'instrument tranchant, entretiendraient-ils cette motilité si bien conservée?

Ou bien faut-il penser que la régénération a rétabli la continuité du tronc nerveux et ses fonctions?

Ces deux hypothèses, appliquées aux faits précédents, ne sont pas l'expression de la vérité.

Une étude minutieuse des organes moteurs de la main et des doigts démontre que les mouvements qui survivent à la section du médian, sont produits par des muscles animés par les nerfs cubital et radial. Ces muscles interviennent pour suppléer ceux qui dépendant du médian sont devenus impuissants.

Les muscles innervés par le médian restent tous, en effet, absolument paralysés dans les observations que j'ai pu suivre de près moi-même et, notamment, dans celle de mon névrotomisé pour tétanos (Obs. I).

Prenons-les pour sujet d'étude. Je dirai plus tard ce qu'il faut penser des observations qui appartiennent aux autres auteurs.

La paralysie des muscles dépendant du médian est démontrée par l'absence de contractions volontaires dans

chaque muscle observé isolément; par l'atrophie de chacun de ces muscles, atrophie qui donne au membre une déformation caractéristique ; par une perturbation notable dans le jeu de la main et des doigts étudié avec attention.

Donc, s'il reste encore des mouvements dans les régions où se rendent les muscles paralysés, ils ne sont certainement que le résultat d'une suppléance motrice.

1° *Muscles paralysés par la section du médian.* — Les muscles qui dépendent du médian sont : le rond et le carré pronateurs, le grand et le petit palmaires, le fléchisseur sublime, la moitié externe du fléchisseur profond, le fléchisseur propre du pouce, deux lombricaux, le court abducteur et l'opposant.

Aucun de ces muscles ne se *contracte volontairement* sur mon opéré.

Pour le grand et le petit palmaires, pour les fléchisseurs, il est facile de le démontrer : on ne parvient à sentir ni leur *partie charnue se durcissant*, ni leurs *tendons soulevés en forme de corde sous les téguments.*

Pour les autres muscles, plus profondément situés, la démonstration physique est moins facile ; mais leur étude physiologique, attentivement faite, apprend qu'ils ne se *durcissent* point et ne produisent pas *leurs mouvements précis*, sous l'influence de la volonté.

Le durcissement du muscle pourrait devenir une cause d'erreur. Ainsi, quand le malade fait des mouvements avec la main ou les doigts, on observe, par intervalle, un gonflement au niveau de la portion charnue des muscles fléchisseurs. Ceux-ci semblent se durcir. Ce n'est pourtant là qu'un simple soulèvement de leur masse. Effectivement, c'est pendant leur repos et non par leur prétendue contraction que ce soulèvement se produit : il a lieu pendant les mouvements d'extension de la main : il résulte

d'une pression transmise à travers le ligament interosseux par les extenseurs contractés.

2° *Atrophie des muscles après la section du médian: déformation qui en résulte.* — Les muscles que je viens de signaler comme étant paralysés sont, de plus, *atrophiés.* Cela est frappant, surtout dans l'observation I. La section du nerf ayant eu lieu en un point élevé, tous les muscles de ce nerf ont subi cette profonde altération de nutrition ; ces muscles étant superficiels, pour la plupart, leur atrophie peut facilement être appréciée.

Cette atrophie se manifeste par la diminution de leur volume. Ceci, joint à la paralysie, donne lieu à la déformation caractéristique du membre.

La déformation qu'entraîne la *paralysie* d'un groupe musculaire est *primitive ;* elle a lieu dès le moment de la section. Celle que produit l'*atrophie musculaire* est *secondaire ;* elle se prononce de plus en plus à mesure qu'on s'éloigne du moment de la section. Après plusieurs mois, la déformation est *complète.*

La *déformation consécutive à la section du médian après neuf mois*, est la suivante sur le malade de l'observation I.

A l'avant-bras : (AA') méplat, au lieu d'un relief, au niveau du ventre des muscles rond, pronateur, palmaires et fléchisseurs des doigts ; (BB') méplat, très-accusé, au niveau du carré pronateur.

A la main : (C) creux palmaire un peu plus accentué à la partie moyenne, par l'atrophie des lombricaux.

Déformation du pouce caractérisée par : (DD') une forte saillie en dehors de la tête du premier métacarpien ; (HH') une dépression au-dessus, correspondant aux muscles court abducteur et opposant atrophiés ; (KK') une inclinaison de tout le pouce entraîné, en dedans, par la tonicité

de l'adducteur ; une rotation telle, sur l'axe du pouce, que la face palmaire de ce doigt regarde directement en avant.

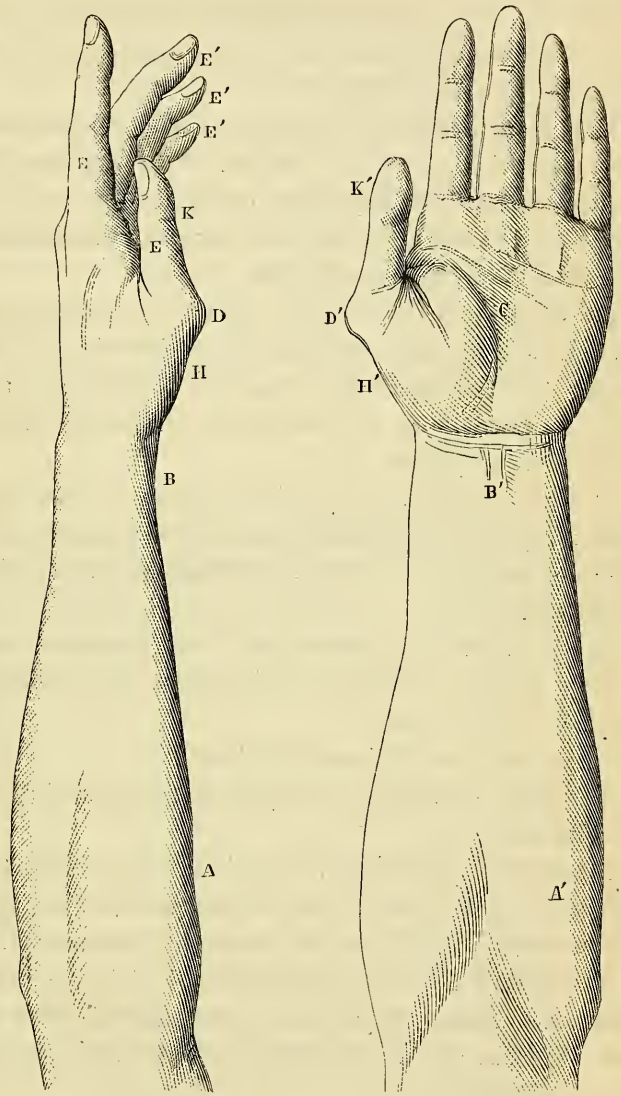

Fig. 1. — Déformation consécutive à la section du nerf médian.

A cette déformation *par atrophie* se joint la déformation *par paralysie*. Elle consiste en une extension habituelle de l'index et du pouce (EE), tandis que les trois autres doigts se tiennent courbés suivant la disposition ordinaire de la main au repos (E'E').

Dans les observations deuxième, troisième et quatrième, dans lesquelles la section du médian a lieu au poignet, on observe seulement la dépression du creux de la main, par atrophie des lombricaux, et la déformation caractéristique du pouce que je viens de signaler.

La rotation sur l'axe, de ce doigt, est extrêmement accusée sur la main du sujet de l'observation II, sur laquelle la section nerveuse remontait à vingt-deux ans. C'est le résultat de l'action tonique très-prolongée de l'adducteur du pouce.

3° *Troubles dans le jeu de la main.* — Cette paralysie atrophique des muscles innervés par le médian n'est pas sans produire une certaine perturbation dans le mécanisme de la main :

Sur le malade de l'observation I, au neuvième mois, tout le membre supérieur est réellement plus faible que celui de l'autre côté.

La pronation se fait incomplétement.

La flexion de la main, sur le poignet, est plus faible que du côté sain.

Les actes de préhension sont altérés. C'est par les trois derniers doigts, surtout, que le sujet saisit les corps un peu volumineux, tels que les manches d'instruments.

En pressant ces objets entre ces trois doigts et contre l'éminence thénar, il parvient à les maintenir avec une certaine force. L'index n'entre dans cette préhension que par sa racine.

L'opposition du pouce ne se fait pas exactement, et la

préhension des objets fins et délicats, entre les deux premiers doigts, ne s'opère qu'avec peine.

Ce trouble dans les fonctions du pouce existe sur les malades des quatre premières observations.

Cette paralysie accompagnée d'atrophie ne supprime cependant pas certains mouvements appartenant en propre aux muscles altérés.

Ainsi, les pronateurs sont paralysés et, pourtant, la pronation s'accomplit. La flexion du poignet s'exécute malgré la paralysie et l'atrophie des grand et petit palmaires. Tous les doigts se fléchissent dans toutes leurs phalanges et, cependant, les fléchisseurs sublime et propre, la moitié du fléchisseur profond sont impuissants à se contracter.

4° *Explication de la motilité persistante.* — Voici l'explication de ces mouvements :

La pronation se fait, malgré l'inaction des pronateurs, par les muscles rotateurs de l'épaule en dedans, par quelques fléchisseurs de l'avant-bras sur le bras ; le propre poids de la main contribue à rendre ce mouvement facile.

La flexion du poignet est opérée par le muscle cubital antérieur qui devient tendu, saillant, et supplée les grand et petit palmaires complétement inactifs.

Toutes les premières phalanges des doigts sont fléchies par les interosseux restés intacts sous l'influence du nerf cubital.

La flexion des autres phalanges se fait, dans les deux derniers doigts, par l'intermédiaire des deux faisceaux externes du muscle fléchisseur profond, innervés par le cubital; celle du médius par l'expansion tendineuse que lui envoie le faisceau musculaire de l'annulaire et qui associe le mouvement de flexion de ces deux doigts.

Ces mouvements sont actifs et assez puissants.

Ce sont les extenseurs du métacarpe qui interviennent

pour produire la flexion des deux dernières phalanges de l'index et de la dernière du pouce. En renversant les métacarpiens, ils soumettent à une tension les cordes tendineuses des fléchisseurs paralysés. Ces cordes entraînent les phalanges. Le mouvement de flexion est très-faible ; il est passif ; il ne résiste pas à un léger effort. Il n'en est pas moins vrai que la *flexion* est ici le résultat de la contraction des *extenseurs ; ils suppléent les fléchisseurs.*

Le pouce possède une espèce d'opposition, bien qu'il soit privé de son opposant, mais il vient se mettre en contact avec le bord de l'index, non avec sa pulpe. Son abduction est aussi très-limitée. Le premier mouvement résulte de l'action simultanée de l'adducteur et du court fléchisseur ; le second, de l'action du long abducteur du pouce.

En résumé, la main d'un paralysé du médian jouit de presque tous les mouvements, si on les consulte isolément. Tous sont produits par des muscles voisins suppléant ceux qui sont paralysés.

De ce que la plupart des mouvements de la main persistent après la section du médian ; de ce que les usages de la main ne sont pas complétement supprimés, après cette division, il ne faut pas en conclure que le nerf n'a pas été divisé entièrement ou qu'il se soit régénéré.

Ce ne sont ni les mouvements, ni les usages de la main qu'il faut interroger, mais les *muscles. S'ils n'obéissent pas aux ordres de la volonté, mais restent inertes, sans saillie, ni tendineuse, ni musculaire*, si, surtout, ils sont notablement *atrophiés*, le nerf est bien réellement interrompu dans sa continuité, et son action est annulée. Il faut chercher l'explication des mouvements qui persistent, en s'éclairant de la théorie si naturelle et si vraie de ce que j'ai appelé la MOTILITÉ SUPPLÉÉE.

II. Sensibilité suppléée.

A la suite de la section du médian, la sensibilité n'est pas complétement éteinte dans la région où ce nerf distribue ses rameaux ; mais elle y est considérablement altérée.

Mes cinq premières observations vont permettre de l'étudier avec soin.

1° *Caractères de la sensibilité persistante après la section du nerf médian (plaque anesthésiée).* — La partie de la peau de la main et des doigts sur laquelle la sensibilité est altérée, est disposée sous forme de région ou de *plaque* qui correspond à la disposition anatomique du nerf médian.

Cette plaque que j'appellerai *anesthésiée*, pour la commodité de la description, doit être connue dans son siége, dans sa nuance d'anesthésie et dans sa manière d'être impressionnée par les agents déterminant la sensibilité.

Cette plaque correspond à la face palmaire du pouce, de l'index, de la moitié externe du médius, de l'éminence thénar et d'une portion du creux de la main.

Une ligne verticale suivant la partie médiane de la face antérieure du médius, quelquefois de l'annulaire[1], circonscrivant le tiers externe du creux de la main et une notable portion de l'éminence thénar, pour suivre le bord externe du pouce, limite exactement cette plaque (A B C), en avant.

L'anesthésie se prolonge sur la face postérieure des troisième et deuxième phalanges de l'index, du médius et souvent de la deuxième du pouce (E H F).

[1] Sur le sujet de l'observation IV la ligne passait entre le médius et l'annulaire.

Cette dernière disposition de la plaque démontre que la sensibilité de la région dorsale des trois premiers doigts est, en partie, dépendante du nerf médian : résultat tout à fait en opposition avec les enseignements de certains anatomistes qui déclarent la peau de la face dorsale de tous les doigts innervée uniquement par les ramifications du nerf radial.

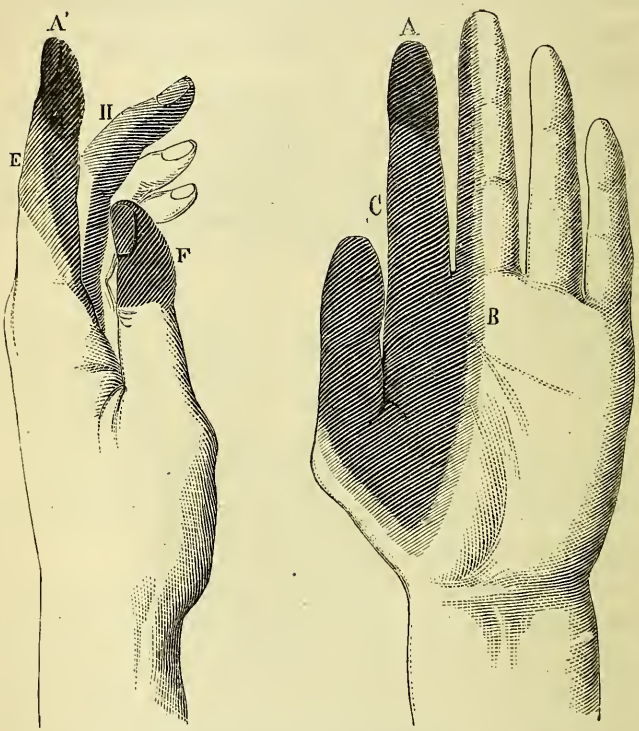

Fig. 2. — Plaque d'anesthésie après la section du nerf médian.

Cette plaque n'est pas complétement privée de sensibilité. Elle a son *maximum* d'insensibilité à l'extrémité de l'index et, surtout, à sa face palmaire. Je l'ai représentée sur la figure par une teinte très-ombrée (A A').

Au pourtour de ces points nuancés fortement en noir se

trouvent des régions moins insensibles (C) ; et enfin, sur les bords, la teinte plus claire (B E H) indique le *minimum* d'anesthésie que l'on observe.

Les *espèces* de sensibilité se manifestent ainsi sur cette plaque : la sensibilité à la *température* est nulle quand il s'agit de degrés peu élevés (entre 10° et 50° centigrades).

La sensibilité à la *douleur* est très-affaiblie, surtout aux points les plus foncés de la plaque. Là, on enfonce une épingle jusqu'au sang sans occasionner de souffrance. On peut même, quelquefois, lui faire traverser les tissus de part en part sans produire de douleurs (Obs. III et IV).

A mesure qu'on s'éloigne des points sur lesquels existe le *maximum* d'anesthésie, la pointe de l'épingle doit être moins enfoncée pour être sentie.

Les impressions *tactiles* sont perçues comme les précédentes : difficilement aux points *très-noirs*, mieux à mesure qu'on arrive aux *teintes claires*.

Les frottements sont mieux perçus que le simple contact. Quelquefois ce sont les seules sensations accusées sur les points *très-foncés*.

L'écart de l'esthésiomètre sur la plaque n'est pas perçu.

2° *Explication de la persistance de cette sensibilité.* — Comment expliquer cette persistance des diverses espèces de sensibilité sur cette *plaque* qui dépend anatomiquement du médian lui-même ?

Le nerf n'aurait-il pas été sectionné dans toute son épaisseur ?

Ou encore se serait-il régénéré, dans son tronc, après la section ?

La *division incomplète* du nerf ne saurait être acceptée. Chez mon opéré du médian (Obs. I), j'ai la certitude d'avoir divisé tout le cordon. Cependant la sensibilité persiste, chez lui, comme chez tous les autres.

Dans les observations de division du médian au poignet (Obs. II, III, IV et V), il y a la même disposition de la sensibilité dans la région dépendant de ce nerf. Faudrait-il admettre que, dans ces cinq cas, l'agent vulnérant a constamment épargné quelques fibres nerveuses?

Et quelles fibres? Jamais l'instrument n'aurait épargné le plus petit tube moteur, puisque constamment il y a paralysie absolue des muscles; et il aurait eu, dans ces circonstances, l'heureuse adresse d'épargner toujours les tubes sensitifs! Cette constance dans les effets s'accorde mal avec des causes agissant aveuglément comme le hasard.

L'hypothèse d'une *régénération du nerf* n'est pas davantage acceptable.

En effet, cette sensibilité de la plaque anesthésiée existe dès la septième heure chez mon opéré du médian. Il serait contraire au bon sens et à l'expérience d'admettre une régénération aussi rapide.

Dans les faits semblables, l'on n'invoque encore la théorie de la régénération que pour expliquer la persistance de la sensibilité. Or, les *muscles* restant absolument paralysés, dans tous ces cas, on serait conduit à n'admettre la régénération que sur les seuls tubes sensitifs et jamais sur les tubes moteurs.

Ceci est absolument contraire à la physiologie expérimentale, qui nous enseigne qu'un retour complet de la motilité et de la sensibilité caractérise la régénération d'un cordon nerveux.

Puisque l'on ne peut invoquer ni la *régénération* du tronc nerveux, ni sa *section incomplète*, la théorie de la *continuité du nerf* n'est pas admissible.

Reste la théorie d'une *suppléance sensitive par les nerfs voisins*.

Cette sensibilité, par suppléance, se fait par des voies

collatérales établissant une relation entre les plaques anesthésiées et les centres nerveux.

Ces voies collatérales sont : 1° les anastomoses; 2° les papilles saines voisines de la région paralysée.

1° *Sensibilité par anastomoses.* — L'anatomie, l'observation pathologique, l'expérimentation se prêtent un mutuel appui pour démontrer, dans ces cas, la transmission des impressions par la voie des anastomoses.

L'*anatomie* apprend que des anastomoses s'établissent fréquemment entre les cordons nerveux qui descendent vers la main. Toutes ne sont point encore connues. J'en ai rencontré plusieurs fois une que je n'ai vu signalée nulle part avant la description que j'en ai faite [1] : celle qui unit le médian au cubital, au tiers supérieur de l'avant-bras. Depuis elle a été observée plusieurs fois, notamment par M. Frantz Glénard, par MM. Audibert et Savy (*Bulletin de la Société des Conférences anatomiques de Lyon*, 1872); d'autres anastomoses très-variées entre le médian et le musculo-cutané ont été décrites par M. Tessier *(Ibid.)*. Ces anastomoses deviennent de plus en plus nombreuses à mesure que l'on arrive aux extrémités terminales de ces nerfs; celles de la paume de la main et du poignet sont décrites partout; celles qu'a signalées M. Charles Robin entre les collatéraux dorsaux, palmaires, latéraux, se réunissent et se confondent sans qu'il soit possible de les suivre jusqu'à leur épuisement.

Ces anastomoses doivent avoir un but. Il est rationnel d'admettre qu'elles sont destinées à remplir, en partie, les fonctions du nerf quand il est altéré. Leur influence doit

[1] *Mémoire sur les Sections du Nerf médian;* communiqué à la Société de Chirurgie en 1867.

être assez limitée, car le nombre des tubes nerveux qu'elles renferment est peu considérable.

Voici deux faits *pathologiques* qui confirment cette opinion :

Sur le sujet de la première observation, au neuvième mois, la pression, même violente, du médian, depuis sa section jusqu'au coude, n'éveille plus, vers les doigts, ces picotements douloureux qui se manifestaient aux premiers temps de l'opération. Au-dessous de l'interligne articulaire du coude, se rencontre un point directement en rapport avec le nerf et où la moindre pression réveille ces douleurs. Elles s'accusent par des vibrations perçues au bout des premiers doigts, assez pénibles pour que le malade proteste contre leur provocation trop fréquente. Dans tout le reste de son trajet, à l'avant-bras, le nerf pressé donne lieu aux mêmes phénomènes.

Interprétons ces faits :

La portion du médian qui s'étend de la section au coude, est réellement détruite. Séparée de son centre trophique, depuis plusieurs mois, elle a subi la dégénération complète ; il ne lui reste aucun tube sain, susceptible d'obéir à une excitation même énergique.

A trois centimètres au-dessous du coude, le médian redevient impressionnable. Cela prouve qu'un changement s'est produit dans sa constitution ; qu'il possède, à ce niveau, des tubes nerveux intacts ; que ces derniers sont ébranlés par la pression et qu'ils donnent lieu à ces sensations de fourmillements vers les doigts.

D'où viennnent ces tubes sains, sinon de l'anastomose avec le cubital que j'ai décrite à ce niveau ? Détachés de ce nerf ils arrivent dans le médian, le parcourent pendant tout le reste de son trajet, et servent ainsi de conducteur à quelques impressions.

Le sujet de l'observation III se prête aux mêmes interprétations. La section a porté, ici, au-dessus du poignet. Une violence exercée sur le médian, au-dessus de la division, ne produit aucune sensation vers les doigts. Pratiquée au niveau ou au-dessous de la section, elle engendre, vers ces organes, les picotements caractéristiques.

Il y a donc des tubes intacts dans le tronçon inférieur du nerf. Ces tubes certainement proviennent, en partie, du cubital, car, la pression de ce dernier, dans sa gouttière olécrânienne, donne naissance aux mêmes sensations douloureuses vers l'index et le médius. Un courant manifeste existe entre le nerf cubital, au coude, et ces deux doigts. Il ne saurait s'expliquer que par les faisceaux nerveux de l'anastomose palmaire signalée dans tous les traités d'anatomie.

Les deux faits précédents, en démontrant l'existence des tubes nerveux venant au médian par anastomose, établissent aussi que leur rôle de conducteur n'est pas suffisant pour transmettre les impressions d'une manière complète.

Les sensations vagues de douleur à la piqûre, ou celles de température obscurément perçues, comme chez le malade de Laugier, quelques sensations tactiles obtuses, sans doute, sont surtout les phénomènes sensitifs qui en dépendent.

Non-seulement l'anatomie et l'observation pathologique démontrent l'existence des anastomoses nerveuses, l'*observation expérimentale* confirme à son tour ces données.

Dans des études, suivant la méthode de Waller [1], sur la

[1] La méthode fondée par M. Waller repose sur la notion de la dégénération des tubes nerveux quand ils cessent d'être en relation avec leurs centres trophiques.

Quand on sectionne un nerf avant son anastomose avec un autre nerf (le

patte des animaux, MM. Arloing et Tripier ont démontré l'existence de ces tubes nerveux anastomotiques, soit directs, soit récurrents, se rendant dans les régions voisines de celles de leur nerf respectif. Je trouve, dans leur travail, un fait très-démonstratif du rôle que remplissent ces filets anastomotiques :

Ces deux auteurs divisent successivement trois nerfs collatéraux sur le doigt d'un chien; la sensibilité à la douleur persiste sur tous les points du doigt. Ils sectionnent le quatrième nerf collatéral : l'analgésie devient absolue, ils peuvent alors piquer, déchirer le doigt de l'animal sans que celui-ci songe à le retirer.

Avant sa section, le quatrième collatéral suffisait à établir une relation avec les centres nerveux. A lui seul, il tenait sous son influence la sensibilité à la douleur de toute les régions du doigt, même de celles où, anatomiquement, il ne va pas se distribuer.

C'est l'exemple le plus incontestable d'une sensibilité par suppléance anastomotique.

spinal, par exemple, avant son anastomose, avec le pneumogastrique), on trouve, quelques jours après, dans le bout périphérique, de nombreux tubes dégénérés au milieu d'autres tubes sains. Les tubes sains appartiennent au nerf non divisé (pneumo-gastrique), les tubes dégénérés au nerf qui a perdu ses rapports avec les centres trophiques (spinal). Il est ainsi possible de suivre les ramifications appartenant au nerf divisé jusque dans leurs terminaisons, et de reconnaître exactement le mode de distribution de ce nerf, dont les fibres sont confondues sous un névrilème commun avec des fibres appartenant à un autre. Waller, Schiff, Vulpian, Hyrtl, Vogt, etc., ont fait, suivant cette méthode, de nombreuses recherches sur les nerfs pneumogastriques, spinaux, faciaux, etc., sur leurs fibres centrifuges, centripètes. La même méthode, appliquée à l'étude de la patte des chiens, a démontré à MM. Arloing et Tripier (*Archives de Physiol.*, 1869) l'existence des fibres anastomotiques à direction centrifuge et centripète : les premières, plus nombreuses, les autres diminuant à mesure qu'on remonte le long du gros tronc nerveux du membre ; ce qui confirme la loi déjà établie en anatomie : que les anastomoses des nerfs vont en se multipliant à mesure qu'on se rapproche davantage de la périphérie des nerfs.

Il ne faut donc pas s'étonner si, après la section du médian, on voit persister une certaine sensibilité dans les parties de la main dépendant de ce nerf.

Elle y est entretenue par des tubes nerveux normaux, intacts, distribués dans cette région, et appartenant à des nerfs voisins faisant office de suppléance.

Ce mécanisme de la suppléance sensitive est-il unique, et, à lui seul, suffit-il à expliquer tout ce que l'on observe sur la plaque anesthésiée ?

L'observation de certains faits et l'expérimentation même ne permettent pas d'accepter cette opinion.

2. *Sensibilité par les papilles voisines de la région paralysée.* — Les nerfs voisins interviennent d'une manière moins directe par l'ébranlement des papilles voisines saines ; et, certaines sensations *médiates*, rapportées par eux, contribuent à faire paraître plus grande la sensibilité de la plaque.

Après la section des quatre nerfs collatéraux du doigt d'un chien, la sensibilité est complétement éteinte, disent les auteurs de l'expérience précédente.

La sensibilité *à la douleur ?* — j'en conviens ; à la température ? — encore ; au *chatouillement*, même. Mais il serait intéressant de savoir comment se comporte ce doigt vis-à-vis des impressions *tactiles*.

Malheureusement, sur cette question, le chien ne *sait* pas s'expliquer.

Si je fais cette réserve, si je signale cette face de la question, c'est qu'il m'est arrivé de trouver, sur des doigts humains, des caractères de sensibilité ressemblant tout à fait à ceux du doigt de l'animal.

Sur le sujet de l'observation V, couché au n° 63 de la salle Saint-Louis, et sectionné du médian, au poignet, on constatait une anesthésie des plus remarquables.

Vainement j'ai cherché à déterminer de la douleur en lui enfonçant, dans le bout de l'index, une épingle jusqu'à l'os, et en lui imprimant des mouvements destinés à lacérer les tissus ; le malade ne sentait pas et ne cherchait nullement à retirer sa main. Vainement j'ai plongé son doigt dans un bain d'eau chauffée à près de 90°. Cette température, qui n'était pas supportée un instant par les autres doigts, était de nul effet pour la dernière phalange de celui-ci. Telle était, en un mot, l'insensibilité à la douleur, constatée dans cette région, qu'on ne saurait y trouver de différence avec le doigt du chien dont il vient d'être question.

Et cependant, si, sur l'extrémité de ce doigt paralysé, j'allais, à l'aide d'une pointe d'épingle, exercer un frottement même léger, j'apprenais que le malade éprouvait une sensation :

« Je sens, me dit-il, vous frottez *au bout* de l'index ; le frottement est *faible ;* il est *plus fort ;* en ce moment, vous frottez *en long ;* vous frottez *en travers ; sur le bout du doigt.* »

De sorte que cet homme, qui était déclaré *insensible*, dans cette région, *en raison de son insensibilité à la douleur et à la température*, me traduisait pourtant très-fidèlement des impressions tactiles : un *frottement*, son *siége*, son *intensité*, sa *direction !*

L'interprétation de ce phénomène n'a rien qui dépasse les données physiologiques.

Il n'est point nécessaire d'admettre, pour le comprendre, l'existence d'un réseau constitué par des tubes nerveux *purement tactiles*, hypothèse toute gratuite.

Il suffit de s'en rapporter aux observations suivantes qui ont avec le fait précédent la plus étroite analogie.

Je prends entre mon index et mon médius le doigt de

M X., puis, détournant la tête tout en prêtant une grande attention, je prie M. X. d'exercer des frottements sur son propre doigt. Je perçois ces frottements, j'en reconnais le siége, l'intensité, la direction...

Il pique son doigt, il le brûle ; je n'en souffre nullement : je sens comme le malade n° 63 de la salle Saint-Louis, dont je viens de parler.

Par quel mécanisme physiologique ai-je perçu les sensations de frottement qu'exerçait M. X. sur son doigt ? Je l'explique par le retentissement que ce frottement produit sur mes papilles tactiles ; celles-ci, bien qu'éloignées du point touché par l'épingle, perçoivent une impression qui, transmise au cerveau, est immédiatement attribuée au frottement pratiqué à distance.

Cette interprétation est assez exacte pour que je rapporte la sensation au doigt de M. X. et en apprécie même les qualités. J'éprouve, ainsi, une sensation fidèle, bien analysée, sans avoir été moi-même directement intéressé par la pointe de l'épingle. Ce n'est qu'indirectement, *médiatement*, que mes papilles ont été impressionnées.

C'est une sensation analogue qu'éprouve le chirurgien lorsque, au moyen d'une sonde, il rencontre dans une plaie des rugosités, des résistances, etc..., qu'il sait interpréter.

Lorsqu'on prend une règle et qu'on pratique sur elle des frottements avec une épingle, on sait distinguer, tout en détournant la tête, le lieu où se sont exercés les frottements, leur intensité, leur direction.

De même on produirait aussi, sur un malade, les mêmes perceptions sensitives en exerçant des frottements semblables sur une phalange nécrosée, dépouillée de parties molles et de nerfs.

Je produis, en ce moment, des sensations subjectives semblables, sur la peau décollée et mortifiée d'un blessé

au poignet (n° 75, salle Saint-Louis) : la piqûre ne donne aucune sensation douloureuse ; le frottement est perçu dans son siége, son intensité et même sa direction.

Le malade numéro 63 de Saint-Louis (Obs. V) reconnaît pour ainsi dire lui-même, dans l'expérience suivante, le mécanisme de la perception des sensations que j'indique. Il saisit entre la pulpe de son pouce et de son index sains les deux côtés de la phalange onguéale de mon indicateur ; pendant qu'il prête toute son attention, j'exerce, sur la pulpe de mon doigt, un frottement léger. Le malade sent ce frottement... Il me déclare que cette *sensation ressemble tout à fait à celle que je produis sur son index paralysé quand je le touche avec une épingle*. Il en est de même du sujet de l'observation IV.

Ainsi, les impressions produites sur les index paralysés de ces deux malades sont recueillies par les papilles nerveuses saines, voisines des points paralysés.

Ces papilles, appartenant aux nerfs radial et cubital, transmettent ces impressions au *Sensorium commune*, qui les apprécie exactement en les rapportant à la région même sur laquelle ces impressions ont été produites (le bout de l'index). Il en résulte qu'une partie absolument privée de nerf apparaît cependant comme conservant une sensibilité réelle. Ce n'est pas une vraie sensibilité dans le sens technique du mot : appelons-la *pseudo-sensibilité* [1].

Les sensations auxquelles donne lieu cette pseudo-sensibilité sont *indirectes* ou *médiates*.

Ces sensations médiates ont des caractères qui les dis-

[1] Il y a une sorte d'hérésie à attribuer de la sensibilité à une partie complétement privée de nerfs. Cette partie n'est pas sensible dans le sens physiologique du mot. Mais, les malades ne savent pas la physiologie et ils protesteraient vivement contre celui qui leur affirmerait qu'ils ne sentent pas avec le bout de leur index, quand ils ont la conscience d'y recueillir des impressions.

tinguent très-nettement des sensations transmises *directement* ou par *anastomose*.

Les *sensations médiates* sont *tactiles* seulement.

Les *sensations directes* ont trait, à la fois, au *contact*, à la *douleur* et à la *température*.

Ces dernières sont complètes, les premières ne le sont pas.

C'est surtout le frottement qui donne naissance aux premières.

C'est la piqûre qui met la sensation *directe* en évidence.

Le frottement, même léger, avec une épingle, une flèche de papier, etc., suffit pour rendre manifeste une sensation *médiate*, dans une région où la piqûre n'éveille cependant pas de douleur.

La sensation médiate est une sensation *subjective* dont l'homme seul a la faculté de rendre compte. Son observation réclame une analyse très-minutieuse des faits pathologiques.

On ne peut, en aucune façon, se servir des expérimentations sur les animaux pour juger cette question. C'est pour cette raison que des travaux récents, se basant sur des expériences exclusivement animales, au sujet de la sensibilité, renferment des conclusions erronées.

Tels sont les caractères des sensations *médiates*.

Si cette pseudo-sensibilité se manifeste sur des parties absolument privées de nerfs, il est permis de penser que, sur les régions dans lesquelles existent encore des filets *anastomotiques*, elle joue un certain rôle. Elle contribue donc à faire paraître plus grande la sensibilité réelle qui persiste dans ces parties. C'est pour cette raison que les plaques anesthésiées conservent un degré si marqué de sensibilité sur les cinq sujets, dont les observations sont relatées au commencement de ce mémoire.

En résumé, la persistance de la sensibilité sur les pla-

ques anesthésiées résulte d'une double suppléance faite par les nerfs voisins : soit par *anastomoses*, soit par *des impressions perçues à distance*. C'est au résultat de ce double mécanisme sensitif que j'ai donné le nom de : SENSIBILITÉ SUPPLÉÉE.

La théorie précédente est-elle suffisante pour interpréter tous les faits de section du nerf médian que j'ai rapportés ? Ou faut-il lui adjoindre la théorie de la régénération nerveuse invoquée pour quelques-uns ?

B. INTERPRÉTATION PAR LA THÉORIE DE LA RÉGÉNÉRATION NERVEUSE

On ne saurait rejeter la théorie de la régénération nerveuse. Je vais rapporter un fait qui me paraît en démontrer la vérité d'une manière très-complète.

On ne contestera pas, toutefois, qu'on ait fait jouer à cette théorie un rôle exagéré. Elle servait (elle sert encore à quelques-uns) pour tout expliquer. Les faits les plus singuliers se multipliaient et se pressaient, à leur tour, pour en démontrer la réalité et l'importance. Nous verrons bientôt que ces faits n'ont pas la valeur démonstrative qu'on leur a attribuée.

I. Régénération du nerf médian.

Le malade sur lequel j'avais pratiqué la section du médian (Obs. I) est celui qui aujourd'hui a son nerf régénéré. Pendant les premiers temps et jusqu'au neuvième mois, mon opéré ne présentait que les phénomènes de la motilité et de la sensibilité suppléées. Au dix-neuvième mois, il offrait

les preuves les plus visibles, les plus palpables de la régénération.

J'ai fait constater ce résultat publiquement par la Société des sciences médicales de Lyon. On a pu apprécier non-seulement le jeu parfait de la main et des doigts, mais surtout l'action réelle des muscles jadis paralysés. Ces caractères, des plus accentués, démontrent une différence radicale entre cet état et celui qui a précédé la régénération. Je vais les exposer en peu de mots.

Observation XXVI (Suite de l'Obs. I). — *État de la motilité dix-neuf mois après la section du médian.* — Les agents moteurs ont repris leur activité, leur vie nutritive, leurs caractères, leurs fonctions.

Le grand et le petit palmaires ne se contractaient plus. Aujourd'hui on voit leurs tendons se dessiner sous la peau, dans la flexion de la main, et leur portion charnue se durcir. Ils ont repris leur volume, leur forme. L'aplatissement ou méplat correspondant, au neuvième mois, à leur masse musculaire, a disparu presque entièrement. Ils contribuent tous deux à rendre plus parfait et plus puissant le mouvement de flexion du poignet sur l'avant-bras, que le cubital antérieur était seul à produire avant cette régénération.

Ce qui existe pour les deux palmaires se constate aussi sur les fléchisseurs des doigts. Pendant leur contraction, leur portion musculaire se durcit et leurs tendons soulèvent les doigts de l'explorateur. Ils ont augmenté de volume ; et, si l'on mesure la circonférence de la région supérieure de l'avant-bras qu'ils contribuent à former, on constate qu'elle a un centimètre de moins seulement que du côté opposé.

La flexion des phalangines et des phalangettes n'a plus, vers l'index et le pouce, ce caractère *passif* observé autrefois : elle n'exige plus, pour se produire, le rejet en arrière du métacarpien et de la première phalange ; c'est *activement* et sans renversement de la base du doigt qu'elle s'accomplit.

Dans tous les doigts, d'ailleurs, la fonction motrice a repris son ancienne force.

Il n'y a guère que l'opposition et l'abduction du pouce qui restent imparfaites. L'abduction ne peut se maintenir complète

et l'opposition garde toujours un peu les caractères de la flexion et de l'adduction combinées.

Au reste, c'est vers le quatorzième ou quinzième mois seulement (avril 1869) que paraît s'être rétablie cette motilité plus parfaite, si l'on en croit les renseignements du malade : à cette époque, il a commencé à éprouver une amélioration très-grande dans le jeu de la main et des doigts. Le pouce seul est resté en retard ; mais le malade déclare constater chaque jour, dans ses mouvements, une amélioration nouvelle.

Pour que les muscles précités aient récupéré leur action précise, leur nutrition, leur vie complète, leur forme, etc., il faut nécessairement que leurs nerfs aient recouvré leur relation avec les centres nerveux. Cela n'a pu s'établir que par une régénération du médian : l'activité du muscle est une conséquence de la régénération de son nerf.

L'exploration de la sensibilité n'est pas moins concluante.

État de la sensibilité dix-neuf mois après la section du médian. — Sur la plaque anciennement anesthésiée de ce malade, je retrouve une sensibilité véritablement parfaite.

La moindre piqûre d'épingle est douloureuse. La moindre nuance de température est appréciée : une lentille de verre prise sur mon bureau et déposée sur cette plaque détermine une sensation de froid (20 juillet 1869). Les deux pointes du compas sont simultanément perçues à un écart de quelques millimètres.

En un mot, la sensibilité, jadis si altérée, est aujourd'hui revenue à l'état à peu près normal sur cette région.

C'est encore vers le quatorzième ou quinzième mois après l'opération que cette faculté s'est considérablement développée.

État de la vitalité organique à cette époque. — L'état de la vitalité organique est aussi parfait sur la main jadis malade que sur la main saine.

La congestion sanguine ne s'y produit plus, ni par un exercice léger, ni même par les mouvements les plus actifs et les plus pénibles.

La sensibilité si grande au froid n'existe plus.

La sécrétion de la sueur a reparu et s'accomplit dans la paume de cet organe comme du côté opposé.

Frémissement vibratoire dix-neuf mois après la section du médian. — A cette perfection des actes nutritifs et de la sensibilité, à ce retour de la contraction des muscles, je joins un dernier caractère moins important, mais contribuant à fortifier la démonstration :

Lorsque, il y a dix mois, j'excitai par la pression ce nerf dans sa partie la plus élevée, je n'obtenais aucun effet.

Aujourd'hui, cette pratique, dans le même point, détermine un retentissement douloureux sous forme de picotements vers le département cutané du médian. Ceci semble établir l'existence d'une continuité absolue entre les tubes ébranlés du bout supérieur et ceux du bout inférieur.

En résumé, vibrations transmissibles tout le long du nerf; retour à l'état normal de la vie végétative, de la sensibilité ; retour non-seulement de la motilité, mais encore de la contractilité de chaque muscle observé isolément : ces caractères ne sauraient laisser du doute sur le rétablissement de la continuité du nerf, c'est-à-dire sa régénération.

Le malade dont il s'agit a donc passé depuis son opération par les diverses étapes suivantes :

Sectionné du médian pour tétanos, le 22 décembre 1867, il conservait encore, au 25 octobre 1868, la motilité et la sensibilité suppléées, les mieux caractérisées et les mieux démontrées dans la main et dans les doigts. Au quatorzième mois, le retour à l'état normal prenait une marche rapide, et, enfin, au dix-neuvième mois (20 juillet 1869), le retour des fonctions est à peu près complet.

II. Appréciation, au point de vue de la régénération, des faits de section du nerf médian, empruntés aux auteurs.

La plupart des observations de section du médian, empruntées aux auteurs et que je rappelle au commencement de ce chapitre, ont été apportées en faveur de la régénération nerveuse, rapide ou non. Je ne puis les considérer comme démonstratives.

1° L'observation de St. Laugier (Obs. VI) ressemble, de

tous points, à celle de mon sectionné du médian pendant les neuf premiers mois. Même sensibilité, obscure d'abord, puis plus marquée à mesure qu'on s'éloigne de l'opération; imparfaite le vingt-cinquième jour, au point que M. Vulpian la nie ; incomplète encore après dix-sept mois (thèse de M. Magnien ; Paris, 1866).

On ne constate entre les deux observations qu'une différence : le malade de l'observation VI percevait une vague sensation de température le cinquième jour ; il est vrai qu'il n'en est plus question ensuite.

Pour la motilité, l'opposition du pouce est, dans chacune, douteuse au début ; ce mouvement plus accusé les deuxième, quatrième, vingt-cinquième jours, est encore incomplet dix-sept mois plus tard chez le malade de Laugier (Magnien).

Chacun de ces deux sujets possédait la circumduction que permet d'accomplir le long abducteur du pouce.

Puisqu'il y a parité dans les symptômes, pourquoi n'y aurait-il pas similitude d'interprétation ? Si, dans la première observation, l'hypothèse de la régénération est inadmissible, pourquoi l'admettrait-on dans la seconde ?

La théorie des suppléances nerveuses suffit pour rendre compte de tous les phénomènes constatés dans ces deux faits.

2° La malade de M. Nélaton n'avait pas trace de sensibilité les premiers jours de l'opération, pas même aux faces dorsales des doigts ; puis il n'est plus question de cette faculté, de sorte qu'on n'en peut rien conclure de favorable pour la régénération nerveuse.

L'état de motilité est assez extraordinaire au début. On voit la paralysie portant sur les muscles interosseux qui cependant sont innervés par le cubital « les doigts ne peuvent se fléchir. » Au quatrième jour cette flexion apparaît

légère. La malade souffrait beaucoup, à cette époque, de la présence des fils à suture ; et, dans ces conditions, un blessé présente, sinon une stupeur locale, au moins une singulière réserve dans les essais de la motilité qu'on lui demande. Il s'essaye peu à peu, et, quand il est assuré que ses tentatives sont sans conséquences dangereuses, il n'hésite plus, il exécute ces rapides et faciles mouvements du sixième jour dont parle l'observation. Ce sont : la flexion des doigts et l'opposition du pouce ; celle-ci n'a lieu qu'avec « l'index et le médius. » Or, les muscles interosseux accomplissent la première : l'opposition incomplète résulte de l'action de l'adducteur et du court fléchisseur.

« Un an après, la malade est retrouvée en pleine possession de tous les mouvements de la main et des doigts. » (M. Houel.)

Il est à regretter que ces mouvements n'aient pas été décrits ; peut-être ressemblaient-ils à ceux du sujet de l'observation I au neuvième mois, qui les présentait également tous. Des renseignements recueillis à cette époque sur l'état des groupes musculaires innervés par le médian, permettraient aussi de trancher aujourd'hui la question théorique. Une atrophie de ces muscles aurait fait repousser l'idée de la régénération nerveuse. La démonstration de leur intégrité (jointe à la conservation de la sensibilité) aurait fait, de cette observation, un type de régénération nerveuse.

En l'absence de ces détails, et telle qu'elle existe, elle ne me paraît pas confirmer cette théorie ; elle peut s'expliquer encore par les fonctions motrices et sensitives suppléées.

3° L'observation de M. Bœckel n'est pas plus concluante. La sensibilité était conservée dans les doigts aussitôt après l'accident. Deux mois plus tard, on constate encore son

existence, mais elle est obtuse sur l'index. On la déclare normale dans le reste de la circonscription du médian, mais on donne pour preuve de son intégrité la perception de la double sensation des pointes d'un compas à un centimètre d'écart, tandis que l'écart de deux et de trois millimètres doit être apprécié par un sujet sain et adulte.

Aucun trouble dans la motilité n'est accusé dans l'observation : « cette fonction est parfaite au deuxième mois, et l'enfant écrit aussi bien qu'auparavant. » Après une section du médian au poignet, il ne pouvait avoir qu'une paralysie du court abducteur et de l'opposant : et ces deux muscles sont si facilement suppléés que, chez un enfant de cinq ans sur lequel les articulations sont très-souples, il ne devait en résulter aucun trouble bien appréciable. La possibilité d'écrire n'est pas, d'ailleurs, une preuve d'intégrité de l'opposition.

Plus tard, et par l'observation ultérieure de la région thénar, on pourra juger définitivement de la valeur du fait de M. Bœckel. Aujourd'hui, il s'interprète naturellement comme les deux précédents.

4° Les deux observations de M. Paget sont beaucoup plus extraordinaires. Ici la lésion est grave : on ne cherche pas à réunir le médian, et cependant les deux bouts divisés se trouvent, se rencontrent et se soudent... Le hasard joue là un rôle bien favorable. Cependant les détails de la première observation confirment-ils ce résultat?

Il n'y est rien dit de la motilité, si ce n'est qu'après un an « celle des doigts était parfaitement revenue. »

Il eût été utile de savoir comment se faisait l'abduction et l'opposition du pouce, car c'étaient les deux seuls mouvements qui pouvaient être légèrement altérés par la section nerveuse.

L'état de stupeur des parties après l'accident, la com-

pression de l'appareil, le travail actif de réparation expliquent la suppression de la sensibilité dans les premiers jours. Le dixième ou douzième jour, le malade s'aperçoit du retour de cette faculté.

Le chirurgien, après un mois, bande les yeux du sujet, « et celui-ci distingue nettement le contact de la pointe d'un crayon avec le médius et le bord radial de l'annulaire. » Si l'auteur anglais avait eu à faire cette recherche sur le sujet de l'observation I, mon opéré du médian, il aurait constaté la sensibilité sur les mêmes doigts ; leur innervation par le cubital est une disposition physiologique assez fréquente.

Au pouce et à l'index, les sensations ne sont pas nettes : le malade « se trompe à leur sujet ; » il y a des points où l'insensibilité est complète. L'exploration se faisant avec une pointe de crayon, devait produire des ébranlements plus ou moins forts : ce qui explique ces résultats variés et incertains. La sensibilité est jusque-là telle, qu'on l'observe après toute section du médian. Au bout d'un an, on la déclare parfaite, sauf à la dernière phalange du pouce et de l'index. Je ne sais si l'on doit admettre une perfection aussi complète, de cette faculté, que l'indique l'auteur. En apprenant que le malade, à cette époque, éprouva, en se chauffant les mains, une brûlure du deuxième degré à l'extrémité du pouce et de l'index, on croira volontiers que la sensibilité de ces parties et des parties voisines de ces doigts devait être assez émoussée.

Ces détails incomplets ne permettent pas d'attribuer à la régénération nerveuse des phénomènes que peut expliquer la théorie précédemment émise.

5° La seconde observation de M. Paget est tellement concise qu'il est impossible d'en tirer aucune conclusion théorique.

6° L'observation de MM. Leudet et Delabost aurait pu, avant la mort du malade, passer pour un fort remarquable exemple de régénération du nerf médian aux yeux des partisans absolus de cette théorie : le malade remplissait les fonctions de sommelier ; il conservait dans sa main la sensibilité tactile. Mais voici qu'à l'autopsie il n'existe pas la moindre trace d'union entre les deux extrémités du nerf divisé.

La théorie de la motilité et de la sensibilité suppléées seule rend compte de ces phénomènes.

7° Fayrer croit sans doute à un commencement de régénération nerveuse sur son opéré. — Celui-ci, est-il dit, vingt-quatre jours après sa section du médian, « étendait les doigts sans trop de peine et commençait à en recouvrer l'usage. »

Rien, dans une affirmation aussi vague, ne démontre une régénération. L'extension dépend du radial, non du médian. Les usages de la main sont médiocrement compromis par la névrotomie du médian au poignet.

8° Sur le sujet de l'observation XIII, deux pouces du nerf médian ont été enlevés au bras. On constate, vingt-neuf mois après l'opération, qu'il y avait sensibilité sur le trajet du médian, que le malade percevait parfaitement les attouchements de la face palmaire de l'index et du médius.

Mon opéré, pendant les neuf premiers mois, offrait ces mêmes caractères et cependant le nerf n'était pas régénéré. Le malade de MM. Leudet et Delabost, après trente-sept ans, appréciait les attouchements en ces mêmes points.

Le fait de Mitschell, Morehouse et Keen, ne prouve donc rien en faveur de la régénération.

9° Dans le fait cité par Lenoir, il faut se demander si

c'est bien sur le médian qu'a porté la résection dans l'aisselle ou sur une seule de ses racines, ou encore sur un autre nerf. La méprise est facile, même sur le cadavre dans les exercices d'amphithéâtre, à plus forte raison sur le vivant.

D'ailleurs, pour être démonstratif, ce fait aurait dû être communiqué, non comme simple citation, mais comme observation détaillée.

10° L'observation de M. Legouest (rupture du médian au coude) rappelle celle de Lenoir comme affirmation. Le retour de la sensibilité était-il réellement *complet?* Sur plusieurs de mes malades, on croyait à un retour complet de la sensibilité, ce qui était une exagération.

Ce fait de M. Legouest n'est d'ailleurs nullement favorable à la théorie de la régénération, qui ne peut pas s'effectuer en *un mois*, et je ne vois pas quelle autre théorie que celle de la sensibilité suppléée pourrait être invoquée pour l'expliquer.

11° L'observation de M. Verneuil paraît favorable à l'idée de régénération nerveuse. Néanmoins, le manque de détails ne permet pas encore de la soumettre à une analyse critique rigoureuse.

12° Il est regrettable que l'observation de Descot, dans laquelle le nerf médian est compris dans la ligature de l'artère humérale, ne soit pas accompagnée de détails précis. C'est peut-être un fait de régénération. Mais comment l'accepter de confiance, quand elle se borne à annoncer qu'il y a eu cessation de l'engourdissement des doigts quelque temps après la chute de la ligature survenue elle-même le quinzième jour, puis un retour des mouvements de flexion au bout de deux mois?

De quelle flexion s'agissait-il? De quel engourdissement? Ces assertions sont trop vagues. Mon opéré du médian, lui

aussi fléchissait ses doigts et l'engourdissement de la main avait disparu après quelques mois.

13° M. Virchow me paraît présenter lui-même une assez bonne critique du fait qu'il rapporte d'Hedenus de Leipsick.

« Quand même, dans ces cas, la régénération du nerf ne se fait pas toujours d'une manière complète, l'expérience a cependant démontré qu'avec le temps les fonctions reprenaient quelquefois d'une manière incroyable. » *(Traité des tumeurs.)*

Cela veut bien dire, si je ne me trompe, que M. Virchow ne croit que médiocrement à la régénération du nerf. Cet *incroyable* indique que, pour expliquer le rétablissement des fonctions, il y a autre chose que cette supposition d'une régénération incomplète.

Cette autre chose est la théorie de la sensibilité et de la motilité suppléées. Mais, pour recevoir sa démonstration, cette théorie demande des observations beaucoup plus détaillées que la précédente. Une fois démontrée, la théorie éclaire à son tour d'un singulier jour les faits trop concis, qui, au premier abord, semblaient incroyables.

14° L'observation si concise de Dubois reçoit une explication facile de la théorie nouvelle, tandis qu'elle demanderait un effort inouï de crédulité pour être classée parmi les faits de régénération nerveuse, même incomplète : ce serait, en effet, une régénération nerveuse produite sur une *portion considérable* du médian au bras, et l'on sait qu'après une résection de 3 centimètres, les deux bouts du nerf restent indépendants ou réunis par un cordon de tissu conjonctif sans traces de tubes nerveux, chez les adultes au moins.

15° Quelle importance peut-on accorder aux faits d'E. Home et de Hunter?

Les auteurs de l'opération eux-mêmes ne paraissent pas s'être douté du nerf qu'ils ont réséqué.

Hunter pratique la résection du musculo-cutané et le malade perd l'usage de *l'indicateur et du pouce.*

E. Home prétend réséquer le nerf radial ; non, c'est le musculo-cutané, déclare Aronshon. Le pouce et l'indicateur sont et restent paralysés, ce qui m'autorise à déclarer à mon tour que la section faite par E. Home portait sur le médian.

Dans le deuxième fait de Hunter, cité par Velpeau, l'observation est plus explicite, bien qu'il s'agisse du médian, et non du musculo-cutané comme le croyait Hunter. Il y est dit que la sensibilité du pouce et de l'indicateur, perdue dans les premiers temps, revint bientôt après. Serait-ce une régénération nerveuse malgré les trois pouces réséqués du nerf, et serait-ce une régénération rapide, puisque la sensibilité revient *bientôt après?*

Mais souvenons-nous de la difficulté extrême de régénération des nerfs dont les bouts sont écartés d'un ou de deux centimètres seulement et de l'excessive longueur du temps nécessaire pour cela.

La sensibilité revint aux doigts du malade de MM. Leudet et Delabost, et cependant les deux bouts du nerf, vus à l'autopsie, n'étaient pas réunis. Elle revint sur mon opéré de section du médian, dès les premiers mois, et certes, la régénération n'existait pas à cette époque. Mon malade, comme celui de MM. Leudet et Delabost avait la sensibilité et la motilité suppléées. Sans doute, il en était de même sur l'opéré de Hunter.

16° Le fait de M. Richet reçoit son explication de la même théorie des suppléances nerveuses.

Le bout inférieur du nerf médian coupé est douloureux : c'est qu'il contient des fibres anastomotiques récurrentes

provenant du cubital. Ces fibres existent; elles ont été démontrées expérimentalement par la méthode de Waller.

Ces fibres rendent compte de la sensibilité du bout inférieur pincé, mais c'est tout.

Ce ne sont pas elles qui fournissent la sensibilité à la main ou à l'extrémité des doigts. Il y a, pour ces dernières parties, d'autres fibres anastomotiques de même provenance que les récurrentes précédentes, mais qui ont une direction descendante et qui se rendent directement aux régions innervées normalement par le médian. Sans elles, ces régions seraient beaucoup plus complétement paralysées après la section du nerf.

Ce ne sont donc pas les fibres anastomotiques récurrentes, mais les fibres anastomotiques divergentes qui vont entretenir la sensibilité dans ces parties, et il serait inutile et inexact de soutenir l'opinion que la sensibilité des doigts est due, dans ces conditions, à la récurrence.

La sensibilité qui est observée dans le fait de M. Richet est suppléée et telle que je l'ai décrite :

Immédiatement après l'opération, on constate la sensibilité *tactile* seule et non les autres. Trois heures après, c'est encore la même sensibilité : les sensations de température sont douloureusement perçues, la piqûre est sentie, sauf aux dernières phalanges de l'index.

Quelle plus grande ressemblance peut-on trouver entre ce fait et celui de mon opéré du médian?

De l'analyse des observations contenues dans ce chapitre, il résulte :

Que la section du nerf médian n'entraîne jamais une paralysie absolue de la sensibilité et de la motilité dans la main et les doigts;

Que la plupart des phénomènes moteurs et sensitifs persistant dans la main, après la section du médian, s'expli-

quent par la théorie de la motilité et de la sensibilité suppléées : *muscles voisins* intervenant pour remplir, autant qu'ils le peuvent, le rôle des muscles paralysés ; *anastomoses* et *papilles voisines* intervenant pour percevoir les sensations sur une région privée de son innervation normale ;

Que ces phénomènes moteurs et sensitifs sont rarement le résultat d'une régénération nerveuse ; que cette dernière a cependant été observée d'une manière incontestable ;

Que la connaissance de la théorie des *suppléances* est nécessaire pour apprécier exactement les faits de section nerveuse.

CHAPITRE II

PHYSIOLOGIE PATHOLOGIQUE APRÈS LA SECTION DU NERF CUBITAL

En faisant, pour le nerf cubital, une étude semblable à celle qui vient d'être faite au sujet du nerf médian, on arrive aux mêmes conclusions.

§ 1er. Observations.

Observation XXVII. — *Section du nerf cubital.— Régénération supposée de ce nerf. — Persistance de la paralysie après dix ans* (Létiévant). — Longtemps on a considéré cette observation comme un exemple de régénération du nerf cubital. Un examen, fait suivant des données plus sûres, ne permet plus aujourd'hui d'accepter cette opinion.

Sophie d'Errex, d'une complexion délicate, est infirme de son bras gauche; elle vit retirée au couvent dit des Aiguilles, à Vaise.

Son infirmité remonte à l'année 1848. A cette époque, elle eut une luxation du coude. Celle-ci fut traitée par des manœuvres de rhabillage. Il en résulta une arthrite qui dura douze ans et donna lieu à une série d'abcès dont quelques ouvertures restèrent fistuleuses.

L'état de la malade s'aggravant de plus en plus, on dut intervenir plus activement. Le 28 avril 1860, Baumer, de Lyon, lui pratiqua la résection du coude. Le procédé opératoire de ce temps s'inquiétait peu des nerfs; on divisa le cubital pendant l'opération.

Diverses complications survinrent, entre autres un érysipèle. La cicatrisation de la plaie ne put être complète qu'après une année.

La malade revint à l'Hôtel-Dieu en 1865, dans la salle Saint-Paul. « A cette époque, la sensibilité est à peu près complétement paralysée dans les deux derniers doigts qui sont *incurvés, contracturés* [1]. »

En février 1867, on l'observe de nouveau. « La sensibilité est faible au cinquième doigt et à la face interne du quatrième; elle est obtuse aussi sur la peau de l'éminence hypothénar. Les deux derniers doigts ne sont susceptibles que d'une flexion peu forte, quoique complète en étendue. Ils sont atrophiés légèrement, ainsi que l'éminence hypothénar; ils sont légèrement rétractés et la dernière phalange n'est pas susceptible de s'étendre complétement [2]. »

Malgré ces caractères, on déclare : que « les fonctions du nerf cubital ne sont rétablies qu'en partie, » mais que « elles se sont rétablies un peu, contrairement à ce qui arrive le plus souvent . »

Vivement intéressé au sujet de cette malade, que l'on me signalait comme un exemple de régénération nerveuse, je me transportai près d'elle, accompagné de M. D..., interne, qui l'avait observée un an auparavant et qui avait fourni une partie des documents ci-dessus rapportés.

Celui-ci la trouva dans le même état que l'année précédente.

Elle paraissait jouir des mouvements les plus variés de la main, si ce n'est pourtant à la région interne de cet organe, où les deux derniers doigts gênaient par leur flexion permanente.

[1] Thèse de M. Marduel, *De la résection du Coude*. Paris, 1867, page 148.

[2] *Ibid.*

Malgré cela, elle accomplissait la plupart des actes de préhension avec ses trois premiers doigts.

En explorant attentivement non-seulement les mouvements, mais surtout les muscles innervés par le cubital, voici ce que l'on constatait :

Le cubital antérieur était absolument paralysé ; il était impossible de sentir la moindre corde formée par son tendon lorsqu'on faisait accomplir l'effort de flexion de la main ; les palmaires seuls se tendaient alors. Cette expérience, reproduite sur la main saine, donnait, pour le muscle cubital de ce côté, la sensation d'une corde-tendineuse très-caractérisée.

Les deux faisceaux internes du fléchisseur profond ne pouvaient être facilement appréciés. Dans l'extension des doigts, ils tenaient la phalangette en flexion légère sur la phalangine.

L'adducteur du pouce ne se retrouvait pas : une dépression correspondant à sa place marquait son atrophie. L'adduction, pour cela, ne faisait pas défaut; elle s'opérait avec un peu de rotation du pouce sur son axe, de sorte que ce doigt regardait plus en dedans par sa face palmaire ; pendant cette adduction, on sentait l'opposant se durcir à la région thénar ; c'était lui, évidemment, qui faisait l'adduction.

Les autres mouvements du pouce s'accomplissaient tous. L'opposition, surtout, se faisait mieux même qu'à la main saine ; tous les autres muscles de ce doigt étaient intacts. La flexion de la deuxième phalange sur la première était cependant incomplète.

Les muscles interosseux ne paraissaient nullement agir sur les doigts annulaire et auriculaire : ces muscles ne se durcissaient pas pendant les efforts de flexion ; les premières phalanges de ces doigts ne se fléchissaient pas et les deux autres ne pouvaient s'étendre. Pendant l'extension de la main, leur première phalange, se renversant en arrière, faisait saillir la tête des métacarpiens correspondants. Ce côté de la main prenait alors l'aspect d'une griffe.

Il était difficile d'explorer directement les interosseux de l'index et du médius, ces muscles étant recouverts par le paquet des tendons fléchisseurs et des lombricaux. Leur action paraissait assez nettement accusée, puisque les premières phalanges de ces deux doigts se fléchissaient normalement et que les deux autres s'étendaient assez bien ; mais ces mouvements peuvent être produits aussi par les lombricaux, même en l'absence des interosseux ; et, d'ailleurs, la saillie des têtes

métacarpiennes produites pendant l'extension forcée de la main, semblait démontrer l'inaction des interosseux.

Tous les muscles précédents, paralysés, étaient en même temps atrophiés ; ce qui donnait lieu à une déformation particulière que je décrirai bientôt.

Cette paralysie absolue des muscles innervés par le cubital était une preuve évidente de l'interruption persistante dans la continuité du nerf.

Quant à la sensibilité, elle avait les caractères suivants :

La sensibilité *tactile* était parfaite sur la moitié externe de l'annulaire. On la trouvait diminuée sur la ligne médiane de ce doigt, à la face palmaire surtout, faiblement à la face dorsale; elle s'affaiblissait de plus en plus à mesure qu'on s'éloignait de cette ligne médiane. Sur toute l'étendue du petit doigt, les sensations tactiles étaient plus obtuses encore que sur l'annulaire. Il en était de même à la peau de la région hypothénar et de la face dorsale correspondante. Le lieu où l'obtusion était la plus complète correspondait au bord de la région hypothénar.

Malgré cette anesthésie, les frôlements légers exercés sur ces parties étaient perçus presque normalement.

La sensation simultanée des deux pointes d'un compas, écartées de un ou de plusieurs centimètres, ne s'obtenait ni dans la direction longitudinale, ni dans le sens transversal, sur les parties anesthésiées.

La piqûre d'épingle était perçue partout, même à la région la plus anesthésiée ; elle donnait lieu à une douleur sourde rapportée aux tissus profonds. Comme nuance, cette sensibilité à la douleur offrait les caractères de la sensibilité tactile.

La sensibilité à la température était obtuse, comme les précédentes.

En serrant le petit doigt, on développait une douleur que la malade ressentait dans le coude. La pression, sur la cicatrice du coude, déterminait une sensation de fourmillement exclusivement dans le petit doigt et sur le bord de l'hypothénar.

La main gauche était moins chaude que la droite et craignait le froid.

Observation XXVIII. — *Section accidentelle et récente du nerf cubital au poignet. — État de la sensibilité au début* (Létiévant). — Bouvier (Jean-Marie), âgé de quarante-cinq ans, domestique à Lyon, se heurte violemment, le 13 juillet 1869, aux débris d'une bouteille qui venait de se briser. Il se

ait au poignet droit une profonde blessure. Il se rend immédiatement à l'Hôtel-Dieu, où je lui donne les premiers soins.

La plaie était située à la face antérieure et inférieure de l'avant-bras, à trois centimètres au-dessus de l'éminence hypothénar. Elle mesurait, en longueur, cinq ou six centimètres environ : ses bords étaient fortement écartés. Les parties divisées étaient : la peau, le tissu cellulaire, l'aponévrose antibrachiale, le tendon du muscle cubital, un tendon du fléchisseur superficiel, l'artère cubitale et le nerf du même nom.

La section de l'artère donnait lieu à une hémorrhagie que j'arrêtai en liant successivement les deux bouts coupés du vaisseau.

Je trouvai, après quelques recherches, le bout supérieur du nerf cubital qui, à l'exemple de l'artère, s'était rétracté ou avait été refoulé dans la lèvre supérieure de la plaie; je le réunis, par un fil métallique, à l'extrémité du bout inférieur, très-facile à découvrir.

Je rapprochai de même et maintins par une suture semblable les bouts supérieurs des tendons cubital et fléchisseur avec leur bout inférieur correspondant. Enfin, les deux bords de la plaie furent eux-mêmes ramenés l'un contre l'autre et réunis par une suture à points passés.

La main, placée alors en flexion exagérée sur l'avant-bras, fut maintenue dans cette position par un bandage silicaté.

Le lendemain, 14 juillet, je constatai les troubles de la sensibilité du côté du petit doigt tout entier et de la moitié interne de l'annulaire.

Sur le petit doigt, dans tout son pourtour, la sensibilité à la douleur n'existait pas : la piqûre d'épingle n'était pas sentie, surtout au niveau des deux premières phalanges. Vers la troisième phalange, elle éveillait une sensation vague et pénible.

Sur la moitié interne de l'annulaire, la sensibilité à la douleur était seulement émoussée. La moitié externe de ce doigt était normalement sensible.

Les sensations de froid et de chaleur n'étaient pas perçues sur la plus grande partie du petit doigt et vaguement accusées sur la moitié interne de l'annulaire.

Les sensations de tact, de frottement, étaient perçues partout, sur le petit doigt comme sur la région voisine de l'annulaire, mais plus obtuses sur le premier que sur le second.

Je pus imparfaitement apprécier la sensibilité du reste de la main qu'enveloppait l'appareil silicaté. Je constatai cependant, sur la plus grande partie de l'éminence hypothénar, les mêmes

caractères d'insensibilité imparfaite que j'avais trouvés au petit doigt.

Le blessé ne souffrait pas ; il n'accusait qu'une sensation légère d'engourdissement et de fourmillement s'étendant dans le bras, l'avant-bras et la main.

Il eut, le soir du deuxième jour, un léger frisson suivi de chaleur. Une fenêtre pratiquée au bandage me permit, le troisième jour, de découvrir la plaie et de constater un commencement de réunion.

La fièvre était très-modérée, le pouls à 90, la température axillaire à 37°. Le soir, le pouls montait à 100, la température à 37°,6.

Les jours suivants, ces phénomènes fébriles diminuèrent. J'enlevai successivement les fils suturant la peau des lèvres de la plaie. Celle-ci ne donnait issue qu'à une légère suppuration qui s'échappait par le trajet des autres fils ; réunis en faisceau, ils remplissaient l'office de mèche émergeant du fond de la solution de continuité.

Le huitième jour, les fils à ligature tombèrent ; une légère traction avait été opérée sur celui qui liait le bout supérieur de l'artère.

Le même jour, il se fit, par la plaie, une hémorrhagie qui fut arrêtée par la compression digitale de l'artère humérale.

Le lendemain, cette hémorrhagie se renouvelait ; elle fut arrêtée encore par la même compression artérielle.

Cette complication détermina une augmentation de la suppuration.

J'enlevai, le onzième jour, les fils métalliques suturant les tendons et le nerf. La main était toujours immobilisée en flexion forcée sur l'avant-bras.

A partir du quinzième jour, il n'y eut plus aucun incident.

Je réprimai, par la pierre d'azotate d'argent, quelques bourgeons charnus exubérants, et le 3 août 1869, vingtième jour de l'accident, le malade sortait de l'Hôtel-Dieu. Sa plaie était réduite à une étroite surface couverte de bourgeons vermeils.

J'explorai de nouveau la sensibilité de la main avant le départ du malade.

L'affaiblissement de cette faculté était circonscrit à la région innervée par le cubital.

Cette région comprenait tout le petit doigt, la moitié interne de l'annulaire, la partie la plus interne du creux de la main et la portion correspondant à la région hypothénar, soit à la face palmaire, soit à la face dorsale.

Sur cette plaque anesthésiée, le lieu où les sensations étaient les plus obtuses correspondait au bord de l'hypothénar.

A mesure qu'on se rapprochait des bords de la plaque, les sensations devenaient plus nettes.

Les sensations de douleur et de température n'existaient pas ou étaient très-vagues dans la région hypothénar.

Les frottements ou autres sensations tactiles étaient, au contraire, bien appréciées, même dans cette région.

Observation XXIX. — *Section ancienne du nerf cubital au poignet. — Persistance de la paralysie* (Létiévant). — André Thiolier, de Saint-Chamond (Loire), âgé de cinquante et un ans, est garçon de salle à Lyon. Il y a dix ans, il fut blessé, dans une chute, par les éclats d'une bouteille qu'il tenait à la main. La plaie produite au poignet fut profonde, donna lieu à une hémorrhagie abondante et à des douleurs excessives. La guérison fut lente à se produire. Aujourd'hui (mars 1869) ce malade se présente avec les caractères d'une section ancienne du cubital au poignet.

La cicatrice qui reste de sa blessure est située sur le bord cubital du poignet, à cinq millimètres au-dessus du pisiforme. Elle existait, à la fois, sur la région dorsale, sur le bord, et sur la région palmaire du poignet. Elle a trois centimètres de longueur, est linéaire, blanche, souple et indolente; en pressant sur elle, on éveille pourtant une douleur vive à son niveau.

En excitant le nerf cubital dans sa gouttière épitrochléenne, on produit une douleur qui se répand dans le bras et l'avant-bras, mais ne franchit pas la cicatrice pour envahir la main.

Les muscles de la main qui dépendent du nerf cubital sont paralysés et atrophiés. L'adducteur de la région thénar ne fonctionne plus; au lieu de la saillie qui lui correspond, on constate une profonde dépression. La dépression de la région hypothénar indique l'atrophie de ses muscles. Le creux de la main augmenté, bien qu'il soit traversé par le faisceau saillant des tendons fléchisseurs, et les dépressions intermétacarpiennes du dos de la main annoncent la destruction des interosseux par atrophie.

La première phalange de l'auriculaire et de l'annulaire ne se fléchit pas, et les deuxième et troisième des mêmes doigts ne peuvent s'étendre. Dans l'index et le médius, ces mouvements s'accomplissent, bien qu'avec faiblesse.

Les mouvements d'adduction ou d'abduction des doigts sont impossibles. La main, tout entière, est faible.

La sensibilité est conservée, mais imparfaite sur la région innervée par le cubital. Les sensations de température y sont obtuses; celles de douleur beaucoup moins vives que dans les parties voisines saines. Les sensations de contact ou de frottement étaient appréciées beaucoup mieux que les précédentes, quoiqu'elles fussent loin d'être aussi complètes que dans la main du côté sain.

Observation XXX. — *Section du nerf cubital au bras.* (Résumé de l'observation de Paulet.) — A. Sk..., âgé de trente ans, est blessé par une balle, au coude gauche, le 20 juin 1863. Le projectile, entré par le côté interne presque immédiatement au-dessous de l'épitrochlée, avait fracturé comminutivement l'olécrâne et était sorti après un trajet horizontal de quatre centimètres environ.

Immédiatement après la blessure : insensibilité absolue de l'annulaire, de la face interne de l'annulaire, de l'éminence hypothénar et de la face interne de l'avant-bras; impossibilité de fléchir les deux derniers doigts.

Arthrite traumatique consécutive, guérie après dix mois, avec ankylose du coude.

Pendant les quatre premiers mois, la paralysie avait persisté absolue avec les mêmes caractères qu'au début de l'accident et sur les mêmes points.

Le mouvement de flexion était presque nul dans les deux derniers doigts.

Au bout de quatre mois, et pendant que la plaie articulaire suivait une marche régulière, le coude est devenu le point de départ de douleurs extrêmement vives, d'abord localisées au niveau de l'ouverture d'entrée de la balle, mais bientôt étendues à tout le trajet du nerf cubital.

Un an après l'apparition de la névralgie, A. Sk... entre dans le service de M. Paulet, avec cette même névralgie rebelle à tout traitement, caractérisée par des douleurs aiguës, fulgurantes, revenant par accès, le jour, la nuit, spontanément ou sous l'influence d'un contact. Elles ont pour point de départ la cicatrice du coude, tantôt les deux derniers doigts et le bord cubital de la main, ou tous ces points à la fois.

Poils disparus de la face interne de l'avant-bras. Épiderme aminci, peut-être un peu desséché; pas d'éruption; rien aux ongles, ni aux articulations des doigts.

Les muscles de l'éminence hypothénar et les interosseux

sont très-atrophiés : sur tous les points occupés par ces muscles, les saillies sont remplacées par des dépressions, et les dépressions normales sont exagérées.

Motilité. — Au poignet, tous les mouvements se font : flexion, extension, abduction, adduction ; seulement le muscle cubital ne se contracte pas sous le doigt qui l'explore, pendant la production de ces mouvements.

Le mouvement de flexion de l'annulaire et du petit doigt est nul ou à peine perceptible. L'index et le médius se fléchissent et s'étendent sans difficulté, mais les mouvements d'écartement et de rapprochement des quatre derniers doigts entre eux sont absolument impossibles.

Le pouce se fléchit sans difficulté; il s'oppose à tous les doigts : il s'écarte de l'axe de la main, mais lorsqu'il est dans cette dernière position, le malade ne peut le rapprocher du doigt indicateur. En un mot, le pouce a perdu le mouvement d'adduction.

En résumé, paralysie de tous les muscles qui reçoivent leurs branches motrices du nerf cubital.

L'emploi de la faradisation démontre que ces muscles ne se contractent plus sous l'influence du courant.

Tous les muscles innervés par le médian et le nerf radial jouissent de leur contractilité normale.

Sensibilité. — En promenant un corps léger sur la face interne de l'annulaire, sur le tégument du petit doigt, sur l'éminence hypothénar et sur le bord cubital de la main, on provoque des douleurs tellement vives que le malade ne se prête à ce genre d'expérimentation qu'avec la plus grande répugnance. Cette hypéresthésie remonte jusqu'à deux centimètres environ au-dessus du pli supérieur du poignet. A partir de cette limite, si l'on continue à s'avancer vers le coude en suivant la face interne du cubitus, toute trace de sensibilité disparaît, et l'on ne rencontre plus qu'un tégument paralysé suivant une bandelette longitudinale s'élevant jusqu'à la cicatrice du coude : celle-ci est due à la division des rameaux du brachial-cutané interne. En pressant le nerf cubital sous cette bandelette paralysée, on provoque une douleur intolérable.

Ces phénomènes firent croire à M. Paulet que le nerf avait repris sa continuité.

Le 16 novembre, il pratiqua la section du nerf cubital au-dessus de l'épitrochlée.

Immédiatement, toute trace de sensibilité disparaît sur le trajet du nerf cubital, et on peut impunément toucher et com-

primer les parties jusque-là si douloureuses. La paralysie est complète.

Pendant les trois jours qui suivirent l'opération, la paralysie persista ; on n'eut à noter qu'une vive sensibilité sur le point où la section du nerf avait été pratiquée : cette sensibilité fut attribuée à l'inflammation du bout supérieur resté à nu dans la plaie.

Le quatrième jour, à la grande surprise de M. Paulet, l'hypéresthésie était revenue comme avant l'opération. Elle durait encore quatre mois et demi plus tard, et les souffrances ne faisaient que devenir un peu plus tolérables.

Le fragment du nerf enlevé, examiné une heure après l'opération, était visiblement atrophié. Il n'offrait que les deux tiers du volume ordinaire au nerf cubital.

Au microscope, le tissu conjonctif formait les cinq sixièmes de sa masse totale. Le sixième restant consistait en tubes nerveux à double contour d'apparence normale. C'était une sclérose comparable à celle que l'on observe assez souvent dans les troncs nerveux du moignon des amputés.

Observation XXXI. — *Résection du nerf cubital au bras* (Alexander, *De tumoribus nervorum*, cité par Descot et par Paulet, 1869). — « Tumeur du volume d'un œuf de poule, située à la face inférieure et interne du bras gauche, près de l'articulation huméro-cubitale. Le début de la maladie remonte à six ans. Douleur excessive au plus léger contact, sur tout le trajet du nerf cubital. Engourdissement permanent, mais peu prononcé dans les deux derniers doigts. Tous les muscles de l'avant-bras et de la main fonctionnent à l'ordinaire, et tous les doigts se meuvent librement.

« Reich, qui voyait le malade, appela en consultation Pflug, Sébastien et Brugmann ; tous s'accordèrent à dire que la tumeur avait son siége dans le nerf cubital lui-même et que l'extirpation était le seul remède à employer. Le 8 juillet 1804, on pratiqua l'ablation de la tumeur, et, avec elle, de *quatre pouces* du nerf cubital. L'opération faite, la douleur n'avait pas cessé ; mais cependant elle avait diminué et comme changé de caractère, tandis que, en même temps, le sentiment, la chaleur et le mouvement volontaire avaient promptement disparu de toute la main. Quelques heures après l'opération, la main avait recouvré le mouvement et le sentiment, mais la face externe (c'est probablement interne qu'il faut lire) de l'annulaire et le petit

doigt en totalité étaient restés insensibles et n'obéissaient pas à la volonté.

« Peu de jours après, le mouvement et la chaleur revinrent, par degrés, dans le doigt annulaire, et, quatorze jours après l'opération, le malade pouvait aussi mouvoir ce doigt; mais la sensibilité manquait encore dans l'auriculaire. Le 6 septembre 1804, lorsque le malade fut renvoyé guéri de l'hôpital, elle commençait déjà à reparaître, mais n'était pas encore tout à fait rétablie. »

Observation XXXII. — *Section du nerf cubital à l'avant-bras* (Fenin, *Recueil des mém. de méd. militaires*, 1843, t. LV, et mémoire de Paulet, 1869). — « B..., fourrier au 24e de ligne, a reçu sur la main trois coups de yatagan ayant donné lieu à des blessures légères dont nous n'avons pas à nous occuper. Un quatrième coup a fait une plaie transversale, longue de cinq ou six centimètres au-dessous de la tubérosité interne de l'humérus, laissant voir les deux bouts du nerf cubital divisé.

« Les symptômes observés ne laissent, du reste, aucun doute sur la réalité de la section du nerf : perte presque complète du mouvement dans les deux derniers doigts; perte complète de la sensibilité dans le petit doigt et la moitié interne de l'annulaire. Pas de tentative de réunion des deux extrémités nerveuses, qui sont abandonnées à elles-mêmes au fond de la plaie. Pansements simples. La blessure avait eu lieu le 21 novembre. Dès le 8 décembre (dix-septième jour), la sensibilité est complétement rétablie. »

Observation XXXIII. — *Résection du nerf cubital. — Guérison avec retour incomplet des fonctions* (Lafargue, *Gaz. méd.* de Toulouse, 1854). — « Une femme, âgée de trente-quatre ans, souffrait d'une névralgie cubitale rebelle. Lafargue lui réséque quatre centimètres du cubital.

« Vingt jours après, la souffrance avait disparu.

« Les mouvements du bras restèrent douloureux quelque temps, et la malade ressentit une faiblesse dans le bras et la main.

« Au bout de dix mois, guérison avec retour incomplet des fonctions. »

Observation XXXIV. — *Résection, pour névrôme, du nerf cubital* (Ruck, cité par Aronssohn). — « Un jeune homme,

âgé de dix-neuf ans, portait un névrôme du cubital près de l'articulation huméro-cubitale. On lui réséqua quatre pouces du cubital et on enleva la tumeur.

« Des douleurs violentes suivirent l'opération ; puis elles diminuèrent. Un engourdissement fut constaté dans la main.

« Plus tard, il restait un peu d'insensibilité dans le petit doigt. Le malade guérit avec le retour presque complet des fonctions. »

Observation XXXV. — *Résection du cubital pour névrôme du médian* (thèse de Tillaux, 1866). — « Huguier réséqua quatre centimètres du cubital à une femme âgée de trente-neuf ans qui avait eu un névrôme du médian à la base de l'éminence thénar, et chez laquelle les douleurs paraissaient suivre le trajet du cubital.

« Il y eut perte de sensibilité tactile et cessation des douleurs.

« Six mois après, la sensibilité revint et à la même époque les douleurs. »

M. Nélaton lui fit subir, plus tard, l'amputation de l'avant-bras.

Observation XXXVI. — *Résection du nerf cubital pour un névrôme* (Dupuytren. Thèse de Faucon ; Strasbourg, 1869). — « Une femme, âgée de trente ans, souffrait depuis dix ans des douleurs vives sur le trajet du nerf cubital. La cause était un névrôme de ce nerf. Dupuytren lui fit la résection de plus de deux pouces du nerf cubital. On pratiqua deux ligatures.

« Les mouvements des doigts médius et annulaire furent possibles immédiatement. Il se produisit un engourdissement dans le petit doigt qui pouvait à peine être rapproché des autres.

« Le dix-huitième jour, les ligatures tombent et le petit doigt revient brusquement près des autres. — Guérison. »

Observation XXXVII. — *Résection du nerf cubital au dessous de l'épitrochlée* (thèse de Steinruch ; Berlin, 1838). — « Viedman et Schott ont fait, pour la névralgie des collatéraux de l'annulaire, une résection d'un pouce du nerf cubital au-dessous de l'épitrochlée.

« L'insensibilité fut immédiate. Trois mois après, la sensibilité revint dans les quatrième et cinquième doigts.

« Récidive de la névralgie au bout de six mois. »

Observation XXXVIII. — *Section du nerf cubital par ligature* (mémoire de Paulet, 1869). — « Richerand rapporte que pour une plaie de l'artère cubitale, on appliqua une ligature qui comprenait en même temps le nerf cubital. Vive douleur au moment où l'on serre le fil. Perte de la sensibilité dans les doigts annulaire et auriculaire.

« Retour intégral des fonctions au bout de quinze jours. »

§ 2. Interprétation par la théorie des suppléances sensitivo-motrices.

Les observations XXVII, XXVIII, XXIX, rapportées au paragraphe précédent et recueillies dans mon service serviront : 1° à établir la théorie des suppléances ; 2° à juger les neuf autres faits de section du nerf cubital qui les suivent et dont l'interprétation est encore incertaine ou les détails insuffisants.

I. Motilité suppléée.

Les muscles paralysés par la section du nerf cubital sont dans l'observation XXVII : le cubital antérieur, les deux faisceaux internes du muscle fléchisseur profond, les muscles de la région hypothénar, l'adducteur du pouce et quelquefois son court fléchisseur.

1° Aucun de ces muscles ne se contracte sur la malade de cette observation, ce qui est démontré par le défaut de saillies musculaires ou tendineuses pendant les mouvements des doigts et de la main.

2° Ces muscles sont de plus atrophiés et de leur paralysie jointe à leur atrophie résulte une double déformation dont les figures suivantes indiquent les caractères.

La déformation due à la paralysie dite encore *primitive*, parce qu'elle existait déjà avant l'atrophie, se manifeste surtout lorsqu'on fait mettre la main en extension.

Alors, les métacarpiens sont renversés en arrière, les quatre têtes métacarpiennes (DDDD D'D'D'D') font saillie du

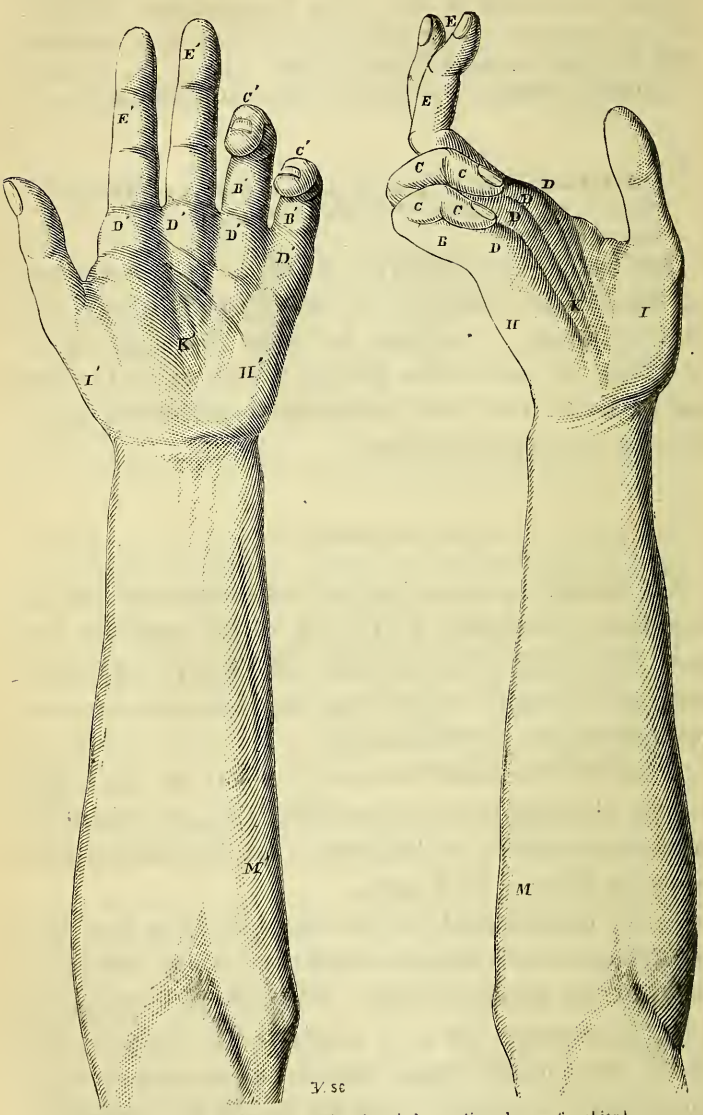

Fig. 3. — Déformation consécutive à la section du nerf cubital.

côté du creux de la main, ce qui est dû à l'entraînement des premières phalanges en arrière par l'extenseur commun.

Le petit doigt et l'annulaire ont la première phalange (BB') en extension; les deux autres (CC') en flexion : ces dernières, par l'action des fléchisseurs sublime et profond contre lesquels ne luttent plus les interosseux.

Le médius et l'index (EE E'E') ont une tendance à s'incliner de même. Cependant ils restent presque droits. Le pouce conserve sa position normale, sauf une légère rotation sur son axe qui exagère sa disposition à opposer.

La déformation due à l'atrophie ou *secondaire* se caractérise par : une dépression (H H') au niveau de la région hypothénar, résultant de l'atrophie des muscles de cette région ; une autre à la région thénar (H') causée par l'atrophie de l'adducteur. Ces deux dépressions sont séparées par un relief (K K') dû au passage des tendons fléchisseurs et des lombricaux restés intacts.

Le bord de la région hypothénar offre un méplat au lieu de la saillie doucement arrondie de l'adducteur du petit doigt.

La région du cubital antérieur à l'avant-bras est légèrement aplatie (M).

La dépression du creux de la main résultant de l'atrophie des interosseux est ce qu'il y a de plus caractéristique dans cette déformation.

Les détails sur la déformation, consignés dans l'observation XXIX confirment de tous points ceux que je viens de décrire.

3° Cet état des muscles occasionne certains troubles dans le mécanisme de la main.

Ainsi, sur la malade de l'observation XXVII, les deux derniers doigts, ne se fléchissant presque pas dans leur

première phalange, ne peuvent saisir vigoureusement un corps. Par leur flexion constante dans leurs deuxième et troisième phalanges, ils se heurtent à tout objet dont la main veut s'emparer et ils gênent ainsi considérablement le jeu des autres doigts.

Le pouce et l'index peuvent cependant saisir avec facilité des objets fins, et un manche d'instrument est maintenu assez fortement entre le pouce et les deux premiers doigts.

4° Les mouvements persistant dans la main et dans les doigts, après la paralysie des muscles si nombreux qui dépendent du nerf cubital, s'expliquent par l'intervention de muscles innervés par d'autres nerfs.

Le muscle cubital antérieur paralysé est suppléé par les grand et petit palmaires : la flexion du poignet est donc possible.

Tous les interosseux sont paralysés ; aussi, les premières phalanges sont renversées en arrière, ce qui donne lieu à la saillie des têtes métacarpiennes dans le creux de la main.

Avec ce renversement en arrière de la première phalange coïncide la flexion de la phalangine et de la phalangette, mais dans les deux derniers doigts seulement. Sur eux seuls se traduit donc fidèlement la paralysie des interosseux, dont le rôle est, comme l'on sait, de fléchir la première phalange en redressant les deux autres.

D'où vient que la même flexion ne s'observe pas dans l'index et le médius ?

Ici, les deux premiers lombricaux suppléent les deux premiers interosseux. Les lombricaux prennent un point d'appui *fixe* sur les tendons des deux faisceaux externes, non paralysés, du fléchisseur profond ; ils agissent alors sur l'aponévrose commune à eux et aux interosseux (aponévrose de Duchenne) et fléchissent la première phalange du médius

et de l'index en même temps qu'ils redressent les deux dernières phalanges. Cet effet est sans doute moins complet que lorsqu'il est produit par ses agents naturels, mais enfin il existe.

Pour l'annulaire et le petit doigt, il ne pouvait en être ainsi. Les deux derniers lombricaux prennent un point d'appui sur les tendons des deux faisceaux internes du fléchisseur profond. Ces deux faisceaux sont paralysés. C'est donc un point d'appui *mobile* que fournissent ces tendons. Ce manque de fixité dans leur insertion ne permet pas aux lombricaux de fléchir la première phalange de l'annulaire et du petit doigt, ni de redresser les deux dernières. D'ailleurs il ne faut pas oublier que très-souvent les lombricaux du petit doigt et de l'annulaire reçoivent leurs filets nerveux du cubital.

Ce défaut de suppléance des deux derniers interosseux par les deux derniers lombricaux, laisse l'annulaire et le petit doigt livrés à l'influence de la tonicité musculaire des extenseur commun et fléchisseur superficiel : d'où résulte l'aspect de griffe si marqué que présente cette région de la main.

Les mouvements du pouce sont produits par l'opposant et le court abducteur, peut-être par une portion du court fléchisseur, puis par le fléchisseur propre. Aussi, ils sont presque parfaits. On y constate cependant la nuance suivante : dans l'adduction, la face palmaire du pouce regarde plus directement en dedans comme si le doigt subissait un mouvement de rotation sur son axe. C'est là un effet dû à l'action de l'opposant agissant pour produire l'adduction en remplacement de l'adducteur paralysé.

En un mot, tous les mouvements que l'on supposait perdus pour la main, par l'effet de la section du nerf cubital, et qui cependant sont conservés, résultent de l'interven-

tion de muscles voisins suppléant ceux qui sont paralysés. C'est de la *motilité suppléée*.

II. Sensibilité suppléée.

Il en est de la sensibilité, à la suite de la section du nerf cubital, comme de la motilité.

Toutes deux ont les caractères imparfaits des fonctions accomplies par suppléance.

La sensibilité n'est pas complétement éteinte dans la région du nerf cubital, mais elle y est notablement altérée.

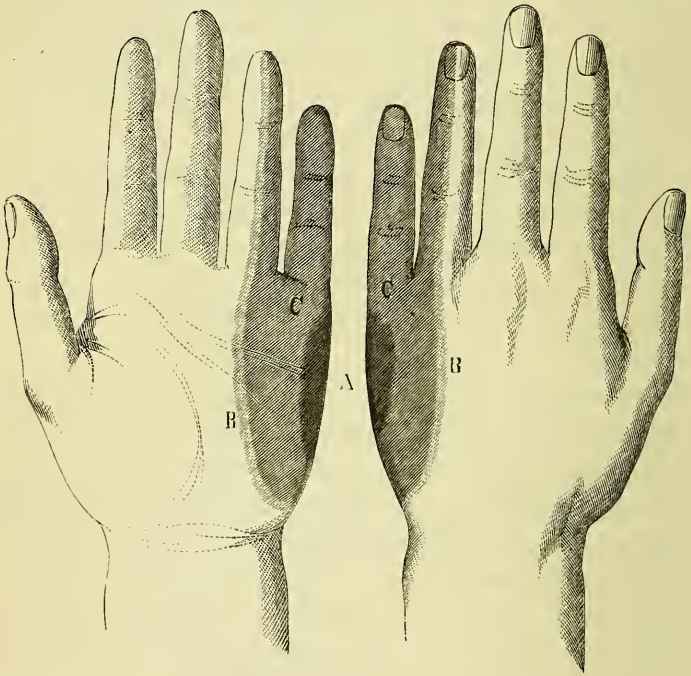

Fig. 4. — Plaque d'anesthésie après la section du nerf cubital.

La région sur laquelle la sensibilité est diminuée, ou mieux la *plaque anesthésiée* (ABC, fig. 4) comprend

ici la face palmaire du petit doigt, de la moitié interne de l'annulaire (quelquefois du médius), du tiers externe du creux de la main et de la région hypothénar.

En même temps, la face dorsale du petit doigt et de l'annulaire a aussi perdu sa sensibilité.

La ligne de circonscription de la plaque anesthésiée est très-exactement indiquée, par le sujet de l'observation XXVII, sur les régions antérieure et postérieure de la main. La figure 4 en reproduit le tracé. — Sur le malade de l'observation XXVIII, je retrouvais le même dessin.

Les caractères de la sensibilité, sur cette plaque anesthésiée, sont identiques à ceux que l'on observe sur la plaque consécutive à la section du médian.

L'anesthésie y est incomplète.

Elle a son *maximum* sur le bord interne (A) de la région hypothénar, son *minimum* (B) sur la bordure de la plaque, et une surface intermédiaire (C) où l'état de l'anesthésie tient le milieu entre ces deux extrêmes.

La température y est mal appréciée, surtout si elle est légère. La piqûre y est sentie partout, mais obtuse.

Les sensations tactiles, mieux perçues que les précédentes, sont elles-mêmes moins nettes quand on se rapproche du point plus fortement ombré.

On ne saurait attribuer cette sensibilité obtuse ni à une section incomplète du nerf, ni à un rétablissement de sa continuité.

Sur le sujet de l'observation XXVIII, le nerf était complétement divisé ; j'ai vu ses bouts séparés ; je les ai saisis avec des pinces et suturés. Sur les sujets des observations XXVII et XXIX, la division nerveuse n'avait pas été moins entière : aucun muscle dépendant du nerf cubital n'avait échappé à la paralysie et à l'atrophie ; ce qui ne se rencontre pas dans les sections incomplètes du nerf.

Quant à la régénération du tronc nerveux, la vit-on jamais s'effectuer en vingt-quatre heures? Il faudrait, cependant, qu'elle eût été produite dans ce court espace de temps pour expliquer la persistance de la sensibilité sur le sujet de l'observation XXVIII, au moment du premier examen que j'en ai fait. Or cela ne s'est jamais vu. MM. Philippeau, Vulpian, Schiff n'ont pu obtenir des restaurations rapides des nerfs en sept, dix, treize et dix-sept jours, que très-rarement et sur des chats, des chiens ou des rats qui venaient de naître. En un jour, jamais on n'a rien observé de pareil.

Il faudrait donc fausser les données physiologiques les mieux établies pour admettre une régénération nerveuse en si peu de temps sur le sujet de l'observation XXVIII.

Ce blessé a quarante-cinq ans ; il est dans les conditions de la régénération nerveuse s'effectuant en plusieurs mois, quand elle a lieu ; c'est tout ce qu'on doit espérer de cette propriété physiologique du nerf.

Les conditions de la sensibilité sur les sujets des observations XXVII et XXIX étant semblables à celles que j'ai signalées sur le sujet précédent, son interprétation doit être pareille. D'ailleurs, dans ces deux faits, la régénération nerveuse, pour être admise, réclamerait la perfection de la sensibilité sur la *plaque anesthésiée*.

Les caractères de cette plaque ressemblent tellement à ceux que l'on observe sur celle qui résulte de la section du médian que, dans l'un et l'autre cas, on ne saurait se refuser à les considérer comme le résultat d'une même cause : l'interruption de la continuité du nerf.

Ce qui reste de sensibilité sur la région cubitale de la main doit donc s'expliquer, dans les trois cas précédents, par le double mécanisme de la sensibilité suppléée.

Des tubes nerveux anastomotiques, venus du médian et

du radial, pénètrent dans la région paralysée, où ils suppléent imparfaitement, car ils sont rares, les tubes du nerf cubital devenus sans fonctions. Par là est entretenue cette vague sensibilité à la douleur, à la température et un peu celle du contact.

Les appareils papillaires nerveux, voisins de la plaque anesthésiée du bord cubital et qui dépendent du nerf médian et du nerf radial, entrent eux-mêmes en excitation et recueillent les impressions tactiles produites sur la région anesthésiée pour les transmettre au centre cérébral où se fait la perception.

Les sensations tactiles étant ainsi le résultat d'un double mécanisme physiologique, sont beaucoup plus nettes que les impressions de douleur et de température.

Ainsi, dans les trois observations précédentes, les caractères de la sensibilité qui reste à la région cubitale de la main, la persistance de l'atrophie et de la paralysie de tous les muscles dépendant du nerf cubital, nous forcent à invoquer ici encore la théorie de la sensibilité et de la motilité suppléées, qui seule donne une explication rationnelle des phénomènes que nous observons.

§ 3. Appréciation des autres faits de section du nerf cubital.

Les neuf dernières observations de section du nerf cubital rapportées précédemment sont loin d'être, comme on l'a cru, des exemples de régénération nerveuse. Plusieurs sont incompréhensibles si l'on ne s'éclaire de la théorie des suppléances pour en pénétrer les mystères.

1° L'observation XXX, appréciée d'abord comme un fait de régénération du nerf cubital, conduisit M. Paulet à pratiquer la résection du nerf. L'erreur de cette suppo-

sition ressort des suites de l'opération. La théorie des suppléances explique, naturellement, les phénomènes observés dans ce cas.

Il y est dit que la paralysie fut absolue, pendant les quatre premiers mois, dans la région innervée par le nerf cubital.

Je ferai remarquer d'abord que les mouvements de flexion n'avaient pas tout à fait disparu dans les deux derniers doigts ; d'autre part, les affirmations du malade ne suffisent pas pour établir que l'insensibilité fut aussi absolue que l'indique l'observation.

Si j'avais cru aux affirmations du jeune Bellicard (Obs. IV), je l'aurais considéré comme absolument paralysé de la sensibilité dans la région du nerf médian à la main. « — Non, m'affirmait-il, quand je le vis pour la première fois et quand je frottais le bout de son indicateur avec la pointe d'une épingle, je ne sens rien, absolument rien. » Et, comme cette réponse, faite à plusieurs reprises, m'étonnait, je l'engageais à fermer les yeux, à se recueillir et à prêter toute son attention à ce qui allait se passer vers son doigt.

« — Sentez-vous s'il se passe quelque chose de particulier, d'inusité sur votre index ? » lui dis-je. Alors, pendant que j'exerçais un frottement léger avec la pointe de l'épingle. « — Vous frottez, me répondit-il. — Dans quelle direction ? — En long, en large. — Avec quelle force ? — Légèrement, plus fortement. — En quel lieu ? — Au bout, à la racine du doigt. Et pourtant je sens que je ne sens pas, » ajoutait-il, tant il avait de la peine à revenir de sa première opinion. Le jour même, il se rendit compte qu'il ne sentait pas, dans cette partie de la main, comme on y sent d'habitude ; mais qu'il pouvait encore, avec elle, recueillir quelques impressions et les apprécier ensuite,

De même A Sk..., le sectionné du cubital de M. Paulet, affirmait ne rien sentir, bien qu'il eût certainement gardé cette sensibilité très-obstuse, qui est constante après toute section du même nerf. Son affirmation, à ce sujet, est donc de nulle valeur. Il aurait fallu celle d'un médecin, l'ayant examiné avec soin à cette époque éloignée.

S'il persistait une certaine sensibilité, dans la région cubitale de la main, il n'est pas étonnant qu'une névralgie avec hypéresthésie y ait éclaté au quatrième mois. Quelque faiblement innervée qu'elle soit, une partie peut devenir le siége d'une névralgie. Il y aura impossibilité d'y toucher, même légèrement, sans y réveiller d'atroces douleurs, si cette névralgie revêt le caractère d'hypéresthésie. De même, le plus léger contact sur une dent, dont le nerf est en état névralgique intense, suffit pour faire éclater de vives souffrances.

Il est évident, que ce n'est pas le rétablissement de la continuité du nerf cubital, qui, en permettant la transmission au cerveau des impressions douloureuses de la région cubitale, était la cause réelle de la névralgie chez A. Sk... puisque cette même névralgie reparaît sur lui malgré une interruption, opératoire cette fois, du nerf cubital, et quatre jours après cette interruption. On n'admettra certainement pas ici que le nerf s'est régénéré en quatre jours et sur une longueur de deux centimètres.

Voici l'interprétation de ce fait qui me paraît la plus rationnelle.

La névralgie est traumatique; elle éclate au coude; c'est là son point de départ; de là elle s'irradie dans tout le département du nerf cubital.

Au coude, il se passe des phénomènes que nous fait connaître l'examen de la portion nerveuse réséquée : le nerf devient fibreux. L'accumulation incessante des éléments

conjonctifs détermine à chaque instant la compression des tubes nerveux avec lesquels ils sont en rapport; ceux-ci, pressés, s'irritent, et, à la longue, se détruisent. De cette irritation incessante des tubes nerveux résultent ces douleurs fulgurantes, par accès, comme on les rencontre dans la sclérose de la moelle.

Cette irritation produit, à son tour, l'excitation des cellules de la moelle qui sont le foyer commun, le point de départ unique des tubes nerveux destinés à la région du nerf cubital. Ces tubes se rendent à cette région par des chemins différents. La majorité s'engage sous le névrilème du nerf cubital; un petit nombre d'entre eux accompagne les faisceaux du médian ou du radial, et, par cette voie détournée, finit par atteindre le lieu du rendez-vous commun, la région cubitale de la main. Quelques-uns même, après avoir suivi un instant les tubes du médian, les abandonnent pour se jeter dans le cubital à diverses hauteurs.

Ce sont ces tubes, un instant égarés, si je puis me servir de ce mot, qui, par action réflexe, sont excités à leur tour et entrent en hypéresthésie. L'incitant irritatif part du nerf cubital au coude, va frapper la moelle en un point limité et se réfléchit sur les autres tubes émergeant de ce point.

Les exemples de ces réflexions névralgiques ne sont pas rares : une dent est irritée; elle entraîne la névralgie du filet dentaire ; mais souvent, franchissant ces limites, l'incitant névralgique va frapper le foyer médullaire commun aux tubes du trijumeau, et la réflexion névralgique s'opère sur toutes les branches de ce nerf. Dans d'autres cas plus bizarres, la *réflexion* ne s'opère que suivant un ou deux rameaux du trifacial, sans qu'il soit possible de donner la raison de cette distribution capricieuse.

Ainsi, sur le bras d'A. Sk.., la névralgie réflexe, suivant la direction des tubes anastomotiques encore en relation avec les centres nerveux, exalte la sensibilité soit du bord cubital de la main, soit de la portion antibrachiale du nerf cubital.

Si l'hypéresthésie de la région cubitale sur le malade de M. Paulet reçoit de ces données une explication satisfaisante, ce fait rentre dans la catégorie des sections ordinaires du nerf cubital.

Le malade a eu le cubital coupé au coude. — Ce nerf ne s'est point régénéré dans son tronc. — Il en est résulté au point de vue de la motilité, une paralysie complète avec atrophie de tous les muscles qui appartiennent au nerf cubital. La description de cet état des muscles et des mouvements perdus est des plus parfaites dans l'observation de M. Paulet ; elle confirme celle que j'en ai faite moi-même.

Au point de vue de la sensibilité, la conséquence de la section a été la formation d'une plaque anesthésiée dans la région cubitale de la main. Cette plaque, à un moment donné, est devenue le siége d'une névralgie réflexe. — Un choc opératoire survenu au quinzième mois, la résection du nerf cubital, a provoqué un soulagement de soixante-douze heures ; puis le mal a reparu ; c'est que la maladie du nerf reséqué n'était pas éteinte ; sa sclérose marchait toujours.

L'irritation durera autant que la sclérose elle-même.

Si, à la longue, tous les tubes finissaient par être détruits par compression, la névralgie finirait, elle aussi, par s'user et disparaître. Sa marche légèrement décroissante, pendant les derniers mois du séjour du malade à l'hôpital, permet d'espérer cette heureuse mais trop tardive terminaison.

Les autres observations de section du nerf cubital sont peu explicites et moins instructives que la précédente. Loin d'être des exemples de régénération nerveuse, elles s'interprètent plus aisément encore à l'aide de la théorie des suppléances motrices et sensitives.

2° Les caractères de la sensibilité et de la motilité, que l'on signale dans le fait d'Alexander (Obs. XXXI), rappellent tout à fait ceux de la sensibilité et de la motilité par suppléance. Obscures au début, elles vont en s'améliorant peu à peu à mesure qu'on s'éloigne du moment de l'opération et finissent par acquérir, par l'habitude, une assez grande perfection. Mais ce n'est jamais la sensibilité et la motilité perfectionnées qui résultent de la régénération nerveuse. D'ailleurs la pensée d'une régénération du tronc serait ici déraisonnable ; il s'agit d'une résection de *quatre pouces*, ce qui veut dire dix à douze centimètres du nerf cubital. Jamais pareille longueur du nerf ne s'est régénérée.

MM. Vulpian, Philippeau, Schiff ont vu se combler des solutions de continuité de quatre ou cinq centimètres seulement sur de très-jeunes animaux.

3° Il est physiologiquement impossible d'admettre sur le blessé de Fenin (Obs. XXXII), la régénération du nerf au dix-septième jour, surtout quand les bouts divisés n'ont pas été réunis par suture.

Ici, non-seulement il n'y a pas eu de suture, mais encore on a abandonné le cubital au fond de la plaie, sans plus s'en inquiéter. On se comportait ainsi dans les observations de section du médian rapportées par M. Paget (Obs. IX et X), que quelques auteurs ont considérées comme des exemples de régénération du tronc nerveux.

Le fait de Fenin serait donc extraordinaire, si c'était un exemple de régénération.

Il devient très-compréhensible et reçoit une explication très-naturelle si l'on invoque la théorie de la sensibilité suppléée. Avec elle, on sait que le retour de la sensibilité se fait dès les premières heures, mais que cette faculté est très-obtuse alors et masquée par l'état de stupeur locale et les souffrances du blessé. Cependant chaque jour elle s'accentue davantage. Vers le quinzième et le dix-neuvième jour, elle est assez nette pour conduire à des erreurs d'interprétation l'observateur non prévenu. J'ai vu cette erreur commise sur les sujets des observations I et IV : on croyait à un commencement de régénération du tronc nerveux dès les premiers jours de la blessure. On aurait certainement pu la commettre sur le malade de MM. Leudet et Delabost (Obs. XII) ; et cependant son autopsie est venue démontrer la non-réunion des bouts du nerf divisé.

4° Le mot *retour incomplet des fonctions*, dans l'observation de Lafargue (Obs. XXXIII), se rapporte tout à fait à la sensibilité et à la motilité suppléées. D'ailleurs, il faudrait beaucoup de bonne volonté pour croire à la régénération de quatre centimètres du nerf cubital, après dix mois et sur une personne âgée de trente-quatre ans.

5° Le mot *presque*, dans l'observation de Ruck (Obs. XXXIV), indique que ce retour des fonctions n'était pas complet. Il est fort heureux qu'il n'ait point été omis. Autrement nous aurions été forcé de croire à la régénération de *quatre pouces* de longueur du nerf cubital, ce qui jamais ne s'est vu ainsi que je l'ai dit plusieurs fois.

6° Dans le fait de Huguier (Obs. XXXV), la sensibilité est revenue le sixième mois après la résection, ainsi que les douleurs ; supposerait-on, par hasard, que le nerf s'est régénéré de quatre centimètres en six mois, sur une femme âgée de trente-neuf ans ?

Je crois plus naturel de penser que la malade de Hu-

guier avait la sensibilité suppléée que présente tout sectionné du cubital ; que, sur les filets anastomotiques de la région anesthésiée, s'est déclarée la névralgie ; on sait que les *plaques anesthésiées* sont susceptibles d'être affectées de cette forme morbide (Obs. XXX). D'ailleurs, la malade de Huguier n'avait pas des douleurs limitées à la région cubitale.

Ces douleurs siégeaient « à la base de l'éminence thénar » et l'autopsie est venue démontrer qu'elles étaient occasionnées non-seulement par deux névrômes plexiformes du cubital à la région palmaire, mais encore par trois névrômes semblables siégeant sur les branches palmaires du médian. Pourquoi rendrait-on le nerf cubital seul responsable des douleurs revenues ?

Le plus coupable était le nerf médian.

7° Les mouvements du médius et de l'annulaire furent possibles immédiatement après la résection du nerf cubital sur la malade de Dupuytren (Obs. XXXVI) ; il n'y a rien de surprenant à cela. Le fléchisseur sublime, le fléchisseur profond et le lombrical qui se rendent au médius sont animés par le médian ; l'extenseur commun par le radial. Les mouvements de flexion de l'annulaire sont généralement associés à ceux du médius au moyen d'une languette tendineuse que s'envoient les tendons fléchisseurs de ces deux doigts ; l'annulaire, d'ailleurs, conserve le fléchisseur sublime et son extenseur commun auxquels il peut encore obéir après la section du nerf cubital.

Quant à l'adduction permanente du petit doigt, elle indique une contracture de l'adducteur de ce doigt. Cette contracture persiste dix-huit jours, autant que la ligature ; elle cesse quand tombe cette dernière, ce qui donne à supposer ou bien que la ligature a compris, dans l'anse de fil, une portion limitée du bout inférieur du nerf cubital, — ce

qui rendrait compte de la chute tardive du fil, — ou bien que le bout inférieur de ce nerf a été irrité par la présence ou le contact du nœud de la ligature. La ligature étant la cause de l'irritation transmise à l'adducteur du petit doigt, la contracture de ce muscle devait nécessairement cesser par la chute de la ligature.

8° On a produit l'observation de Steinruch (Obs. XXXVII) comme un exemple de régénération d'un nerf dans sa partie réséquée.

Elle tendrait à établir que le nerf s'est reconstitué sur une longueur de trois centimètres en trois mois.

Pour démontrer la réalité de cette hypothèse, des détails nombreux seraient nécessaires.

Je ferai remarquer seulement que la sensibilité, après trois mois, a pu être très-accusée, sans perdre pour cela les caractères de la sensibilité suppléée. J'ai déjà dit combien d'erreurs avaient été commises à ce sujet.

Le retour de la névralgie, après six mois, ne prouve pas davantage l'hypothèse de la régénération nerveuse. La névralgie a pu se déclarer de nouveau sur les filets nerveux de la moitié externe de l'annulaire qui appartient au médian et non au cubital, ou encore, sur les tubes nerveux anastomotiques destinés à suppléer, dans la région cubitale de la main, les rameaux du cubital lui-même paralysé.

9° On doit se demander si le retour de la sensibilité a été vraiment intégral, sur le blessé de Richerand (Obs. XXXVIII), ou si l'on n'a pas pris pour une sensibilité parfaite ce qui restait de sensibilité suppléée.

J'avoue, cependant, que l'opinion d'une régénération nerveuse, dans ce cas, peut être soutenue. Les conditions, pour obtenir ce résultat, étaient des meilleures possibles : le nerf étant sectionné par un fil à ligature, les deux bouts ne pouvaient s'écarter ; ils restaient constamment et exacte-

ment en rapport. La restauration pouvait déjà commencer à la périphérie du cordon nerveux pendant que l'anse du fil achevait de sectionner sa partie centrale.

L'expérimentation réussit, il est vrai, très-rarement à obtenir cette restauration rapide. J'ai déjà dit que MM. Vulpian, Philippeau et Schiff l'ont obtenue en sept, dix, treize et dix-sept jours, mais sur des animaux au sortir de la naissance. Elenburg et Londois (cités par M. Paulet), sur dix-sept expériences, n'ont pas réussi une fois. M. Magnien, sur vingt-cinq expériences, n'a eu que deux succès favorables à l'opinion précédemment émise : il s'agit de deux chats adultes sur lesquels, après la section simple du nerf et la réunion par suture, M. Magnien vit la régénération s'opérer et la fonction se rétablir du huitième au vingtième jour.

Ainsi, dans toutes les observations citées dans ce chapitre, la sensibilité de la région cubitale de la main, après la section du nerf cubital, trouve son explication dans la théorie de la sensibilité suppléée. Dans une seule d'entre elles, la dernière signalée, elle pourrait être, avec quelque apparence de raison, attribuée à la régénération nerveuse.

CHAPITRE III

PHYSIOLOGIE PATHOLOGIQUE APRÈS LA SECTION DU NERF RADIAL

La section du nerf radial donne lieu aux mêmes phénomènes de motilité et de sensibilité suppléées.

§ 1. Observations.

Observation XXXIX. — *Section du nerf radial datant de deux ans et demi. — Réunion par suture des deux*

bouts nerveux après avivement. — Résultat après un mois et demi (Létiévant). — Un jeune soldat, André Moullin, de l'Ardèche, âgé aujourd'hui de trente ans, reçut, il y a deux ans et demi, en montant la garde à Châlons-sur-Marne, un violent coup de poignard à la région interne et inférieure du bras gauche.

Dès ce moment, il perdit les fonctions du nerf radial. Il resta trois semaines à l'infirmerie; lorsqu'il en sortit, la plaie était fermée, mais il ne pouvait se servir de son bras.

Il demeura plus de deux ans encore attaché à son régiment, fit la dernière campagne de Rome, toujours infirme, et n'éprouva pendant ce temps aucune amélioration dans son état.

A son retour en France (1869), il fut réformé pour cause de paralysie incurable du membre supérieur gauche consécutive à son ancienne blessure.

Le 28 juin 1869, il entrait à l'Hôtel-Dieu, dans mon service, au numéro 14 de la salle Saint-Louis.

Il portait alors, à la région jadis blessée, une cicatrice large de deux à trois centimètres, à bords irréguliers, à surface déprimée, blanchâtre, reposant sur une masse dure, diffuse, du volume d'une grosse amande et peu mobile sur les tissus profonds.

En pressant sur cette cicatrice, on déterminait des fourmillements dans la région radio-dorsale de la main. La pression à quinze millimètres plus haut donnait lieu au même phénomène ; mais celui-ci ne se reproduisait pas si l'on exerçait la pression sur un point plus élevé du radial.

Les mouvements de l'avant-bras sur le bras s'accomplissaient normalement ; mais non ceux de la main sur l'avant-bras, ni ceux des doigts sur la main.

La supination ne s'obtenait qu'incomplète et s'accompagnait d'une flexion légère de l'avant-bras.

Certains mouvements d'extension de la main étaient possibles. Ainsi, quand le malade enroulait fortement ses doigts dans la paume de la main, on voyait celle-ci se redresser en partie. Les doigts n'étendaient pas leur première phalange, mais pouvaient redresser les deux autres ; pendant ce redressement, les premières se fléchissaient.

La flexion des doigts et de la main était normale ; ce qui permettait au malade divers actes de préhension.

Les muscles dépendant du nerf radial étaient tous paralysés.

La main était en pronation permanente et en procidence très-accusée à l'extrémité du membre. Le relief dorsal, formé par les extenseurs à l'avant-bras, était affaissé.

La sensibilité était diminuée dans une grande étendue du dos de la main, des doigts, de l'avant-bras.

Le simple contact d'une tige molle n'y était pas perçu ; un frottement léger y était senti. Le toucher, avec un écart de deux centimètres, ne donnait qu'une sensation sur la partie la plus anesthésiée. Ailleurs, on obtenait assez facilement la double sensation.

En enfonçant une aiguille, il fallait un certain degré de pression pour déterminer la douleur, surtout en un point que je signalerai plus tard.

Entre 12° et 50°, le sujet ne savait si le corps qui le touchait était froid ou chaud. Au-dessus, après un certain temps, il percevait la chaleur.

Le malade ne souffrait pas de ce membre, si ce n'est lorsqu'il laissait pendre sa main durant quelques minutes ; alors, un engourdissement douloureux s'y produisait.

La main était sensible au froid. On n'y constatait aucun trouble de sécrétion sudorale.

Le 14 juillet 1869, je présentais ce malade à la Société des sciences médicales de Lyon, comme un exemple d'interruption persistante dans la continuité du nerf radial et de paralysie atrophique des muscles correspondants.

J'exprimai le dessein de réveiller l'appareil musculaire par des excitants divers et d'aller ensuite à la recherche des deux bouts nerveux pour les aviver et les réunir ; je devais ainsi restaurer le nerf et rétablir ses fonctions.

Pendant quelque temps, je soumis mon malade à l'action de l'électricité, du massage et des douches de vapeurs. Il n'en retira qu'une amélioration douteuse : il sentait, disait-il, la force augmenter dans son bras, mais aucun mouvement n'apparaissait dans ses muscles paralysés.

Néanmoins, encouragé par l'exemple de régénération du médian que je venais d'obtenir, persuadé que le rétablissement de la continuité du nerf favoriserait davantage le retour des fonctions musculaires, je n'hésitai plus à tenter une opération qui devait mettre ce sujet dans les conditions d'une régénération future de son nerf radial.

Le 4 août 1869, à neuf heures du matin, je lui pratiquai, pendant son sommeil anesthésique, une incision linéaire de trois centimètres de longueur, suivant la direction présumée du nerf lésé, au tiers inférieur et externe du bras. Cette incision divisait verticalement la surface de la cicatrice, que l'on voyait en ce point, et la débordait en haut et en bas.

A la partie la plus élevée de cette incision, après la division de la peau et de l'aponévrose, je trouvai le bout supérieur du nerf très-superficiellement situé; il paraissait émerger de la gouttière humérale et se jetait à la surface du tissu de cicatrice qui remplissait la plaie de l'ancienne blessure. Il se perdait dans ce tissu blanc et dur dans lequel il me fut impossible d'en suivre le moindre filet.

Je dus prolonger mon incision au-dessous de la cicatrice pour aller à la recherche du bout inférieur. Celui-ci, très-profondément caché par les fibres naissantes du long supinateur que je divisai en long, venait se perdre à la face profonde de la masse inodulaire comme le bout supérieur se perdait à sa surface externe. Il était distant de ce dernier de plus de trois centimètres.

Je passai deux fils métalliques très-fins dans le bout supérieur, à quatre millimètres de son lieu de pénétration dans la masse fibreuse cicatricielle, et je le sectionnai en ce dernier point.

Je divisai de même, d'un coup de ciseaux, le bout inférieur à son entrée dans la masse. Les mêmes fils le traversèrent, embrassant ainsi par deux anses les bouts avivés.

La distance qui séparait ces derniers s'opposait à leur facile rapprochement. Je dus y aider par une traction assez forte exercée sur le bout inférieur avec une pince à mors plats.

Puis, les fils tordus suivant l'usage maintinrent la réunion.

Trois ligatures d'artérioles avaient été faites. Les lèvres de la plaie furent rapprochées et soutenues par des bandelettes de diachylon doucement compressives ; un bandage roulé fut jeté sur le membre qui, fixé dans une gouttière métallique, se trouva condamné à une immobilité absolue [1].

La soirée et la nuit qui suivirent furent bonnes. Le lendemain, la fièvre se déclara ; le malade, attristé, se plaignait d'éprouver des douleurs excessives dans les reins et les membres inférieurs ; il avait de la chaleur sèche, une soif vive, un pouls accéléré; la plaie n'était pas douloureuse.

Ces symptômes diminuèrent le troisième jour ; le quatrième jour, en levant le premier pansement, on constatait la réunion immédiate des trois quarts supérieurs de la plaie, obtenue malgré la présence des fils métalliques.

Les jours suivants, l'amélioration continua, lente cependant

[1] Je n'ai point enlevé le tissu de cicatrice qui interrompait la continuité du nerf. Il était adhérent à l'os, aux muscles ; il aurait réclamé une dissection étendue qui aurait exposé mon opéré à des complications ultérieures.

à la partie déclive de la plaie où persistait un point déprimé en cupule et peu disposé à la cicatrisation. Deux fois je l'excitai avec le crayon de nitrate d'argent. Le pansement avec les bandelettes de diachylon fut répété tous les jours. Le vingt-deuxième jour, les fils métalliques tombèrent seuls. Le vingt-sixième jour, la cicatrisation était achevée. Le malade se promenait dans les cours de l'Hôtel-Dieu ; il avait repris sa santé. Quelques jours encore il garda sa gouttière, afin que la cicatrice eût le temps de se consolider. Puis les douches et l'électrisation furent de nouveau mises en usage.

Mais, exigeant sa liberté, André Moullin demanda son exeat et l'obtint le 20 septembre 1869.

Observé pendant les derniers temps de son séjour, au point de vue physiologique, ce malade présentait les caractères de la motilité et de la sensibilité *absolument semblables* à ceux qu'il avait offerts avant l'opération.

Observation XL. — *Section d'un rameau du nerf radial* (Létiévant.) — Un crocheteur de Lyon, nommé Hugonin, âgé de trente-cinq ans, entre le 14 septembre 1869 dans mon service, salle Saint-Louis.

Douze jours auparavant, dans une chute, il avait été blessé par un verre de bouteille, sur la région dorsale externe de la main gauche.

La plaie était transversale, avait deux centimètres de longueur et correspondait à l'extrémité la plus élevée du premier espace interosseux.

On l'avait tamponnée, au début, avec une boulette de charpie imbibée de perchlorure de fer, afin d'arrêter l'hémorrhagie. — Ce pansement était tombé, et, au moment où je la vis, la plaie était béante et légèrement enflammée.

De temps en temps, elle était le point de départ d'une douleur qui y naissait et s'irradiait à l'avant-bras et au bras, en suivant la direction du nerf radial. A cette douleur se joignait un sentiment de profonde lassitude éprouvé dans tout le membre. Ces symptômes se produisaient surtout à l'occasion de certains mouvements de la main blessée, notamment de la flexion.

En observant la sensibilité au voisinage de la plaie, je découvris, sur la main, une *plaque anesthésiée* occupant toute la portion de la peau qui correspondait au premier espace interosseux ; elle se prolongeait sur les régions dorsale externe du pouce et dorsale interne de l'indicateur.

Sur la surface cutanée correspondant au premier espace in-

terosseux, la sensibilité à la douleur était complétement éteinte. Une épingle enfoncée jusqu'à amener quelques gouttelettes de sang n'éveillait aucune sensation douloureuse.

Sur la même partie, les sensations de froid et de chaleur n'étaient pas perçues ; pour le froid, l'épreuve fut faite au moyen de quelques gouttes d'éther déposées sur la surface : pour la chaleur, au moyen d'un stylet chauffé à la flamme d'une bougie.

Les résultats comparatifs obtenus par l'observation de la sensibilité sur les points correspondants de la main saine, démontrèrent la parfaite sensibilité dont jouissait la peau sur cette dernière main.

Dans cette même région de la main gauche, absolument insensible à la douleur et à la température, on constatait la persistance d'une sensibilité tactile très-accusée. Les contacts étaient appréciés, les frottements perçus, même légers, et avec leurs nuances de direction et d'intensité.

Quand, huit jours après son entrée, le malade quittait l'Hôtel-Dieu, ayant sa plaie presque complétement cicatrisée et ses douleurs radiales disparues, il conservait sur sa main les mêmes caractères anesthésiques que j'avais constatés le premier jour.

§ 2. Interprétation par la théorie es suppléances.

I. Motilité suppléée.

Les muscles qui ont perdu leur contractilité par la section du nerf *radial* au bras (Obs. XXXIX) sont : les deux radiaux, les deux supinateurs, le cubital postérieur, l'extenseur commun, le court et le long extenseur du pouce, celui de l'index et l'abducteur long du pouce.

1° La paralysie de ces muscles est constatée par les deux caractères négatifs suivants : pas de saillies musculaires ou tendineuses, au moment de la contraction ; aucun des mouvements que chacun produit spécialement.

Ici une erreur d'interprétation est facile. Elle a été commise : on constatait sur le sujet de cette observation que certains mouvements de la main et des doigts produisaient

une tuméfaction de la région dorsale de l'avant-bras ; c'était bien une preuve, disait-on, que les muscles de cette région n'étaient pas paralysés; ils se durcissaient, ils augmentaient de volume...

Mais si l'on avait remarqué que cette tuméfaction se produisait au moment précis de la flexion et nullement pendant les tentatives d'extension de la main ; qu'elle ne s'accompagnait d'aucune saillie tendineuse, on aurait vu que c'était là un simple soulèvement.

Ce soulèvement, on l'observe toujours dans ces conditions. Il résulte de la contraction des fléchisseurs agissant par pression sur la masse musculaire dorsale de l'avant-bras. Un doigt, pressant sur la région antérieure d'un avant-bras quelconque peut reproduire à volonté ce phénomène mécanique.

2° Voici la déformation consécutive à la paralysie et à l'atrophie des muscles lorsque le nerf radial a été divisé après deux ans et demi. (Figure 5.)

Chute de la main (A) à l'extrémité de l'avant-bras en pronation. Cette chute est le résultat de la paralysie absolue de tous les extenseurs de la main et des doigts. Ces muscles ne résistent même plus par leur tonicité. Aussi, la déformation est tellement prononcée qu'on chercherait en vain à l'obtenir aussi complète sur le membre sain opposé.

A cette déformation *primitive* se joint la déformation *par atrophie*. Elle porte sur la région antibrachiale postérieure, au lieu correspondant à la portion charnue des muscles extenseurs et supinateurs (B). C'est un affaissement du relief qu'on a coutume d'y rencontrer.

3° Après la section du nerf radial, l'extension de la main et des doigts n'est plus possible : la flexion seule se fait.

La préhension est assez puissante, plus faible cependant que du côté sain. Le malade peut, par exemple, porter

un seau d'eau ou saisir un objet avec une certaine force en disposant sa main en forme de crochet ou d'anneau.

La préhension des objets fins est très-difficile. C'est avec peine que le sujet parvient à saisir une épingle entre le pouce et l'index.

Un doigté d'instrument quelconque est rendu tout à fait impossible, aucun doigt ne se redressant.

Ainsi la paralysie musculaire consécutive à la section du nerf radial au bras se traduit par un trouble notable dans les fonctions du membre supérieur.

4° Dans la paralysie consécutive à la section du nerf radial, le rôle des suppléances motrices est bien diminué. La supination cependant s'accomplit

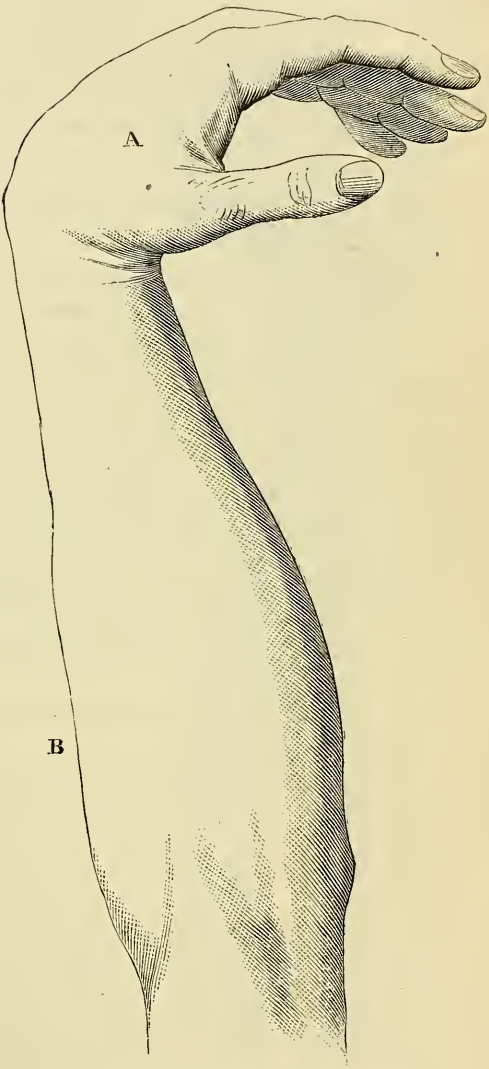

Fig. 5. — Déformation consécutive à la section du nerf radial.

encore malgré l'inaction des supinateurs. Ce mouvement résulte de l'action du biceps brachial et des rotateurs en dehors de l'humérus.

Quant à l'extension, elle est à peine suppléée.

Le mouvement d'extension que l'on observe dans les deux dernières phalanges des doigts est léger, et il est dû aux muscles interosseux qu'anime le nerf cubital.

On observe encore un mouvement d'extension marqué dans le métacarpe lorsque le malade fait mouvoir sa main. Mais ce redressement du métacarpe s'accomplit pendant l'effort de flexion. Il résulte de la tension des muscles fléchisseurs. Ceux-ci, fortement courbés dans leur direction, sur le sujet paralysé du nerf radial, glissent dans l'anneau ostéo-fibreux du carpe faisant office de poulie de renvoi. Dans leur contraction, ils se redressent, et, prenant un point d'appui sur cette poulie, relèvent le métacarpe. Ce sont des *fléchisseurs* qui font le mouvement d'*extension*. On peut dire que les extenseurs du poignet sont suppléés ici par les fléchisseurs.

En résumé, après la division du nerf radial comme après celle du médian et du cubital, au bras, on voit se produire :

La paralysie des muscles dépendant de l'un ou de l'autre de ces nerfs.

Cette paralysie est absolue dans chaque muscle observé isolément.

Elle s'accompagne de l'atrophie de chaque muscle paralysé.

Elle produit un trouble notable dans le jeu de la main.

Il est donc évident que si certains mouvements dépendant habituellement des muscles paralysés sont encore possibles, ils sont dus à l'action simple ou combinée de muscles suppléant les muscles paralysés.

II. Sensibilité suppléée.

La région anesthésiée, après la section du nerf radial au bras (Obs. XXXIX), forme une plaque principale sur laquelle la diminution de la sensibilité est très-accusée, et d'autres surfaces où l'anesthésie est très-légère.

La plaque principale (A, fig. 6) est située à la face dorsale de la main. Les limites indiquées sur la figure sont constituées par une ligne onduleuse qui s'étend à la racine des doigts médius et index, descend suivant le bord interne de la première phalange du pouce, contourne sa face dorsale et remonte le long de son bord externe ; elle suit alors le bord radial du poignet jusqu'au voisinage de l'apophyse styloïde du radius, se recourbe à ce niveau, parcourt la face dorsale du poignet jusqu'au troisième métacarpien, pour descendre verticalement vers la racine du médius.

Au-dessous de cette plaque, la surface dorsale des doigts est très-légèrement anesthésiée, comme elle l'était déjà après les sections des nerfs médian et cubital.

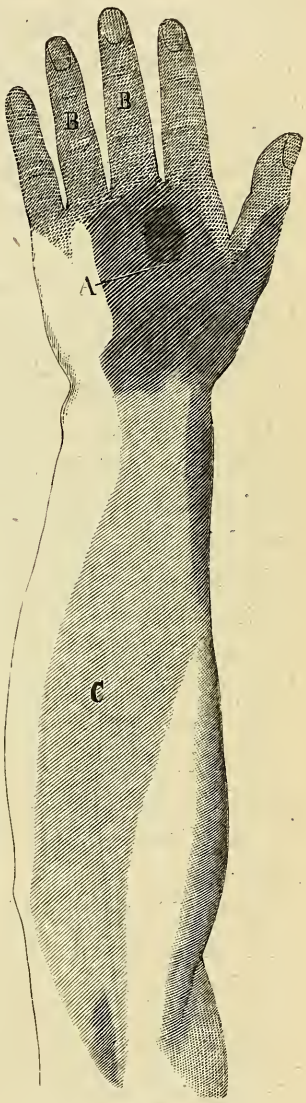

Fig. 6. — Plaque d'anesthésie après la section du nerf radial.

Au-dessus, une autre plaque (C), très-légèrement anesthésiée aussi, occupe le dos de l'avant-bras. Elle remonte jusqu'à la section faite au bras et indique par ses limites le département innervé par le rameau cutané inférieur que le radial fournit au niveau de la cicatrice et qui certainement a subi une division au moment de l'accident.

L'anesthésie n'est pas complète sur la plaque.

C'est à la partie moyenne de la plaque du dos de la main qu'on a le *maximum* d'anesthésie (A), à deux ou trois centimètres au-dessus de la racine de l'index.

Au pourtour de ces points nuancés fortement en noir dans la figure, se trouvent des régions moins insensibles ; et enfin, sur les bords, la teinte plus claire indique le *minimum* d'anesthésie que l'on observe.

Le minimum sur le territoire du nerf radial se trouve à la face dorsale des doigts, aussi bien du petit doigt et de l'annulaire que de l'index et du médius. La face dorsale du petit doigt même est plus anesthésiée que celle des autres.

La teinte claire du dos de l'avant-bras, dans le dessin, montre la faiblesse de l'anesthésie dans cette région.

La sensibilité à la *température* est nulle quand il s'agit de degré peu élevé (entre 10° et 50° centig.).

Les corps atteignant 80° à 100° occasionnent, après un moment d'application, une sensation douloureuse, vague, à laquelle le malade cherche à se soustraire. C'est une douleur résultant du calorique rayonnant aux parties voisines saines.

La sensibilité à la *douleur* est très-affaiblie, surtout aux points plus foncés de la plaque. Là, on enfonce une épingle jusqu'au sang sans occasionner de souffrance.

A mesure qu'on s'éloigne des points sur lesquels existe le *maximum*, la pointe de l'épingle doit être moins enfoncée pour être sentie.

Les impressions *tactiles* sont perçues comme les précédentes : difficilement aux points très-noirs, mieux à mesure qu'on arrive aux *teintes claires*.

Les frottements sont mieux perçus que le simple contact. Quelquefois ce sont les seules sensations accusées (sur les points très-foncés).

L'écart de l'esthésiomètre sur la plaque n'est pas perçu.

En résumé, après la section du nerf radial au bras, il se manifeste une plaque anesthésiée dans la partie dépendante de ce nerf.

On y constate une diminution notable des trois sensibilités spéciales : à la température, à la douleur, au contact. Cette diminution offre, dans la région, un lieu *maximum*, un *minimum* et une *surface intermédiaire*.

De ce fait il ressort que, malgré la section d'un gros tronc nerveux, il reste, dans la région dépendant anatomiquement de ce dernier, un certain degré des diverses sensibilités.

L'explication de la persistance et des caractères de ces diverses espèces de sensibilité réside dans la présence des filets nerveux anastomotiques venus des autres nerfs du bras. On sait que les anastomoses entre ces nerfs se multiplient à mesure qu'ils arrivent plus près de leur terminaison.

Elle réside encore dans la perception des impressions par les papilles voisines ébranlées. L'observation XL est un exemple des plus démonstratifs de cette dernière espèce de sensibilité.

Le sujet de cette observation percevait, sur sa plaque analgésiée, les contacts et les frottements, mais non la douleur ni la chaleur.

Il n'y avait évidemment pas de filets nerveux sensitifs dans cette plaque, sinon la sensibilité aux piqûres d'épingles et à la température eût persisté.

Il y avait retentissement du frottement de la surface analgésiée sur les papilles nerveuses voisines en état d'intégrité. Celles-ci, recueillant l'impression venue d'un point peu éloigné, la transmettaient, par leurs nerfs, au *sensorium commune* où se faisait l'appréciation.

Le mécanisme de la perception des sensations, après la section du nerf radial, est donc le même qu'après la section des nerfs médian et cubital : *anastomoses*, *papilles voisines*, voilà les deux voies de transmission des impressions.

§ 3. — Appréciation de l'observation XXXIX au point de vue de la régénération nerveuse.

Je n'ai pas trouvé, dans la science, des faits de régénération nerveuse après la section du nerf radial. — Je dois dire, toutefois, que l'observation XXXIX, si naturellement interprétée à l'aide des suppléances sensitivo-motrices, a été considérée par quelques-uns comme un fait de régénération nerveuse. Tout au moins on se refusait à admettre que le nerf radial fût interrompu, quand le membre présentait une conservation si notable de la motilité et de la sensibilité.

Les mouvements d'extension, disait-on, sont faibles, il est vrai ; mais ils prouvent incontestablement que les muscles extenseurs ont une certaine action ; que le nerf radial, par conséquent, est en partie rétabli dans sa continuité, puisqu'il innerve les extenseurs.

Ces muscles, ajoutait-on, sont tellement en relation de continuité avec les centres nerveux par leur propre nerf, qu'ils se contractent quand on les électrise suivant les procédés de M. Duchenne.

D'autre part, la sensibilité du dos de la main et des doigts

est si bien conservée qu'il est impossible d'admettre une interruption du nerf conducteur des impressions produites sur la région.

Une foule d'autres caractères concourent à démontrer que le nerf radial a conservé sa continuité.

Dans le département de ce nerf, il y a eu des *douleurs*, à certaines époques. Il s'en produit ainsi quand les nerfs se régénèrent. Ces douleurs n'auraient pas été transmises au cerveau et appréciées si le nerf eût été vraiment interrompu.

Le *frémissement vibratoire* que l'on produit en excitant le nerf radial à deux centimètres au-dessus de la cicatrice se communique au dos de la main et des doigts : cela n'aurait pas lieu avec un nerf interrompu.

Il serait bon, ajoutait-on encore, que l'on s'en rapportât un peu plus aux affirmations des expérimentateurs sur les animaux, « ce qui exposerait bien moins que l'observation humaine les chirurgiens à se fourvoyer dans l'interprétation des phénomènes nerveux traumatiques. » (*Comptes rendus de la Société des Sciences médicales de Lyon*, juillet 1869.)

De tous ces arguments, aucun n'avait une valeur réelle.

1° Les mouvements d'extension de la main et des doigts? — Il suffisait d'observer attentivement la manière dont ils se produisaient pour en comprendre le mécanisme. Tous étaient le résultat de suppléances motrices. J'ai indiqué, dans l'article précédent (page 102), les circonstances qui avaient occasionné l'erreur d'interprétation sur ce point. Inutile d'y revenir ici.

2° L'électrisation suivant la méthode de M. Duchenne? — Mais ici encore on s'était illusionné complétement sur l'observation et l'interprétation des phénomènes produits.

L'électrisation, avec la pile de Morin à son minimum de tension, ne produisait aucun effet à travers la peau. Si l'on

augmentait la puissance de la machine, on n'observait pas davantage de mouvements actifs dans les muscles de la région postérieure innervés par le radial ; mais on arrivait à produire une diffusion du fluide telle que les muscles fléchisseurs de l'avant-bras entraient en contractions spasmodiques visibles à l'œil.

Ces contractions donnaient lieu à des vibrations qui étaient perçues par le doigt explorant la région dorsale de l'avant-bras, mise en contact avec les pôles.

Cette sensation des vibrations transmises avait trompé les observateurs qui crurent alors à la contraction des muscles extenseurs. Ils n'auraient certes point commis cette erreur, s'ils avaient constaté avec soin l'état des tendons et des muscles extenseurs. Il n'y avait pas une seule saillie tendineuse, un seul durcissement musculaire des extenseurs pour accuser l'existence de leur contraction par l'électricité.

Cette exploration de la contractilité démontrait une paralysie tellement absolue de ces muscles atrophiés d'ailleurs, que j'aurais volontiers cru à leur dégénération complète, si je n'avais pas acquis la conviction contraire en les explorant par la méthode de l'électro-puncture, c'est-à-dire en électrisant à l'aide d'épingles à insecte enfoncées directement dans l'épaisseur des muscles eux-mêmes. Je déterminais ainsi, dans les aiguilles enfoncées, des mouvements, et dans les tendons extenseurs des soubresauts qui démontraient péremptoirement l'intégrité de quelques fibres musculaires [1].

[1] La recherche de l'action de l'électro-puncture sur les muscles n'est point toujours facile et certaine. Dans deux explorations de cette sorte sur mon malade sectionné du radial, mes aiguilles, enfoncées perpendiculairement aux muscles, n'avaient donné lieu à aucune contraction. Dans d'autres explorations plus attentives, à l'aide d'épingles à insecte enfoncées dans

Cette recherche m'apprit qu'après la section nerveuse, bien que paralysés et atrophiés, les muscles n'étaient pas privés de toutes leurs fibres primitives : d'où résultait l'espoir de les voir se réveiller, se restaurer sous l'influence d'excitants appropriés.

3° Il restait trop de sensibilité sur le dos de la main pour admettre l'interruption du nerf radial. — Les partisans de la régénération nerveuse ignoraient, à cette époque, que la section d'un des nerfs du bras n'éteint pas la sensibilité dans le département de ce nerf. Pourtant, j'avais déjà rapporté les faits de section du médian et du cubital qui démontraient suffisamment cette vérité.

On avait cru, du reste, à une sensibilité plus développée qu'elle ne l'était en réalité sur le sujet de l'observation XXXIX. Ainsi les pointes de l'esthésiomètre n'étaient nullement perçues, à un faible écart, quand on explorait les parties les plus insensibles de la plaque. Mais il fallait, dans ces recherches, se tenir en garde contre une cause d'erreur qui a été mise en évidence surtout par les recherches de mon interne à cette époque, aujourd'hui mon confrère et ami, M. le docteur Daniel Mollière.

Lorsqu'on appliquait les deux pointes de l'esthésiomètre une première fois sur la surface de la plaque, le malade déclarait ne sentir qu'un contact. Si alors on enlevait les pointes pour les réappliquer rapidement sur un point voisin, le malade annonçait la perception d'une double sensation.

Ce résultat provenait de l'impression encore persistante

chaque muscle isolément, et couchées obliquement de manière à ce qu'elles fussent en rapport avec la plupart des fibres musculaires que je supposais intactes, j'ai pu obtenir des traces manifestes de contractilité dans le muscle cubital postérieur, dans les radiaux, dans l'extenseur commun.

de la première application, à laquelle s'ajoutait la notion de la seconde.

4° Quant aux douleurs éprouvées par le malade sur la région dorsale de sa main paralysée, on ne pouvait vraiment pas y voir une preuve de l'intégrité dans la continuité du nerf.

M. Paulet ne venait-il pas de publier un fait dans lequel la résection du nerf cubital avait été suivie, soixante-douze heures après, du retour de douleurs intenses dans la région du nerf réséqué? Ce fait, à lui seul, ne démontrait-il pas suffisamment que des douleurs peuvent exister dans un département nerveux, bien que le nerf propre de ce département soit interrompu dans sa continuité?

5° Voici quels étaient les véritables caractères du frémissement vibratoire transmis au dos de la main par une excitation :

On le produisait en agissant sur le tronc du nerf comme sur une corde de harpe que l'on veut faire vibrer, ou bien en le pressant fortement.

Quand on excitait ainsi le nerf radial, l'excitation au niveau de la cicatrice cutanée produisait le phénomène de vibrations ressenties vers le dos du métacarpe, du pouce et de l'index. A quinze millimètres au-dessus, la même pression, faite au lieu du noyau cicatriciel qui soudait les deux bouts, produisait la même vibration. Elle avait même son maximum d'intensité dans cette circonstance.

Cette sensation ne se produisait que lorsque la pression se faisait directement sur le noyau cicatriciel, au-dessous ou un peu au-dessus de lui.

Mais lorsqu'on s'éloignait au-dessus du noyau cicatriciel de plus de dix-huit à vingt millimètres, le frémissement sur le dos de la main ne se produisait plus.

Dans les premières explorations, on irritait directement

le noyau cicatriciel et, par lui, les tubes nerveux du bout inférieur qui venaient s'y perdre.

Dans la dernière expérience, on était trop loin du noyau pour que les tubes du bout inférieur fussent ébranlés. Les tubes du bout supérieur étaient seuls excités. Cette excitation n'avait aucun effet sur la main : ce qui établissait une présomption en faveur de la discontinuité des tubes des bouts supérieur et inférieur.

6° Quel compte tenir, après cela, de l'argument sixième, tiré « de l'expérimentation sur les animaux qui exposerait bien moins que l'observation humaine les chirurgiens à se fourvoyer... »

Ce n'est vraiment pas là un argument.

Voici pourtant ma réponse :

Je pratiquai sur le malade la section des deux bouts nerveux pour les réunir par suture. L'opération démontra que le nerf radial était réellement divisé dans sa continuité :

« Les deux bouts nerveux étaient distants de plus de trois centimètres sans se correspondre, l'un superficiel, l'autre profond, et tous deux isolés par une masse fibreuse cicatricielle absolument inextricable. »

Ce n'est pas tout.

Trois semaines et un mois après la double section nerveuse faite pour aviver les deux bouts, le bras du malade présentait les caractères d'une motilité et d'une sensibilité tout à fait semblables à ceux qu'il avait offerts avant l'opération. C'était la motilité et la sensibilité suppléées telles que je les avais fait connaître. Même état, en un mot, trois semaines et un mois après ma section opératoire dont j'étais certain, qu'après la section accidentelle dont on avait contesté l'existence : identité de symptômes, identité de lésion.

Ces faits sont de nature à ne permettre aujourd'hui, même à l'esprit le plus prévenu, ni la contradiction, ni le doute.

CHAPITRE IV

PHYSIOLOGIE PATHOLOGIQUE APRÈS LA SECTION SIMULTANÉE DE PLUSIEURS NERFS IMPORTANTS DU MEMBRE SUPÉRIEUR

La section simultanée de plusieurs nerfs importants du bras donne lieu à des phénomènes identiques à ceux des sections isolées des nerfs.

§ I. Observations.

Observation XLI. — *Section accidentelle et simultanée du médian et du cubital au bras* (Létiévant). — Alexandre Veltz, âgé de vingt-quatre ans, fut blessé par un éclat d'obus à la partie interne du bras droit, le 18 janvier 1871 (bataille de Montbéliard).

Appelé à lui donner les premiers soins, M. Daniel Mollière, chirurgien de l'ambulance du Bourbonnais, crut un instant qu'il serait nécessaire de pratiquer l'amputation du bras, tellement étaient grands les désordres produits par le projectile.

Au milieu des parties dilacérées, il remarqua les nerfs médian et cubital ayant chacun subi une perte de substance de plus de cinq centimètres. L'écart entre les bouts supérieurs et les bouts inférieurs correspondants restait à ce même degré malgré ses efforts pour les rapprocher. Leur réunion par suture lui paraissant tout à fait impossible, M. Mollière s'assure de nouveau de l'identité des deux nerfs, fait un premier pansement et abandonne la plaie aux ressources de la nature.

Après un séjour de quatre semaines dans la maison d'un médecin du pays chez qui le blessé fut déposé et où il reçut les soins les plus entendus et les mieux prodigués, Veltz revint

convalescent à Lyon. — Quelques mois plus tard, il me fut adressé par M. D. Mollière, et je le présentai à la Société des Sciences médicales (juin 1871).

La plaie était depuis longtemps cicatrisée ; mais il restait une paralysie absolue des organes dépendant des deux nerfs réséqués, le médian et le cubital.

On aurait pu, à un examen superficiel, hésiter à croire à cette dernière infirmité, tant étaient développées sur ce sujet la motilité et la sensibilité suppléées.

Veltz, en effet, accomplissait avec sa main droite des mouvements fort variés. Malgré la paralysie des fléchisseurs de cette main, il pouvait prendre un chapeau et l'emporter, un verre à bière à moitié rempli et le porter à sa bouche, ou saisir d'autres objets légers.

Il remuait tous ses doigts, les fléchissant, les mettant en extension. La flexion de la main s'opérait ainsi que l'extension ; son adduction comme son abduction ; sa pronation de même que sa supination.

Il fallait, pour acquérir la démonstration de la paralysie des nerfs médian et cubital, se livrer à une investigation minutieuse des muscles et des mouvements de la main. Le résultat de cet examen m'a permis de tracer les caractères de la motilité et de la sensibilité suppléées après la section simultanée des deux nerfs médian et cubital. Je les expose au paragraphe suivant.

Observation LXII. — *Section simultanée et accidentelle des nerfs médian et cubital à l'avant-bras* (Létiévant). — Nicolas Marion, âgé de vingt-cinq ans, jardinier à Lyon, reçut un éclat de fusil dans l'avant-bras gauche, le 21 septembre 1871.

Le projectile avait taillé, sur la face antérieure de l'avant-bras, un lambeau long et large, déchiqueté et mâché, qui comprenait, dans son épaisseur, tous les muscles de la couche superficielle (à l'exception de quelques faisceaux du grand palmaire), l'artère radiale et les deux nerfs médian et cubital ; l'articulation trapézo-métacarpienne était ouverte ; le pisiforme à nu. Le lambeau commençait à deux ou trois centimètres au-dessus du poignet, et sa base correspondait au voisinage de l'articulation du coude où se trouvait logé, sous le tissu largement décollé, un gros fragment de canon de fusil long de dix centimètres. C'était le projectile qui avait causé la lésion.

Je fis l'extraction de ce corps étranger, puis l'hémorrhagie

arrêtée, je pratiquai la suture des deux bouts du nerf cubital et de ceux du médian ; non sans peine, car la recherche du bout supérieur du médian, notamment, fut très-difficile au sein des tissus dilacérés du lambeau.

Le pansement fait, le malade fut, le deuxième jour, soumis à l'irrigation continue, quand éclata un délire nerveux intense qui dura du quatrième au septième jour. Dans les mouvements désordonnés occasionnés par ce délire, les sutures nerveuses se rompirent et les bouts nerveux furent écartés, les centraux entraînés par le lambeau dans lequel ils étaient compris, les périphériques couchés sur les muscles fléchisseurs profond et propre, restés intacts au fond de la plaie.

Un intervalle de deux centimètres environ les séparait quand je maintenais le lambeau appliqué contre le reste de la plaie à l'aide de bandelettes de diachylon. Je pus les observer pendant plusieurs jours.

Les quatre bouts se recouvrirent de vaisseaux et de bourgeons charnus dus à la vascularisation de leur propre névrilème. Les bouts supérieurs apparurent bientôt comme des points rougeâtres, un peu renflés et convexes ; ils étaient extrêmement sensibles à la moindre pression.

Les bouts inférieurs étaient insensibles.

Cependant les granulations qui avaient recouvert toute l'étendue de la plaie ne tardèrent pas à produire l'adhérence du lambeau aux parties profondes et les bouts nerveux furent ensevelis au sein des tissus.

En un mois, la cicatrisation était complète. Le malade quittait l'Hôtel-Dieu le 3 novembre 1871.

Pendant ce mois, et à diverses reprises, j'observais la sensibilité de la main sur ce malade. Elle était en tous points semblable à celle de Veltz, qui fait le sujet de la précédente observation. Elle est décrite après elle, au paragraphe qui suit.

Observation XLIII. — *Section dans l'aisselle de tous les nerfs du membre supérieur, sauf le musculo-cutané, pour un tétanos* (Gayet) [1]. — « Les expériences faites dans le but d'étudier la sensibilité de la main et de l'avant-bras donnent des résultats vraiment singuliers, que j'ai fidèlement consignés dans le tableau ci-joint, » dit l'auteur.

[1] Les détails de l'opération sont relatés au chapitre du tétanos, deuxième partie de cet ouvrage.

SENSIBILITÉ DU MEMBRE OPÉRÉ

(21 février, soir de l'opération)

	ENDROITS TOUCHÉS	SENSATION PERÇUE	SENSATION A UN AUTRE POINT
	Extrémité du petit doigt touchée avec une épingle.	Le malade en a conscience; ne sait pas où d'abord.	Interrogé encore déclare éprouver entre ind. et méd.
Face dorsale de la main.	Doigts promenés sur la peau vers la région thénar.	Il lui semble une épingle.	
Face dorsale.	Extrémité sup. de la 1re phalange de l'index et peau sus-jacente (piqûre d'ép.).	Sensation de piqûre.	Au petit doigt.
	Sur le bord externe du 1er métacarpien (épingle).		Entre le pouce et l'index.
	Bord interne du 5e métacarpien (épingle).	Sensation distincte au même doigt.	
Face palmaire.	3e phalange du petit doigt.	Insensibilité.	
Face dorsale.	Sur le milieu avec épingle, coton : frottement avec la main.	Sensat. parfaite.	
Face palmaire.	Bord interne au niveau du 5e métacarpien (épingle).	Sensation très-nette.	
—	Extrémité de l'index (éping.)		Au milieu de la main (épingle).
—	Extrém. de l'annul. (éping.).	Sensat. non précise.	
—	Piqué au coude (bord int.).		1er et 2e doigts.
—	Piqué au coude sur le bord externe.	Sensation nette au niveau de la piqûre.	
—	Piqué sur la limite externe de la plaie et dans le fond de la plaie, mais du côté externe.	Rien.	
—	Bord interne de la plaie (piqûre d'épingle).		A l'avant-bras sensat. de piqûre.
Face dorsale.	Piqué entre le pouce et l'ind.	Nette.	
Face palmaire.	Milieu de la plaie (côté int.)	Nette.	
—	Au 1/3 supér. du 5e métac.		Au pouce.
—	Au milieu de la 1/2 interne du creux palmaire.		A l'avant-bras.
—	Tube d'eau froide appliqué sur le petit doigt.	Sensat. de chaud.	
—	Tube froid placé sur le côté externe du coude.	Sensat. de froid.	
Face dorsale.	Extrém. supér. de la 1re phal. du petit doigt (tube chaud).		Sentie, mais à l'avant-bras.
—	Partie externe de 1re phal. extrém. sup. du petit doigt.		A l'index, sensation de piqûre.
—	Milieu de la 1re phalange de l'index (piqûre d'épingle).		Piqûre d'éping. sentie au petit doigt.

	ENDROITS TOUCHÉS	SENSATION PERÇUE	SENSATION A UN AUTRE POINT
Face dorsale.	Pince promenée sur le milieu de la 1re phalange de l'index.		Ne la sent d'abord pas, quand on le pince il a la sensation nette au petit doigt.
—	Pincé à l'extrém. sup. de la 1re phal. du petit doigt.		Sensation nette au même niveau à l'index.
—	Épingle enfoncée profond. sur le bord ext. de la 1re ph. de l'index, de manière à faire saigner.		Sur le bord externe du gros doigt.
—	Piqué entre le 2e et 3e mét.		Bout du gros d.
—	Piqué sur l'artic., sur la face post. du 3e métac. et sur la 1re phalange du médius.		Forte piqûre au gros doigt.

Observation XLIV. — *Section accidentelle des quatre nerfs médian, cubital, cutané interne et musculo-cutané* (Baudens, rapportée par M. Paulet). — « Un zouave, âgé de trente ans, reçut en duel, le 25 avril 1836, un coup de sabre qui, entré d'avant en arrière dans le creux de l'aisselle, avait divisé une portion des muscles biceps, coraco-brachial, grand pectoral, grand dorsal, l'artère axillaire, les quatre nerfs médian, cubital, cutané-interne et musculo-cutané ; le nerf radial seul avait été conservé intact. L'hémorrhagie fut arrêtée par la torsion immédiate des deux bouts de l'artère et d'une collatérale. Les quatre nerfs précités furent comptés, fixés dans une anse de fil non serrée et rapprochés des quatre extrémités nerveuses supérieures, avec la précaution de ne pas placer immédiatement le fil sur elles, mais bien dans le tissu cellulaire voisin, afin de ne provoquer ni spasmes ni tétanos. La plaie fut réunie à ses deux angles par deux points de suture; la partie moyenne laissée béante contenait la ligature des nerfs. Au bout de quarante-huit heures, ce lien fut coupé et la plaie fut totalement réunie. La chaleur n'avait pas cessé un seul moment dans toute l'étendue du membre thoracique, et, après vingt-quatre heures, la sensibilité s'était tellement exaltée, que la moindre pression exercée *sur la main et sur les doigts* était douloureuse. Cependant, les jours suivants, la sensibilité devint un peu obtuse, mais, pendant tout le temps que vécut le malade, on ne constata d'anesthésie cutanée sur aucun point du membre supérieur. Quant à l'état de contractilité musculaire, il n'en est pas dit un mot dans l'observation.

« Le malade succomba à une hémorrhagie huit jours après son entrée et l'autopsie fit voir que les extrémités des nerfs sectionnés n'étaient nullement réunies et qu'elles n'étaient pas même en rapport. »

Observation XLV. — *Sur un cas de régénération des nerfs du bras à la suite de leur destruction dans une étendue de cinq centimètres, etc.* (*Arch. gén. de méd.*, 1872 ; par M. N..., de Lisieux). — « Legris, ouvrière de fabrique, âgée de dix-neuf ans, entra, le 6 août 1867, à l'hôpital de Lisieux. Cette jeune femme est d'une bonne constitution. La veille au soir, travaillant dans une usine, elle a eu le bras gauche pris dans un engrenage. Le docteur V..., appelé au moment de l'accident, trouvant la plaie très-grave, fit transporter cette femme dans mon service, et le lendemain nous constatâmes ensemble l'état de la blessure.

« A six centimètres au-dessus du pli du coude, le bras présente une destruction circulaire de toutes les parties molles jusqu'à l'os, excepté au côté antérieur et externe, où le tissu musculaire et la peau ont été conservés dans une largeur de trois centimètres environ.

« Cette partie comprend la longue portion du biceps qui a été à peu près respectée ; l'humérus est même dénudé de son périoste à la partie interne. Les deux lèvres de cette grande plaie sont perpendiculaires à l'axe du bras et sont distantes l'une de l'autre jusqu'à l'os de quatre centimètres ; elle sont mâchées et contuses. Absence complète de pouls radial et cubital. Toute la partie du bras située au dessous de la plaie, l'avant-bras et la main sont insensibles à la piqûre et au toucher ; refroidissement de ces parties et teintes légèrement violacées des doigts.

« L'avant-bras peut être fléchi sur le bras, mais le poignet et les doigts ne peuvent exécuter aucun mouvement.

« En présence de ces lésions, je préviens la religieuse qu'une hémorrhagie peut survenir et je prescris ce qu'il y aura à faire pendant que l'on m'enverra chercher. Je m'abstiens de rechercher les extrémités artérielles, convaincu que dans un bref délai la mortification du membre m'obligera à pratiquer l'amputation ; toutefois je fais entourer le membre de flanelle et de bouteilles d'eau chaude et je remplis les plaies de charpie trempée dans l'alcool.

« Sous l'influence de ce pansement, la plaie se déterge, se couvre de bourgeons charnus et la malade sort en voie de guérison le 31 août ; quinze jours après la cicatrisation était complète.

« Au mois de novembre, l'avant-bras et la main étaient amaigris, atrophiés. Les doigts étaient inertes et insensibles ; au toucher, la main donnait une sensation de froid très-marquée, si on la comparait à celle que donnait la main droite. La sensibilité tactile était nulle ; la malade ne reconnaissait pas la nature des objets. Elle sentait bien qu'elle touchait quelque chose, mais sans pouvoir dire ce que c'était. Elle était très-sensible au froid et tenait toujours sa main enveloppée dans de la laine.

« Au commencement de juin 1868, c'est-à-dire dix mois après l'accident, la cicatrice qui comprend les deux tiers de la circonférence du bras est fortement déprimée. La situation est à peu-près la même qu'au mois de novembre. Les muscles de l'avant-bras ont subi une atrophie manifeste. Les extenseurs des doigts sont complétement paralysés. Les doigts sont fléchis dans la main. Les mucles fléchisseurs leur impriment à peine quelques légers mouvements. Il y a, en outre, une exagération extrême de la sensibilité de la main et de tout l'avant-bras qui augmente sous l'influence du froid et des variations de température. Les sensations tactiles ne sont pas perçues.

« Cet état persiste sans amélioration appréciable pendant l'été et l'hiver qui suivent ; c'est seulement au printemps de 1869, en mars et avril, c'est-à-dire vingt mois après l'accident que la main devient moins sensible au froid et que peu à peu le mouvement et la sensibilité reparaissent dans les doigts. L'amélioration continue sa marche progressive les mois suivants et aujourd'hui, 24 septembre 1869, la sensibilité tactile et la sensation de la douleur sont aussi prononcées qu'à droite. Les mouvements de flexion et d'extension sont complétement revenus, excepté pour le petit doigt où ils sont moins étendus. L'avant-bras a repris de la force, et il est presque aussi développé que l'autre. La cicatrice du bras n'est plus déprimée comme dans les premiers temps, il y a à peine une légère dépression ; elle a l'aspect d'un ruban circulaire de un à deux centimètres de largeur, commençant au côté interne du biceps et se terminant au côté externe de ce muscle. L'intervalle de peau saine qui existe entre les deux extrémités de la cicatrice est de cinq centimètres. En explorant le bord interne du biceps on retrouve des battements artériels sur le trajet de l'artère humérale ; ces battements sont plus faibles que ceux du bras droit.

« Le pouls radial est revenu, mais également plus faible. Au toucher, le bras donne une sensation de froid plus prononcée que du côté opposé. Il y a encore de la sensibilité au froid et aux

variations de température, mais beaucoup moins prononcée que précédemment.

« Depuis, j'ai revu cette femme, la main et le bras ne présentent plus de différence avec celui du côté opposé. »

§ 2. Interprétation par la théorie des suppléances.

Les deux premières observations de section simultanée des nerfs médian et cubital au bras, recueillies dans mon service, confirment de point en point tous les faits et toutes les théories que j'ai exposés jusqu'ici.

I. Motilité suppléée.

Les muscles paralysés par la section des deux nerfs médian et cubital sont : les pronateurs, les palmaires, les fléchisseurs superficiel et profond, le cubital antérieur, les muscles des éminences thénar, hypothénar, les lombricaux, les interosseux.

Malgré leur paralysie absolue démontrée par l'exploration directe et électrique, plusieurs des mouvements qui dépendent habituellement de ces muscles se produisent.

Voici leur mécanisme tel que j'ai pu le constater sur le sujet de l'observation XLI.

La *pronation* s'accomplit, sur ce sujet, malgré la paralysie absolue des rond et carré pronateurs dont la portion charnue ne durcit nullement quand ce mouvement s'exécute. Ce sont les extenseurs du métacarpe qui deviennent pronateurs en cette circonstance. En effet, lorsque la main, placée en supination et disposée suivant un plan horizontal, veut passer à l'état de pronation, le muscle cubital postérieur et les deux radiaux se contractent et renversent le métacarpe en arrière ; à ce moment, ces mus-

cles, les deux radiaux surtout, devenus perpendiculaires à leur surface métacarpienne d'implantation, rendus plus puissants par cette disposition, redoublent d'énergie. Comme ils sont en même temps obliques en bas, en dehors et en arrière, relativement à l'axe suivant lequel s'opère le mouvement de pronation, ils agissent en ramenant en dedans et en avant le côté radial de la main. Le propre poids de celle-ci suffit ensuite pour achever la pronation commencée.

Aucun muscle du pouce ne prend part à la production de ce phénomène.

La *flexion de la main* sur l'avant-bras n'est pas impossible, malgré la paralysie de tous les fléchisseurs.

Si, la main en pronation et étendue suivant l'axe de l'avant-bras, le malade veut produire le mouvement de flexion, il cesse brusquement de contracter ses extenseurs du métacarpe ; livrée alors à son propre poids, la main tombe en flexion exagérée. Le malade peut la redresser, la laisser retomber à volonté, l'arrêter pendant sa descente, de telle sorte que ces mouvements, alternativement actifs et passifs, se succèdent et simulent à s'y méprendre la flexion active aux yeux de l'observateur inattentif.

Quand la main en supination repose sur un plan horizontal en même temps que l'avant-bras, le blessé ne peut obtenir qu'un très-léger mouvement de flexion dans le poignet. Il s'exécute à l'aide des muscles court abducteur et extenseur du pouce dont les tendons, insérés sur un plan antérieur au reste du métacarpe, entraînent celui-ci en légère flexion avec inclinaison du côté radial de la main.

Quand la main, en supination, est libre, pour la fléchir, le malade l'étend d'abord, renverse fortement le métacarpe en arrière, puis, relâchant brusquement cette extension, livre l'organe à l'élasticité de ses parties. Cette élas-

ticité le ramène en avant. Ce mouvement passif pourrait être attribué à l'action des muscles fléchisseurs, si l'on n'était pas prévenu.

L'adduction et l'abduction de la main s'exécutent parfaitement au moyen des muscles radiaux en dehors, cubital-postérieur en dedans, dont les tendons se tendent avec force pendant la production de ces mouvements. Ces derniers s'accomplissent, que la main soit en supination forcée ou en demi-supination ; ils sont moins étendus pendant la pronation.

Au *pouce*, la phalangette se fléchit malgré la paralysie de son fléchisseur propre. Pour produire ce mouvement, le malade redresse d'abord cette phalangette par la contraction du long extenseur ; puis, quand cesse cette contraction, il intervient au moyen du court extenseur qui entraîne, fortement en arrière et en dehors, la première phalange du pouce : ce dernier mouvement ne s'accomplit pas sans produire une tension prononcée du fléchisseur propre et des autres parties molles qui recouvrent la face antérieure du pouce ; cette tension a pour résultat d'incliner la phalangette en flexion sur la phalange.

La première phalange du pouce s'étend, mais présente à peine une nuance de flexion par la cessation de son extension exagérée.

Le mouvement d'adduction du pouce est très peu indiqué. Quand la contraction énergique du long abducteur a augmenté l'espace qui sépare le métacarpien du pouce de celui de l'indicateur, les parties molles qui unissent ces deux os sont distendues et leur élasticité est mise en jeu. Cette élasticité, quand le long abducteur cesse de se contracter, rapproche le pouce un instant écarté de l'indicateur. Ce léger mouvement, qui rappelle l'adduction, paraît un peu plus marqué lorsque intervient le premier radial ;

celui-ci, tirant avec force sur le bord externe de l'extrémité supérieur du deuxième métacarpien, incline ce dernier en dehors et rapproche, ainsi légèrement, l'indicateur du pouce.

La nuance de mouvement qui indique l'*opposition* est produite, d'abord, par l'action des deux radiaux qui, entraînant la racine de la main en abduction légère et tassant le poignet du côté du deuxième métacarpien, déterminent une légère tuméfaction de la région thénar, et, par là, un léger refoulement de la racine du pouce sur un plan antérieur au reste de la main. — En même temps, le malade, se livrant à des contractions exagérées et brusquement interrompues des extenseurs du pouce, produit des alternatives de distension et de relâchement des parties molles qui recouvrent la racine du pouce. Dans les moments de relâchement, ces parties molles, obéissant à leur élasticité, entraînent, à leur tour, le pouce vers le même plan antérieur à la main. Le mouvement produit par ce double mécanisme simule grossièrement un commencement d'*opposition* qu'augmente un peu le poids du pouce quand la main est en demi-pronation ou en pronation complète. Mais le véritable mouvement d'opposition n'existe pas.

L'extension du pouce s'exécute très-bien.

La *flexion de tous les doigts ensemble* est possible et cependant tous les fléchisseurs innervés par le médian et le cubital sont paralysés. Pour l'obtenir, le malade, plaçant sa main en supination et la faisant reposer, par le dos, sur un plan résistant, renverse tout le métacarpe en arrière à l'aide des deux radiaux surtout qui inclinent la main de leur côté. Les tendons des fléchisseurs soumis alors, à la manière de cordons élastiques, à une tension prononcée, déterminent la flexion des doigts. Celle de l'index et du médius est plus accentuée, parce que le renverse-

ment du métacarpe est plus considérable du côté radial.

Le malade accomplit encore la flexion simultanée de tous ses doigts en faisant passer rapidement sa main de la supination à la pronation. Les doigts se fléchissent alors dans leur articulation métacarpo-phalangienne. Ce mouvement est passif, sans force, dû uniquement au poids des doigts eux-mêmes. Le malade ne peut l'influencer et le faire paraître plus ou moins prononcé que par un abandon calculé de la contraction des extenseurs commun et propre des doigts dont il a la pleine possession.

Le *doigt indicateur*, observé isolément, produit les mouvements de flexion par le même mécanisme du renversement du métacarpien qui lui correspond.

Pour fléchir le *médius* seul, le malade fait un léger mouvement d'extension auquel succède immédiatement une très-légère flexion. S'il veut augmenter cette flexion, il renverse le métacarpien correspondant au médius, ce qu'il ne peut obtenir sans renverser le reste du métacarpe auquel est très-solidement uni le métacarpien du médius : tous les doigts participent alors à la flexion.

L'*annulaire* seul a de la peine à accomplir une très-légère flexion.

L'exécution de ce mouvement entraîne, presque toujours, la flexion du *petit doigt* qui, d'ailleurs, reposant sur un métacarpien plus mobile et plus directement influencé par le cubital postérieur, peut davantage accuser sa flexion.

Le trait le plus saillant dans l'accomplissement de ces mouvements divers de *flexion* de la main et des doigts, c'est qu'ils sont obtenus par la contraction des *extenseurs*. Ces derniers suppléent les fléchisseurs paralysés ; ce que notre étude de la motilité suppléée a plus d'une fois déjà mis en lumière.

Un très-léger *écartement des doigts* peut être produit sur la main du blessé Veltz ; en voici le mécanisme :

Le pouce est tiré en dehors par son abducteur dont le tendon se tend avec force. Il entraîne en dehors, avec lui, les parties molles de la région thénar. L'extenseur commun de l'index, dont le tendon traduit l'action, écarte un peu l'index du médius. Le muscle cubital postérieur, se contractant avec énergie, tire par son tendon sur l'extrémité supérieure et un peu extérieure du cinquième métacarpien et incline cet os en légère adduction ; le petit doigt, en extension lui-même, suit ce mouvement d'adduction.

Ainsi sont écartés les doigts par l'action de muscles légèrement abducteurs des métacarpiens et *suppléant*, d'une manière fort imparfaite, les interosseux dorsaux paralysés.

De même le *léger rapprochement des doigts* entre eux résulte du léger rapprochement que détermine entre les métacarpiens l'élasticité des parties molles reprenant leur position naturelle, lorsque les abducteurs métacarpiens, précédemment signalés, cessent d'agir. Ce mouvement est notablement augmenté lorsque l'extenseur menaçant de l'indicateur se contracte et refoule ce doigt contre le médius. Il se prononce mieux encore, quand le troisième radial et une partie de l'extenseur commun, tirant sur la partie moyenne du métacarpe, augmentent la dépression en gouttière que présente le métacarpe à sa région antérieure et en rapprochent les bords ; ils font ainsi l'office véritable d'*adducteurs des métacarpiens* et *suppléent*, avec fort peu de succès, c'est vrai, les interosseux palmaires paralysés.

La *déformation* que l'on constate sur la main de Veltz résulte de la paralysie seule des muscles : ces derniers n'ont pas encore subi l'atrophie qui complétera plus tard la

déformation ; il n'y a d'atrophiée que la partie supérieure du muscle cubital antérieur qui, du reste, était voisin de la blessure.

La main, plus petite, est aplatie, moins convexe dans son dos ; épaissie, mollasse, comme infiltrée dans sa paume. Dans la station verticale, elle pend naturellement sur le côté du corps ; appliquée sur un plan horizontal elle ne le touche pas par tous les points de sa surface palmaire, comme la main saine, mais seulement par les éminences thénar, hypothénar, et par le bout des doigts. Les premières phalanges des doigts sont renversées en arrière par la tonicité du muscle extenseur commun, contre laquelle ne luttent plus les interosseux paralysés. Cela est surtout prononcé dans l'auriculaire et l'annulaire, moins dans le médius, moins encore dans l'indicateur.

Les phalangines sont en quart de flexion sur les phalanges, les phalangettes à peine un peu fléchies.

II. Sensibilité suppléée.

La *sensibilité* de la main de Veltz offre les caractères que j'ai décrits sur les plaques anesthésiées après la section isolée du médian et celle du nerf cubital. La réunion de ces deux plaques sur une main unique donnerait un dessin exact de la large surface anesthésiée sur ce blessé. On y retrouve les mêmes points *maximum* et *minimum* d'anesthésie ; la même insensibilité, plus prononcée encore à la douleur et à la température ; la même sensibilité *tactile* conservée partout, même sur les points où les autres sensibilités ont complétement disparu : à l'extrémité de l'indicateur, point *maximum* de la plaque du médian, sur l'éminence hypothénar, point *maximum* de la plaque

anesthésiée du cubital, j'enfonce une épingle jusqu'au sang et même jusqu'à l'os sans déterminer la moindre sensation douloureuse. Sur ces mêmes points, j'exerce des frottements avec la pointe d'une épingle, ils sont perçus ; Veltz m'indique leur siége, leur intensité, leur direction, et se trompe rarement dans ses appréciations. Cependant, ces sensations étaient, peut-être, moins assurées que sur les blessés dont les mains avaient été privées de l'innervation du médian seul ou du nerf cubital.

Sur Nicolas Marion (Obs. XLII), la plaque anesthésiée était pareille à celle de Veltz. Elle occupait toute la face palmaire de la main et des doigts, et, à la région dorsale, la surface correspondant au cinquième métacarpien, aux doigts auriculaire et annulaire, à la moitié du médius et à l'extrémité phalangettienne de l'indicateur.

Mêmes points maximum ; même bordure minimum ; mêmes nuances dans les perceptions des diverses espèces de sensibilité.

§ 3. Appréciation des autres faits de sections nerveuses multiples.

Sur les trois observations, d'auteurs différents, rapportées dans ce chapitre, les deux premières (Obs. XLIII et XLIV) semblent, malgré leur concision, témoigner en faveur de la théorie des suppléances.

La troisième (Obs. XLV) est donnée comme un exemple de régénération nerveuse ; mais, l'étude critique du fait démontre l'erreur de cette interprétation.

1° Les recherches concernant la sensibilité, pratiquées sur le malade (Obs. XLIII), six heures après l'opération et au milieu des symptômes tétaniques, ne pouvaient être que fort imparfaites.

On n'a point fait l'étude comparative de la sensibilité avec celle du côté sain; par conséquent, on n'a point tracé la surface anesthésiée consécutive à la section de tous les nerfs principaux du membre, excepté le musculo-cutané.

Ces grattages, ces piqûres, ces frottements sur quelques points çà et là disséminés, démontrent que la sensibilité est profondément diminuée, sans doute, mais qu'elle n'est pas complétement anéantie.

Les sensations perçues sont souvent fausses, rapportées à une partie différente de celle qui est touchée ; ou bien, elles sont lentes à se produire : une première fois elles ne sont pas senties ; il faut y revenir plusieurs fois pour les éveiller.

Elles paraissent être le résultat de la transmission soit par le nerf musculo-cutané, ou par des rameaux appartenant à l'accessoire du brachial cutané interne, aux perforants intercostaux restés intacts, ou par les nerfs collatéraux du plexus brachial à la racine du membre, soit encore par les filets nerveux du grand sympathique qui ont pour caractère de conduire lentement et très-sourdement les impressions.

Les impressions produites par l'épingle (le grattage avec l'épingle, sans doute) sont perçues assez fidèlement, un peu dans toutes les régions : ces sensations *tactiles* se perdent, on le sait, difficilement chez l'homme, remarque faite dans plusieurs des observations précédentes.

La perception des piqûres au coude, à la région de la plaie, au creux palmaire, ne doit pas étonner : l'accessoire du brachial-cutané interne, le musculo-cutané répandent des filets dans tous ces lieux ; il n'est pas rare de suivre, à l'œil nu, un filet du musculo-cutané jusque dans le creux palmaire ou sur l'éminence thénar.

Un seul fait nouveau ressort de ces recherches : la perception au petit doigt de l'impression produite sur la base

de l'indicateur et réciproquement, ce qui semblerait dénoter une relation anastomotique, encore inconnue, entre la base de ces deux doigts. Mais, avant d'en tirer cette déduction définitive, il faudrait répéter ces expériences.

Les sensations de température sont on ne peut plus infidèlement traduites : le malade, qui prend le chaud pour le froid et réciproquement, les perçoit en des régions impossibles.

Cela prouve qu'il ne sent pas du tout la température avec ses nerfs de relation, mais probablement à l'aide de ses filets nerveux sympathiques, ceux-ci sont peu aptes à distinguer les températures, on le sait : la glace arrivée dans l'estomac développe souvent une sensation de brûlure ou de chaleur.

Ces études, très-incomplètes, ne permettent aucune déduction précise. Mais elles sont loin d'être en contradiction avec ce que nous avons dit précédemment, concernant l'influence des suppléances nerveuses.

2° L'observation XLIV, plus incomplète encore, met cependant en relief le même fait que la précédente : elle montre que la section des quatre nerfs médian, cubital, musculo-cutané, brachial-cutané interne, n'éteint pas toute sensibilité dans les régions où se distribuent ces nerfs.

Comment expliquer cette persistance de la sensibilité, vingt-quatre heures après la section, sinon par le double mécanisme des suppléances sensitives : anastomoses venues du nerf radial, de l'accessoire, des perforants et ébranlement des papilles de ces nerfs !

3° L'observation XLV a été publiée en faveur de la régénération nerveuse.

Tous les nerfs du bras, détruits sur une longueur de cinq centimètres et abandonnés au sein d'une plaie suppurante, se seraient régénérés dans l'espace de deux années.

Pareil fait ne s'est jamais vu ni chez l'homme, ni chez les animaux. Il renverse toutes les notions scientifiques actuelles sur cette question ; « mais il faut bien s'incliner devant la réalité, » dit l'auteur de l'observation.

Les assertions précédentes reposent sur des données incertaines.

Pour affirmer, comme on l'a fait dans les commentaires qui suivent cette observation, une régénération nerveuse sur une longueur de cinq centimètres et de tous les nerfs du bras, il aurait fallu établir d'abord, sur des preuves très-positives, que tous les nerfs du bras avaient réellement été détruits.

Ce premier point n'est nullement acquis au débat. L'analyse critique de l'observation conduit même à une opinion entièrement opposée.

« Tous les nerfs du bras sont « détruits » dit l'auteur. Mais quelle preuve en a-t-il, puisqu'il ajoute plus loin : « On s'abstient de rechercher les extrémités artérielles ? »

A plus forte raison les extrémités nerveuses bien moins importantes.

L'auteur n'a donc point vu avec les yeux, touché avec les pinces les extrémités nerveuses divisées. Son affirmation n'offre pas ce premier caractère de certitude basée sur un examen direct des organes en question.

Cette affirmation s'appuie sur deux points : les symptômes sensitivo-moteurs présentés par la blessée, puis la disposition de la blessure.

Or, ni l'une ni l'autre de ces conditions ne suffit à démontrer la réalité d'une destruction complète des nerfs.

Il s'est produit, après l'accident, une interruption, absolue et prolongée, dans la transmission des impressions sensitivo-motrices, c'est vrai ; mais, interruption dans les fonctions ne veut pas dire rupture ou section complète du

cordon nerveux. Un nerf peut cesser ses fonctions sous l'influence d'une contusion, d'une compression, d'une distension.

Après ces lésions, il n'est pas rare de le voir récupérer ses fonctions dans un temps plus ou moins long. Il se produit même, dans la période de retour à l'état normal, certain phénomène hypéresthésique bien décrit par MM. Bastien et Philippeaux, et qui se retrouve, à peu près, sur la blessée de Lisieux, au dixième mois : « l'exagération extrême de la sensibilité de la main et de l'avant-bras. »

Ne serait-ce point une contusion seulement qu'auraient, éprouvée les nerfs de la blessée ?

La disposition de la plaie, elle-même, telle que la description en est faite, loin d'être un appui aux commentaires de l'observation, tend à démontrer qu'aucun nerf n'a été détruit.

A six centimètres au-dessus du pli du coude, toutes les parties molles sont détruites, « excepté au côté antérieur et externe où le tissu musculaire et la peau ont été conservés dans une largeur de trois centimètres environ ; la longue portion du biceps a été conservée. » C'est du biceps dont on veut parler ; les deux portions ne sont pas distinctes à cette hauteur.

Mais il suffit de cette conservation de trois centimètres de parties molles pour que les nerfs aient échappé à la destruction.

Le nerf musculo-cutané, à ce niveau, est caché entre le biceps et le brachial antérieur, il ne pouvait pas être atteint sérieusement.

Le médian, placé au côté externe de l'artère humérale, est protégé par le bord interne du biceps.

Le nerf cubital, encore juxtaposé, à cette hauteur, à l'artère humérale, devait être plus profondément contus,

puisque l'artère humérale elle-même avait été considérablement atteinte. (Il n'est pas prouvé que cette dernière ait été interrompue dans sa continuité ; on s'est « abstenu » d'en chercher les extrémités).

Le nerf radial, accolé à la face postérieure de l'os et protégé par un tissu fibreux très-résistant qui ferme la gouttière humérale, ne saurait, à ce niveau, être détruit sans une dénudation de l'os ; ce qui n'existait pas sur la blessée de Lisieux ; la dénudation chez elle se trouvait seulement à la partie interne de l'os.

Toutes ces données anatomiques précises protestent contre l'affirmation de la destruction complète des nerfs.

Pour donner plus de valeur à ces assertions anatomiques et plus de clarté à la démonstration, j'ai, dans un exercice d'amphithéâtre, reproduit, en l'exagérant, l'accident de la blessée de Lisieux.

J'ai soumis à des violences multiples , écrasement, arrachement, broiement, toutes les parties molles du bras à six centimètres environ au-dessus du pli du coude, et jusqu'à l'os, sur un sujet jeune (femme de vingt à vingt-cinq ans). Il ne restait, au côté antéro-externe, que la peau et le tissu musculaire conservés dans une largeur de trois centimètres. Cette partie conservée comprenait le biceps. L'humérus était dénudé à sa partie interne et à sa partie externe. Les deux lèvres de la plaie étaient distantes l'une de l'autre, non pas de quatre, mais de six centimètres. Tous les tissus atteints avaient été martelés, lacérés, réduits en bouillie.

Cependant, malgré cette lésion plus considérable que celle de la blessée de Lisieux, aucun des nerfs du bras n'était détruit dans sa continuité.

Le nerf radial restait dans sa gaîne, plaqué contre l'os, en arrière de lui ; il était seulement contus.

Le médian était recouvert par le bord interne du biceps, qui l'avait protégé contre une violence trop grande.

Le nerf cubital était plus profondément atteint; la contusion de l'artère humérale était aussi très-accusée : mais il n'y avait aucune interruption dans la continuité de ces organes.

Le musculo-cutané était tout à fait intact derrière le biceps. Le brachial-cutané, ou tout au moins sa branche externe avait conservé sa continuité, bien que la veine basilique, située à son côté interne, fût fortement contuse.

Ces conditions de la blessure démontrent donc, plus encore que les symptômes, l'inexactitude de l'opinion d'une « destruction de tous les nerfs du bras sur une longueur de cinq centimètres. »

Il ne s'agit donc là nullement d'une régénération après rupture nerveuse.

Voici l'interprétation qui paraît le mieux se rapporter à ce fait.

Après quelques heures, au premier examen on constate une insensibilité de toute la partie du bras située au-dessous de la plaie « l'avant-bras et la main sont insensibles à la piqûre, au toucher : il y a un refroidissement marqué de ces parties, une teinte violacée des doigts, le poignet et les doigts n'ont point de mouvement. »

La suspension brusque de la circulation artérielle, par contusion de l'artère humérale, suffirait à expliquer la plupart de ces troubles. Néanmoins il n'est pas douteux que la contusion des nerfs ait existée, puisque l'observation ultérieure des phénomènes l'affirme.

Après trois mois, l'avant-bras et la main sont amaigris, atrophiés, les doigts sont inertes et insensibles, froids ; la sensibilité tactile nulle : la malade ne « reconnaissait pas la nature des objets. Elle sentait bien qu'elle touchait

quelque chose, mais sans pouvoir dire ce que c'était ; elle était très-sensible au froid. »

Cette sensibilité, à trois mois, est réelle. « La malade sentait bien qu'elle touchait quelque chose, mais sans pouvoir dire ce que c'était : » donc elle sentait, mal, imparfaitement, comme on sent avec la sensibilité suppléée.

La suppléance était remplie ici, sans doute, par le nerf musculo-cutané qui, probablement, n'avait pas subi une notable altération dans la blessure du bras.

Dix mois après : « muscles de l'avant-bras atrophiés ; extenseurs des doigts paralysés complétement ; doigts fléchis dans la main ; les muscles fléchisseurs leur impriment à peine quelques légers mouvements. » Le nerf radial avait été fortement contus et son altération persistait encore. Le médian, au contraire, moins meurtri, avait déjà recouvré une partie de son influence.

« L'exagération extrême de la sensibilité de la main et de tout l'avant-bras augmente encore sous l'influence du froid : » signe prémonitoire du retour de la fonction.

Les effets de la contusion nerveuse se dissipent de plus en plus.

Vingt mois après, les mouvements et la sensibilité reparaissent dans les doigts.

Après vingt-quatre mois, la sensibilité tactile et la sensation à la douleur sont aussi prononcées qu'à droite.

« Mouvements de flexion et d'extension complétement revenus, excepté pour le petit doigt où ils sont moins étendus. » Peut-être le nerf cubital avait-il perdu une partie de ses fibres.

Cette interprétation, très-naturelle, n'évoque rien de prodigieux : ni l'hypothèse de la destruction des nerfs, sur une longueur de cinq centimètres, ni celle d'une régénération nerveuse fantastique comme la physiologie pathologique n'en a pas encore observé.

CHAPITRE V

PHYSIOLOGIE PATHOLOGIQUE APRÈS LA SECTION DES NERFS DU MEMBRE INFÉRIEUR

Si la théorie de la motilité et de la sensibilité suppléées donne une explication facile et rationnelle des phénomènes observés à la suite de la section des nerfs du membre supérieur précédemment étudiés, je dois dire que cette même théorie s'applique exactement aux sections des nerfs du membre inférieur. Elle rend compréhensible des faits jusque-là inexplicables et qui ont paru quelquefois extraordinaires.

§ I. Observations.

Observation XLVI. — *Section du nerf sciatique à la cuisse* (Létiévant). — Moine (Pierre), âgé de trente-cinq ans, veuf sans enfant, manœuvre à Lyon, reçut, au combat de Nuits, une balle qui lui traversa la cuisse à son tiers moyen.

L'ouverture d'entrée du projectile, située à la partie interne du membre, au niveau des adducteurs, a laissé comme trace une cicatrice déprimée, brunâtre. L'ouverture de sortie est sur la partie externe du membre, au niveau du vaste externe, à la même hauteur que celle d'entrée : une cicatrice déprimée, irrégulière, plus considérable, en marque le siége.

L'artère fémorale ne se trouvait pas sur le trajet de la balle : à cette hauteur, ce vaisseau est encore situé dans le plan antérieur de la cuisse ; son canal fibreux, formé par l'adducteur, est à deux travers de doigts au-dessous de l'entrée de l'ancienne blessure.

Le nerf sciatique situé entre le biceps fémoral et l'os de la cuisse, précisément sur le trajet parcouru par le projectile, a dû être atteint et divisé.

Moine, tombé sur le champ de bataille, fut relevé par les Prussiens : leurs chirurgiens pansèrent sa blessure. Après la

réoccupation de Nuits par les Français, il fut soigné, pendant trois semaines, dans une de nos ambulances établies dans cette ville.

Évacué sur Trévoux au bout de ce temps, il eut, dans l'hôpital de cette ville, une éruption vésiculiforme du pied droit, que l'on attribua à l'action du froid. Sa plaie, d'ailleurs, acheva de se cicatriser ; un mois et demi après sa production, elle était complétement fermée.

Moine était depuis quatre mois au dépôt de son régiment, ancienne caserne des sergents de ville, quand il vint me consulter.

Je lui trouvai tous les symptômes d'une interruption complète dans la continuité du nerf sciatique.

Tous les muscles de la cuisse droite ont conservé leur contractilité, ce qui ne doit pas étonner, puisque les branches nerveuses qui les animent naissent du nerf sciatique bien au-dessus du trajet suivi par la balle.

Par contre, aucun muscle de la jambe ne se contracte, ni volontairement, ni à l'électricité : jambier antérieur, extenseur commun, extenseur propre, triceps sural, jambier postérieur, fléchisseurs commun et propre, péroniers, tous sont absolument paralysés.

Il en est de même de tous les muscles du pied : aucun ne produit le plus léger mouvement dans cet organe ; aucun n'obéit aux ordres de la volonté ; aucun n'a la moindre contraction fibrillaire par l'électrisation à travers la peau.

Cette paralysie de la jambe et du pied a commencé au moment même de la blessure : le malade n'a pu remuer le pied, dit-il, depuis cette époque ; il l'a remarqué sur le champ de bataille même. Dans les séances d'électrisation qui lui ont été faites ensuite à l'hôpital de Trévoux, on n'a jamais produit le plus léger mouvement dans le pied, ni dans l'épaisseur de la jambe.

Il est évident qu'une paralysie ainsi survenue et aussi absolue de tous les muscles dépendant du tronc commun des sciatiques poplités interne et externe, ne saurait s'expliquer que par une interruption absolue dans la continuité de ce nerf.

La production des phénomènes offre presque la précision de ceux qu'entraîne une expérience faite sur un animal : passage de la balle ; au-dessous, annihilation immédiate de tout ce qui est agent moteur ; au-dessus, conservation de tout l'état normal.

Malgré cette paralysie, le malade non-seulement produit des mouvements dans son pied, mais encore il marche presque sans boîter.

La théorie des suppléances motrices donnera au paragraphe suivant l'explication de ces phénomènes.

Les troubles de la vie organique, observés sur le pied de Moine (Pierre) sont peu nombreux et peu importants.

Un ulcère superficiel occupe le dos de la première et de la seconde phalange du gros orteil. Les autres orteils sont un peu rouges à leur surface dorsale. Ces symptômes d'irritation sont le résultat des pressions déterminées par la chaussure, et dont le malade n'a pas conscience pendant la marche. Après une promenade, en effet, ces parties sont beaucoup plus rouges encore.

Le pied est senti froid par le malade. Il ne transpire pas.

La pression sur le trajet de la balle, au point correspondant au nerf sciatique, éveille une douleur médiocre.

Observation XLVII. — *Section des nerfs crural, poplité externe et fémoro-cutané* (Létiévant). — Je pratiquai sur un adulte atteint de tétanos traumatique la section de trois nerfs de la cuisse : le crural à l'aine, le sciatique poplité externe dans le creux poplité, le fémoro-cutané vers l'épine iliaque antéro-supérieure [1].

Voici ce que notait, quelques minutes après l'opération, l'auteur de l'observation, M. D. Mollière :

Sur la face externe de la jambe il applique avec force la pointe d'un stylet ; il n'en résulte aucune douleur ; le contact est cependant senti.

Sur le dos du pied, les réponses sont douteuses pour la douleur, mais le contact est apprécié.

Sur le dos des orteils, réponses affirmatives pour la douleur comme pour les sensations tactiles.

Observation XLVIII. — *Résection du tibial postérieur pour névrôme; conservation des fonctions du pied* (Liston, d'après Duncan, dans *Edinburgh Monthly Journal*, 1849). — « Liston réséqua trois pouces du nerf tibial postérieur pour une tumeur siégeant sur ce nerf. Les fonctions du pied furent conservées. »

Observation XLIX. — *Résection du nerf tibial postérieur pour un névrôme. Retour des fonctions* (Dupuytren,

[1] Les autres détails de cette observation sont consignés au chapitre du tétanos, dans la deuxième partie de ce traité.

Journal des connaissances médico-chirurg., année 1834, p. 146; *Mémoire* d'HORTELOUP *sur la régénération des nerfs*). — « Enlèvement de deux pouces environ du nerf tibial postérieur ; opération nécessitée par le développement, au milieu de ses fibres, d'une tumeur d'une nature squirrheuse.

« Une paralysie complète de la partie inférieure de la jambe, du bord externe du pied et des deux derniers orteils, avec atrophie de ces parties, dura plus de dix-huit mois ; mais peu à peu la sensibilité revint, gagna de proche en proche, et deux ans après l'opération, le membre avait repris sa force et jouissait de toute sa sensibilité. »

M. Faucon, qui rapporte ce fait, ajoute : « guérison avec retour des fonctions. »

OBSERVATION L. — *Résection du sciatique poplité interne pour un névrôme* (HILL, *Med. Times and Gaz.*, 1868; citée par FAUCON). — « Un garçon de huit ans porte un névrôme du nerf poplité interne dans le creux du jaret.

« On enlève la tumeur et le nerf est réséqué sur une longueur de trois quarts de pouce.

« Paralysie immédiate de la sensibilité et de la motilité.

« Retour de la sensibilité cinq semaines après.

« Au bout de six mois, guérison. »

OBSERVATION LI. — *Résection du nerf sciatique poplité externe pour un névrôme. Fonctions perdues* (ROUX ; thèse de FACIEU, Paris, 1865; rapportée par FAUCON, thèse de Strasbourg, 1869). — « Un homme de vingt-six ans porte un névrôme, de la grosseur d'un œuf de poule, sur le nerf sciatique poplité externe.

« On énuclée la tumeur.

« Récidive cinq mois après.

« On fait la résection de la tumeur et du nerf sur une longueur de sept à huit millimètres.

« Le névrôme était squirrheux (C. ROBIN).

« Un an après, le malade marche avec des béquilles.

« Le membre reste lourd et engourdi.

« Plusieurs années après, guérison sans retour des fonctions. »

OBSERVATION LII. — *Résection du sciatique pour une névralgie. Guérison avec retour des fonctions* (MALAGODI ; *Arch. gén. de Méd.*, 1834, t. III). — « Un homme de trente-un ans fut atteint, à la suite de contusions, de douleurs suivant le

trajet des ramifications, dans le pied, des branches tibiales et péronières. Les douleurs duraient depuis onze ans, n'étaient calmées par rien.

« Malagodi fit la résection du nerf à l'angle supérieur et à l'angle inférieur d'une plaie ayant quatre travers de doigts.

« Il y eut cessation de la douleur ; paralysie de la moitié de la jambe jusqu'au pied ; sensation de formication et pesanteur. Du deuxième au onzième jour, fièvre et douleur sur le trajet du sciatique.

« Le cinquantième jour, le malade marchait très-bien et sans soulier. Guérison avec retour des fonctions au bout de cinq mois. »

Observation LIII. — *Résection du sciatique pour névralgie* (citée par Michon dans sa lettre à Marjolin, *Gaz. des Hôp.*, 1864, p. 319). — Le fait de la résection du sciatique pour une névralgie rebelle, à laquelle a assisté Michon, fut sans succès pour la névralgie. Michon se borne à dire que le pied avait pris la même attitude que chez la malade à laquelle il avait enlevé son névrôme de sciatique.

Observation LIV. — *Résection du sciatique pour névrôme* (Michon ; lettre à Marjolin, *Gaz. des Hôp.*, 1864, p. 319). — « J'ai opéré, dit M. Michon, il y a au moins vingt-cinq ans, en présence de votre père et de M. Jadioux, madame X... ; elle avait une de ces tumeurs dites névrômes à la partie supérieure du nerf sciatique, à sa sortie de l'échancrure. Cette tumeur s'était accrue progressivement et assez rapidement ; elle était fort douloureuse. Son ablation fut jugée nécessaire par M. Marjolin et par M. Jadioux. La tumeur avait le volume d'un œuf de poule ; les filets nerveux, examen fait après l'opération, n'auraient pu être séparés de la tumeur. L'opération présenta les circonstances principales que voici :

« L'extrémité supérieure du névrôme était si près de l'échancrure sciatique, que je jugeai convenable, avant de faire la section du nerf, d'étreindre par une ligature forte et très-vigoureusement serrée l'extrémité supérieure du nerf ; bien m'en prit, car la tumeur fut à peine séparée que le tronçon du nerf rentra dans le bassin, entraînant avec lui une partie de la ligature. J'eus le tort de ne pas prendre la même précaution pour le bout inférieur, croyant m'être suffisamment mis à l'abri contre l'hémorrhagie qui pouvait être fournie par l'artère centrale du nerf sciatique, très-volumineuse en cet endroit. Je fis la

section du bout inférieur et j'enlevai la tumeur, le cordon nerveux se retira dans la gaîne qui l'enveloppe ; dans la journée même, il se fit dans cette gaîne une hémorrhagie avec épanchement sanguin le long de la cuisse et dans les principales divisions de la jambe. Cet épanchement fut considérable, mais l'hémorrhagie s'arrêta. Cet épanchement fut en partie résorbé et en partie éliminé par la suppuration phlegmoneuse à la jambe ; à part cet incident, les choses se passèrent heureusement et la guérison s'opéra.

« Madame X... marcha d'abord avec une béquille ; mais après quelques mois, elle put marcher sans appui, aller beaucoup dans le monde et au bal, où elle dansa les danses à la mode à cette époque. Elle a été radicalement guérie, c'est-à-dire que jamais, pendant près de vingt ans que je l'ai observée, aucune espèce de récidive ne s'est manifestée, et elle a pu vaquer à tous les exercices. Elle était veuve à l'époque de l'opération ; elle s'est remariée depuis et a succombé, il y a cinq ans environ, à une hémorrhagie cérébrale foudroyante.

« La cuisse avait conservé son volume ; les muscles de la jambe se sont singulièrement émaciés ; cette atrophie a surtout été sensible pendant les premières années ; le pied, dans le principe surtout, était resté un peu pendant.

« Le premier hiver, madame X... s'est fait des eschares par brûlure aux orteils en se chauffant sans avoir conscience de la chaleur ; soit par habitude, soit par précaution, cet accident ne s'est plus présenté dans la suite. Les muscles de la jambe et même ceux du pied ont ultérieurement repris un peu d'accroissement, sans jamais atteindre le volume ni l'énergie de ceux du côté opposé.

« Vous me demandez si les douleurs ont cessé ; je pense que vous faites allusion à des résections de nerfs faites pour des douleurs névralgiques incoercibles ; ce n'était pas le cas ici ; il s'agissait d'enlever une tumeur organique dont l'ablation a fait cesser l'action sur les parties inférieures du nerf. J'ai vu, dans le courant de l'année dernière, la résection du même nerf sciatique faite beaucoup plus bas pour des douleurs atroces que rien n'avait pu modifier. Cette résection n'a été suivie, au moins pendant les premiers mois, d'aucune espèce de soulagement contre le phénomène de la douleur ; le pied avait pris la même attitude que chez madame X... Je n'ai plus eu de nouvelles de cette malade. »

§ 2. Interprétation par la théorie des suppléances.

Des deux premiers faits du paragraphe précédent, l'un (Obs. XLVI) sert surtout à démontrer l'existence et les caractères des suppléances motrices et sensitives après la section d'un nerf important, le grand sciatique ; le second (Obs. XLVII) témoigne principalement en faveur de la sensibilité suppléée.

I. Motilité suppléée après la section du nerf sciatique.

Tous les muscles de la jambe et du pied sont paralysés par la section du nerf sciatique au tiers inférieur de la cuisse (Obs. XLVI).

Malgré cette paralysie absolue et démontrée, toute motilité n'a pas disparu dans la partie inférieure du membre et l'acte de la déambulation peut encore s'accomplir.

Voici comment s'opèrent ces actes moteurs sur le sujet de l'observation XLVI.

Les extenseurs et les fléchisseurs du tibia sur le fémur, insérés si favorablement sur le premier os pour le mouvoir avec puissance, sont intacts ; ils projettent facilement le tibia et par conséquent la jambe en avant et en arrière ; la jambe peut encore être portée en dedans et en dehors par l'intervention des adducteurs ou des abducteurs de la cuisse. A son extrémité, le tibia porte le pied, cette masse inerte, lourde comme du plomb, selon l'expression du malade, et qui ballote à l'extrémité du membre. Si le tibia est projeté en avant avec vivacité, le pied, suivant cette impulsion, tourne machinalement autour de l'axe fictif transversal de l'articulation tibio-tarsienne et s'agite en passant alternativement de l'extension à al flexion. Dans les pro-

jections en dehors ou en dedans, il oscille de l'adduction à l'abduction et réciproquement.

Quand, la jambe en direction verticale, le pied touche le sol par sa plante, plusieurs mouvements peuvent s'accomplir dans ce dernier : le renversement sur son bord externe, sur son bord interne, la flexion, l'extension.

Pour exécuter le renversement du pied en dehors, le malade produit un léger abaissement de tout le membre, à l'aide du bassin, ou simplement un peu d'abaissement du tibia par un redressement plus complet de cet os sur le fémur à l'aide du triceps crural. En s'abaissant, le tibia refoule le pied sur le sol ; si les abducteurs de la cuisse interviennent, à ce moment, par un léger effort destiné à porter le membre en dehors, le pied tourne suivant son axe antéro-postérieur ; son bord interne se relève ; son bord externe s'abaisse et foule le sol. La pression faite par le tibia peut rendre ce mouvement très-prononcé.

Par un mécanisme semblable, aidé, non plus des abducteurs, mais des adducteurs de la cuisse, le pied peut tourner sur son bord interne et ne toucher le sol que par ce point.

Le passage répété et rapide de l'un à l'autre de ces mouvements pourrait en imposer à un observateur inattentif. A cette vue, il ne croirait pas volontiers à la paralysie totale des muscles abducteurs et adducteurs du pied, et il pourrait ne pas s'apercevoir de la suppléance remplie, en cette circonstance, par les muscles de la cuisse.

Pour produire l'extension du pied reposant à plat sur le sol, le malade est obligé d'incliner la partie supérieure du tibia en arrière en pressant fortement, par cet os, sur le pied ; il incline en avant le tibia qui presse toujours sur le pied, pour avoir la flexion du pied sur la jambe.

On voit facilement que ces deux mouvements ne sont

nullement le produit d'une contraction du pied; l'observateur ici ne saurait se méprendre.

Les mouvements compliqués nécessaires pour accomplir la marche sont exécutés d'une manière assez parfaite par le blessé.

Pour faire le premier pas, il élève légèrement le membre inférieur droit qui abandonne le sol, fléchit un peu son genou, puis, par une contraction rapide des fléchisseurs de la cuisse d'abord, du triceps crural ensuite, il lance en avant la jambe et le pied; ceux-ci s'abaissent ensuite; le pied rencontre le sol par la partie antérieure de la plante et immédiatement après, par le talon.

A ce moment le poids du corps est projeté, par l'impulsion du membre sain, en avant et du côté du membre paralysé qui doit supporter ce fardeau tout entier pendant que le pied gauche se détachera du sol et se portera à son tour en avant.

Pour jouer son rôle de support, le membre paralysé se raidit, mais dans sa partie supérieure seulement; car le pied ne saurait être maintenu à l'état de fixité, aucun muscle n'agissant sur lui.

Ce manque de fixité du pied réclame l'attention soutenue du malade : il faut que le centre de gravité du corps passe exactement par le centre même du pied; s'il s'écartait en dehors ou en dedans, il tordrait le pied dans l'un ou l'autre sens. Moine obvie à ces inconvénients en donnant à l'impulsion produite par le membre sain une sage modération, en la réprimant, si elle est exagérée, à l'aide des muscles de la cuisse, et en veillant à ce que son pied ne porte que sur une surface unie.

Avec ces précautions, le poids du corps lancé en avant passe sur le membre malade qui le supporte sans difficulté et qui, à son tour, va lui imprimer une impulsion nouvelle.

Le membre sain, en effet, un instant détaché du sol, a oscillé en avant ; puis, s'abaissant légèrement, il a touché le sol par la plante du pied : il va recevoir le poids du corps transmis par le membre malade.

Celui-ci, pour imprimer l'impulsion nécessaire à ce fardeau, refoule le sol avec vivacité, non point à l'aide du pied (il est inerte), mais en fléchissant légèrement la cuisse sur la jambe, pour la redresser ensuite brusquement.

L'impulsion se produit donc du côté de la partie supérieure du membre, et par conséquent, sur le poids qu'elle supporte. Ce poids est rejeté en avant, un peu en haut et sur le membre sain. C'est par un mécanisme absolument pareil que l'amputé, muni d'une jambe artificielle, imprime, au centre de gravité du corps, une impulsion qui le rejette sur le membre sain.

Délivré de son pesant fardeau, le membre paralysé peut de nouveau quitter le sol, osciller en avant et commencer le second pas.

Lorsque le malade marche ainsi, avec précaution, sur un sol uni, il ne fait point de faux pas et boite très-peu. Il peut marcher plus d'une heure sans fatigue. S'il prolonge sa promenade, des douleurs s'éveillent vers la cheville et la face interne de la jambe. S'il continue encore à marcher, malgré cet avertissement, la cicatrice de la cuisse devient le point de départ de douleurs sourdes qui s'ajoutent aux précédentes, et qui deviennent bientôt intolérables. Le malade est alors contraint de s'arrêter.

Ces mêmes douleurs se produisent spontanément à l'occasion d'un changement atmosphérique.

La station sur un seul pied n'est possible que du côté sain ; sur son pied paralysé et mobile, le malade ne peut conserver l'équilibre.

La jambe et le pied paralysés ont perdu beaucoup de

leur volume. Leur comparaison avec le membre sain le met en évidence.

On n'y observe pas de déformations dues à des saillies ou des dépressions partielles de muscles, comme dans le cas de division de branches nerveuses qui ne se rendent qu'à une partie limitée du segment d'un membre. L'atrophie musculaire est ici générale, uniforme et laisse au membre sa forme normale. Le mollet, cependant, est plus complétement effacé que le reste.

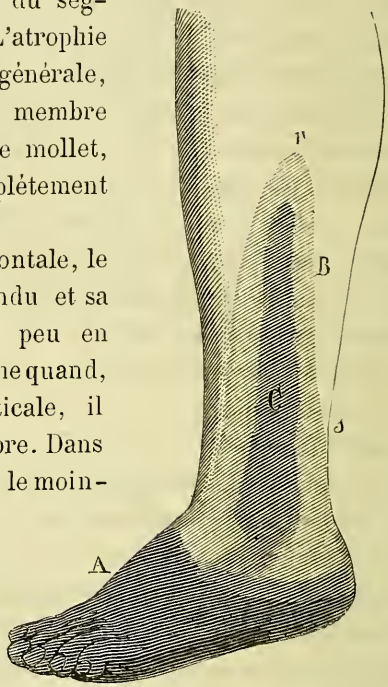

Fig. 7. — Plaque anesthésiée après la section du grand nerf sciatique.

Dans la station horizontale, le pied est légèrement étendu et sa pointe est tournée un peu en dedans. Il en est de même quand, dans la station verticale, il pend au bout du membre. Dans cette dernière position, le moindre choc suffit à le faire balloter.

Pour empêcher le renversement du pied en dehors, quand le malade marche sur un sol inégal, je lui ai fait faire une bottine orthopédique, très-renforcée sur les côtés, qui emboite exactement le pied, et qui rend impossible ses mouvements de latéralité tout en permettant ceux de flexion et d'extension. Muni de cet appareil, le malade a moins à s'observer pendant la marche; il se balance sur l'un et sur l'autre membre, sans claudication vraiment marquée.

II. Sensibilité suppléée après la section du nerf sciatique.

L'exploration de la sensibilité fait découvrir, sur le sujet de l'observation XLVI, une plaque anesthésiée considérable comme étendue : elle comprend toute la portion de

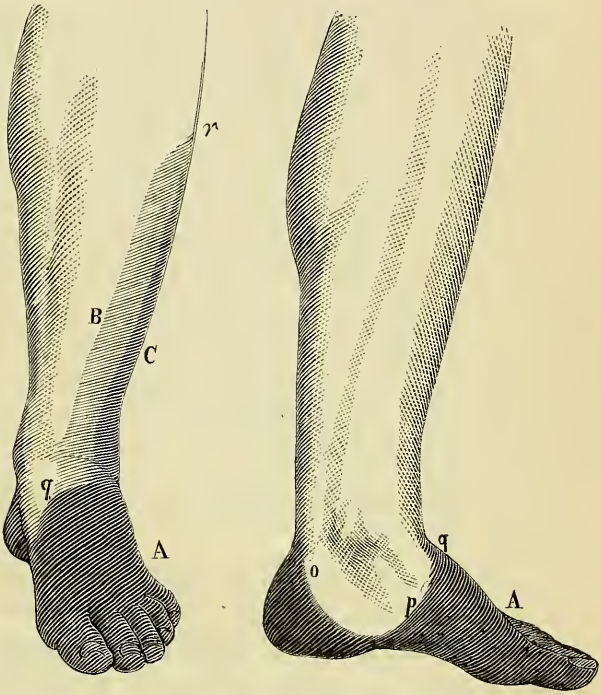

Fig. 7. — Plaque anesthésiée après la section du grand nerf sciatique.

peau correspondant à la plante du pied, à son dos presque entier, et elle se prolonge, sous forme d'une large bande, jusqu'à la moitié de la hauteur de la face externe de la jambe.

Je donne, en dessin, la configuration de cette plaque (ABC) dont les limites sont circonscrites de la manière suivante

Une ligne, partant du bord interne du tendon d'Achille (*o*), à deux centimètres au-dessus de l'insertion de ce tendon,

descend sur la région interne du talon à distance presque égale de l'extrémité postérieure de cette saillie et de la malléole interne ; elle décrit, sur la région interne du pied, une courbe en arc de cercle qui affleure la limite de la région plantaire et vient s'arrêter au niveau de la face interne du premier cunéiforme, près de l'articulation scaphoïdo-cunéenne (*p*). De ce point, la ligne remonte obliquement en arrière sur le dos du pied, jusqu'au niveau de la partie moyenne de l'articulation tibio-tarsienne, où elle occupe, à peu près, le milieu de l'espace inter-malléolaire (*q*). Moins oblique alors, mais ascendante sur la jambe, elle contourne la malléole externe, limitant un assez large espace devant cette saillie, puis monte presque verticalement jusqu'au milieu de la hauteur de la face externe de la jambe (*r*). Là, elle se recourbe, gagne le bord postérieur de cette face et descend, suivant ce bord, jusqu'au niveau du tendon d'Achille qu'elle côtoie un instant en dehors (*s*), pour gagner enfin le point de départ que j'ai indiqué sur le bord interne de ce tendon.

Toutes les parties de cette plaque ne sont pas également insensibles :

Le maximum d'anesthésie (A) correspond à toute la plante et à presque tout le dos du pied ; le minimum, surtout au pourtour de la portion jambière de la plaque (B) ; sur cette dernière, la portion (C) tient le milieu pour la sensibilité, entre les points maximum et minimum.

La sensibilité à la *douleur* n'existe ni à la région plantaire, ni au dos de l'avant-pied.

L'épingle est enfoncée jusqu'aux os sans y faire naître une sensation pénible.

La piqûre d'épingle est légèrement sentie sur la portion jambière de la plaque, moins en arrière, plus en avant.

La sensibilité à la *température* offre les mêmes nuances que la précédente,

Les sensations *tactiles* sont perçues, sur toute la surface jambière et sur la bordure pédieuse de la plaque anesthésiée ; un peu sur le dos du pied ; très-mal ou pas du tout à l'extrémité des orteils et à la plante du pied.

Cette dernière ne sent ni les inégalités du terrain, ni la rencontre du sol ; elle est, pour le malade, comme la surface inférieure d'un bloc de bois sur lequel il marcherait. Il est vrai que si la plante du pied ne sait pas apprécier le terrain qu'elle foule, le malade a néanmoins conscience que ce pied touche le sol quand il marche ; c'est une impression transmise aux parties de la jambe qui conservent encore la sensibilité normale. Je dois ajouter que le malade accuse la sensation de résistance du sol quand il le foule avec le talon. Il peut obtenir une sensation pareille, avec la surface plantaire de l'avant-pied, en rejetant fortement sa jambe en arrière et en pressant alors sur le sol par le pied disposé en flexion forcée sur la jambe.

J'attribue cette sensation au frottement que subit, dans ce mouvement, la peau du coup de pied qui se plisse en travers. Le malade finit par s'apercevoir que, chaque fois qu'il éprouve la sensation éveillée par ce plissement de la peau du coup de pied, il a le pied en flexion sur la jambe et appuyé sur le sol.

La sensibilité conservée dans une si grande partie du membre, après la section du sciatique au milieu de la cuisse, s'explique naturellement par la théorie des suppléances, et quelques souvenirs anatomiques en font comprendre le mécanisme.

La face interne de la jambe et d'une portion du pied ne peut pas être privée de sensibilité ; elle est innervée par le nerf saphène interne né du crural, et qui recouvre de ses

ramifications divergentes, non-seulement la face interne, mais encore les surfaces antérieure et postérieure de cette partie du membre ; ses rameaux les plus inférieurs atteignent jusqu'aux limites de la plante du pied ; quelquefois on les aurait suivis jusqu'au gros orteil.

La surface externe de la jambe, dans sa moitié supérieure, reçoit les ramifications cutanées d'un gros nerf, le petit sciatique. Celui-ci, après avoir innervé cette région, n'est pas épuisé ; il s'anastomose encore par un filet assez gros avec le saphène externe dont il constitue une des racines importantes.

Le saphène externe, son accessoire et la branche cutanée péronière sont destinés à la peau de la moitié inférieure de la face externe de la jambe et à celle du dos du pied. La section du grand sciatique entraîne la paralysie de ces nerfs ou mieux celle de la portion de peau qu'ils animent.

Mais l'anastomose du petit sciatique est pour eux une source nerveuse qui persiste. Cette anastomose explique sans doute pourquoi la portion jambière de la plaque anesthésiée, observée sur le blessé de Nuits, conserve encore une certaine sensibilité à la douleur et à la température : les tubes anastomotiques du petit sciatique s'y sont répandus.

Il est probable aussi que les tubes anastomotiques s'épuisent dans cette portion de la plaque, car, dans le reste du pied, au dos comme à la plante, il n'y a plus aucune sensibilité à la douleur, ni à la température ; il ne s'y perçoit plus que quelques vagues sensations de contact ou de frottement d'autant moins accusées qu'on s'éloigne davantage des limites des parties vraiment sensibles.

On remarquera que les régions sur lesquelles les sensations de contact ou de frottement sont seules perçues, sont

surtout voisines des parties saines (bordure de la plaque); ce qui rend très-rationnelle leur interprétation par le second mode de sensibilité suppléée : l'ébranlement des papilles les plus rapprochées et qui dépendent des nerfs sains du membre. Ces papilles recueillent les impressions qui se produisent sur les bords de la plaque anesthésiée et les transmettent au *sensorium commune* qui les apprécie.

Les recherches faites sur le sujet de l'observation XLVII sont très-incomplètes ; il ne pouvait en être autrement, l'état grave de tétanos dans lequel se trouvait le malade rendant l'investigateur très-sobre d'expérimentation. Bien que très-insuffisantes, elles sont d'une grande importance. Faites dans le but de contrôler, à propos de la section du sciatique externe, la vérité de la théorie des suppléances sensitives, elles lui donnent un appui considérable. En effet, elles montrent que, malgré la section de ce nerf, toute la sensibilité n'est pas éteinte dans les régions où il va se distribuer. La face externe de la jambe, innervée par le cutané péronier et l'accessoire du saphène externe, le dos du pied qui reçoit ses filets nerveux en grande partie du musculo-cutané, sentent le contact en des points où la sensibilité à la douleur n'existe pas. Sur le dos des orteils, la sensibilité à la douleur existe, ce qui est en rapport avec ce qui se passe aux doigts de la main, où la sensibilité dorsale des deux dernières phalanges, quelquefois même de la moitié de la première, est généralement sous la dépendance des nerfs collatéraux palmaires.

La similitude des phénomènes sensitifs observés ici avec ceux que j'ai signalés au membre supérieur, est donc parfaite, et l'observation précédente, en harmonie complète avec la théorie de la sensibilité suppléée. Ce fait atteste donc l'existence et même quelques caractères de la sensibilité suppléée.

§ 3. Appréciation des observations de section des nerfs du membre inférieur consignées dans les auteurs.

On note un retour inespéré des fonctions du membre dans la plupart des derniers faits relatés au premier paragraphe de ce chapitre. Ce retour de la motilité et de la sensibilité a pu faire croire à une régénération nerveuse ; mais, c'est là une opinion discutable.

1° L'observation de Liston (Obs. XLVIII) est trop incomplète pour être convenablement appréciée.

A quelle hauteur a eu lieu la résection nerveuse du tibial postérieur ? Dans sa moitié inférieure, sans doute ; plus haut peut-être, bien qu'il soit très-difficile de l'atteindre. Or, à la partie inférieure, les muscles postérieurs de la jambe ont tous reçu leurs branches nerveuses : le triceps sural du nerf poplité interne ; les fléchisseurs commun et propre, le jambier postérieur du nerf tibial postérieur. Il ne peut y avoir de paralysés que les muscles de la plante du pied. Cette paralysie n'entraîne nullement la perte de la fonction du membre. Le pied, paralysé de tous ses muscles plantaires, continue à s'étendre, à se fléchir, à se porter en dedans ou en dehors, à supporter le poids du corps dans la marche, etc.

Il n'y a de compromis qu'une partie de la force, de l'élasticité, de la souplesse du pied et l'équilibration du corps dans la station sur un seul pied.

En supposant même la section faite à la partie la plus élevée du nerf tibial postérieur, la fonction motrice du pied ne saurait être supprimée.

Dans ce cas, à la paralysie des muscles plantaires se

joindrait celle du jambier postérieur et des fléchisseurs commun et propre.

Or, même avec ces trois muscles paralysés, le pied conserve les mouvements d'extension sur la jambe. Ces muscles sont alors suppléés par le triceps sural surtout, et les péroniers latéraux.

Les orteils seuls sont privés de leur mouvement de flexion sur le pied, mais ces doigts jouent un rôle très-peu considérable dans l'acte de la déambulation ; ils ne servent point à la sustentation, mais seulement à donner de la force à l'impulsion du pied quand il quitte le sol pour faire le pas, et à maintenir l'équilibration du corps dans la station sur un pied.

Quelle que soit donc la hauteur où l'on suppose le lieu de la résection nerveuse pratiquée par Liston, on explique très-naturellement le retour des fonctions motrices qui a suivi l'opération. Il n'est pas nécessaire, pour cette interprétation, de faire appel à la doctrine de la régénération nerveuse. Celle-ci ne saurait être acceptée dans ce fait ; car il s'agit d'une résection de trois pouces (9 centimètres) du nerf tibial, et on n'a jamais vu la régénération d'une pareille longueur de nerf dans les expériences sur les animaux, même les plus jeunes.

Quant à la *sensibilité*, elle ne pouvait pas être considérablement compromise dans le fait de Liston. Celle de la jambe restait intacte : les saphènes, la cutanée péronière, la conservaient normale.

La plante du pied ne pouvait perdre toute sa sensibilité ; le saphène interne arrive jusqu'au bord interne de cette plante ; le saphène externe venu du poplité externe déborde en dehors la face dorsale externe du pied et se répand, à ce niveau, à la région plantaire externe ; les branches péronières couvrent de rameaux le talon et la région plan-

taire interne poussant leurs ramuscules jusque sous le talon. Par tout son pourtour, la région plantaire reste donc encore sensible.

La surface plantaire des orteils doit être privée de la sensibilité fournie par les collatéraux plantaires ; mais les orteils doivent sentir encore par leurs collatéraux dorsaux superficiels et profonds. On sait le rôle que joue la sensibilité suppléée dans les cas analogues (Obs. I).

Le fait de Liston était donc probablement un exemple de suppléance sensitivo-motrice après la section du nerf tibial postérieur.

2° Il est regrettable que l'observation XLIX ne soit pas donnée avec plus de détails. Quelques erreurs qu'elle renferme auraient sans doute été évitées.

Ainsi, il n'est pas admissible qu'il soit survenu, par le fait seul de la section nerveuse, une paralysie complète de la partie inférieure de la jambe, du bord externe du pied et des deux derniers orteils.

La jambe, dans cette région, est innervée en dedans par le rameau sus-malléolaire du tibial postérieur, c'est vrai ; mais aussi, par le saphène interne, branche du crural, en dehors, par le saphène externe, branche du sciatique poplité externe, l'accessoire du saphène externe et la branche cutanée péronière du sciatique poplité externe.

Le bord externe du pied reçoit, à sa face dorsale et un peu à sa face plantaire, de nombreux rameaux terminaux du saphène externe.

Les deux derniers orteils reçoivent leurs collatéraux du saphène externe.

Ces différents nerfs n'étaient pas lésés par l'opération de résection du tibial postérieur ; donc, les régions qu'ils innervaient ne pouvaient pas être complétement paralysées.

« L'atrophie de ces parties survint et dura dix-huit mois. »

L'atrophie ne dut pas porter sur ces régions, mais sur les muscles de la plante du pied et sur les interosseux innervés par le tibial postérieur.

Je ne sais si la jambe devait avoir, par le fait de la section nerveuse, des parties atrophiées, car il n'est point dit à quelle hauteur fut pratiquée l'opération.

Il y a lieu de penser, cependant, qu'elle a dû être faite en bas, seul endroit où le nerf est facilement accessible. Dans ce cas, il ne pouvait y avoir atrophie d'aucun des muscles postérieurs de la jambe, ceux-ci recevant leur innervation de rameaux échappés du nerf tibial à sa partie la plus élevée.

« Peu à peu la sensibilité revint, gagna de proche en proche. »

Il est probable que peu à peu la sensibilité, vraie ou suppléée, qui restait au malade, se perfectionna et permit de percevoir de mieux en mieux les impressions produites sur la plante du pied.

« Deux ans après, le membre avait repris sa force et jouissait de toute sa sensibilité. »

Si la résection du nerf avait été faite au-dessous des branches qu'il fournit aux muscles de la jambe, celle-ci dut reprendre toute sa force ; davantage même, puisque ces muscles avaient à suppléer ceux de la plante du pied, ce qui devait les exercer beaucoup plus.

Il est bien probable aussi que l'observation n'a pas été plus minutieuse pour les conséquences éloignées qu'elle ne l'avait été pour les conséquences immédiates.

Les affirmations qui y sont contenues ne doivent donc pas être prises à la lettre.

3° L'observation d'Hill (Obs. L), si peu détaillée, n'a

qu'une médiocre valeur. Comment a-t-on exploré la sensibilité? Comment la motilité? Sont-ce les muscles ou les mouvements qui ont été interrogés?

Après la section du sciatique poplité interne, le sciatique poplité externe restant sain, plusieurs muscles de la jambe conservent encore leur contractilité : le jambier antérieur, l'extenseur commun des orteils, l'extenseur propre du gros orteil, les deux péroniers latéraux. A leur aide, le pied peut encore accomplir la plupart de ses mouvements. Il peut s'étendre par ses extenseurs, et notamment par le jambier antérieur. Il peut se fléchir à l'aide des deux péroniers latéraux qui ne sont pas seulement abducteurs du pied, mais qui ont une action facile à démontrer, produisant la flexion du pied sur la jambe.

Le pied peut être maintenu dans ses mouvements de latéralité par les muscles précédents. Il possède donc toutes les conditions nécessaires pour que la marche soit possible et même régulière avec l'habitude. Elle est bien régulière sur le blessé de Nuits (Obs. XLVI), chez lequel la section nerveuse a porté sur le grand sciatique; comment ne le serait-elle pas davantage sur l'opéré de Hill?

Il manque au pied de cet opéré, la flexion des orteils sur le pied, les différents mouvements d'adduction ou d'abduction de ces doigts, et ces mouvements obscurs accomplis sur le squelette de la plante du pied par les muscles plantaires. Tous ces mouvements sont utiles, sans doute, pour l'équilibration, la course facile, le saut, etc., mais la sustentation et la déambulation peuvent s'accomplir sans eux.

La *sensibilité* devait être altérée, sur l'opéré de Hill, dans la région plantaire seulement.

Les faces interne et externe de la jambe conservaient l'innervation du saphène interne, du saphène externe, des branches cutanées péronières. Tout le dos du pied gar-

dait sa sensibilité due aux ramifications du saphène externe et du tibial antérieur. Les orteils conservaient leurs collatéraux dorsaux superficiels et profonds.

La plante du pied recevait les ramuscules terminaux : en dehors, du saphène externe; en arrière, des rameaux péroniers ; en dedans, le saphène venait jusqu'à la limite de cette région plantaire. Nombreuses étaient encore les sources d'innervation dans tout le pied. Dans les orteils, la peau de la face plantaire devait être anesthésiée, puisque ses collatéraux plantaires étaient paralysés ; mais le contact, la pression sur cette face plantaire devaient être perçus facilement par les collatéraux dorsaux intacts.

Les notions précédentes imposent la réserve quand il s'agit de déterminer si l'opéré de Hill a eu une guérison parfaite avec retour des fonctions, ou seulement, une guérison avec retour des fonctions par suppléance.

Je conviens, cependant, que le malade, dans ce cas, n'était pas dans des conditions très-défavorables à la régénération nerveuse : il avait huit ans et n'avait perdu que deux centimètres environ de son nerf. Je ne dis pas que cette régénération n'ait pas eu lieu, mais n'en ayant point de preuves dans l'observation, j'explique la possibilité de la guérison sans régénération du nerf : ce qui m'a conduit à exposer le mécanisme des suppléances après la section du nerf sciatique poplité interne.

4° Remarquons combien le fait de M. Roux (Obs. LI) était propice pour la régénération du tronc nerveux : on n'a enlevé que sept à huit millimètres du nerf : le sujet était jeune encore (26 ans). Et cependant la régénération ne s'est pas faite. Plusieurs années après, les fonctions ne sont pas revenues.

Cette terminaison doit être assez commune ; pour la reconnaître, on devra analyser avec soin les mouvements

qu'accomplit encore le membre et interroger les muscles qui les produisent.

La section du sciatique poplité externe paralyse : le jambier antérieur, l'extenseur commun des orteils, l'extenseur propre du gros orteil, les péroniers, le pédieux. Il ne reste, au membre, aucun muscle capable de relever la pointe du pied ; aussi reste-t-elle constamment abaissée sous l'action tonique des muscles postérieurs de la jambe.

L'action des extenseurs est ici entièrement supprimée ; rien pour la suppléer. La paralysie est donc forcément démontrée : « Impossibilité de relever la pointe du pied. » En présence de ce symptôme capital, l'observateur attentif ne peut être induit en erreur et parler de régénération. Cela est bien différent de ce qui arrive dans les sections du poplité interne par exemple, après lesquelles la possibilité du mouvement d'abaissement du pied peut faire naître l'idée d'une régénération, si l'on n'a pas présent à l'esprit la suppléance remplie par les deux péroniers latéraux qui sont eux-mêmes abaisseurs de la pointe du pied.

Cependant dans quelques cas de section du sciatique poplité externe, l'erreur signalée pour le poplité interne peut se produire. On doutera quelquefois de la section du sciatique poplité externe, en voyant le malade marcher d'une manière presque normale. Cette conservation de la fonction du pied, dans l'acte de la déambulation peut tenir à deux causes : ou bien à la conservation d'une certaine contractilité du jambier antérieur, qui, recevant par exception un rameau du sciatique poplité interne [1], continue à relever le dos du pied et sa pointe ; ou bien à une chaussure orthopédique bien faite, laquelle, relevant la

[1] Ce rameau, venu du poplité interne à travers la partie supérieure du ligament interosseux, n'est pas très-rare : il est signalé dans l'*Anatomie* de M. Sappey.

pointe du pied, sans s'opposer à son abaissement par les muscles postérieurs de la jambe, rend au pied une grande partie de son jeu dans l'acte de la déambulation. Sur un blessé qui avait eu le nerf sciatique poplité externe complétement détruit dans sa portion jambière, par une roue de vagon, la marche s'accomplissait sans claudication notable à l'aide de la chaussure orthopédique dont je lui prescrivis l'usage ; la station en équilibre sur un seul pied, n'était toutefois pas possible.

L'anesthésie, après la section du poplité externe, comprend la moitié inférieure de la face externe de la jambe, les trois quarts internes du dos du pied et des orteils, régions innervées par les branches cutanée péronière et musculo-cutanées. Cette anesthésie y est incomplète (voyez Obs. XLVII). Une partie de la sensibilité y est entretenue soit par les appareils papillaires nerveux voisins, soit par les filets anastomotiques provenant du saphène externe, branche du poplité interne.

5° En admettant que la résection nerveuse ait porté sur le sciatique lui-même (Obs. LII), il n'est pas étonnant de voir l'opéré de Malagodi marcher le cinquantième jour, et sans soulier.

Le blessé dont j'ai donné l'observation (Obs. XLVI) marchait très-bien à cette date. Il marchait mieux encore au cinquième mois « presque sans boiter, » et, si je n'avais égard qu'à l'acte de déambulation, je pourrais dire, comme Malagodi, que ce blessé a guéri avec retour des fonctions du membre.

Le récit de Malagodi est donc insuffisant. Ce n'est point l'observation vague des fonctions, mais l'investigation minutieuse des organes qu'il aurait dû exposer.

L'idée de la régénération nerveuse au bout de cinq mois ne saurait naître dans l'esprit, à propos de ce fait. La

résection a porté sur une longueur correspondant à quatre travers de doigt, ce qui veut dire sept à huit centimètres. Pareille longueur ne se régénère pas ; je l'ai déjà répété.

6° Six ou sept centimètres du sciatique ont été réséqués sur la malade de Michon (Obs. LIV). L'extrémité supérieure du névrôme était voisine de l'échancrure sciatique. Michon met à nu cette extrémité supérieure, découvre le nerf qui s'y attache, le lie et le sectionne ; il fait ensuite la section du bout inférieur du nerf.

Remarquons que l'opérateur n'a mis à nu que le nerf sans intéresser rien de ce qui l'entoure : la gaîne qui l'enveloppe même est respectée et le bout inférieur peut s'y enfoncer.

Cette habile pratique a eu pour résultat probable de laisser, en dehors de la section du bout supérieur, le tronc commun des nerfs destinés aux muscles postérieurs de la cuisse. Second résultat heureux, le petit sciatique émergeant lui-même de l'échancrure de ce nom a été épargné.

La conservation du premier nerf a assuré à la cuisse « son volume naturel, » avec l'intégrité des muscles qui s'y trouvent.

Celle du petit sciatique a conservé la sensibilité de la région externe de la jambe.

La malade de Michon se trouvait ainsi dans des conditions identiques à celles du sujet de mon observation XLVI. Or, ce dernier « marche sans appui : » au lieu d'être manœuvre, s'il était « femme du monde, » doué de la souplesse dans le jeu des membres et de la finesse de sensibilité (même suppléée) à laquelle l'homme ne saurait atteindre, aidé de bottines orthopédiques bien faites, il pourrait, lui aussi, « aller dans le monde, au bal, et danser les danses à la mode. » Il est veuf aussi, et comme elle, « pourrait se remarier. »

Comme elle, mon malade avait les muscles de la jambe singulièrement émaciés et le pied un peu pendant. Comme

elle, il pourrait se faire des escharres, par brûlure, aux orteils, en se chauffant. L'ulcération qu'il portait sur le dos du gros orteil indiquait, par son mode de production, combien il sentait peu dans cette région.

« Les muscles de la jambe et même ceux du pied ont ultérieurement repris un peu d'accroissement, sans jamais atteindre le volume ni l'énergie de ceux du côté opposé.»

L'augmentation du volume de la jambe et du pied se comprend encore. La forme même des membres se modifie un peu dans ce sens à mesure que la femme passe de la jeunesse à un âge plus avancé. Mais le mot « énergie » des muscles surprend. Y a-t-il eut vraiment exploration attentive de chacun des muscles? On n'en avait rien dit jusque-là. Ou bien Michon, rédigeant son observation de souvenir, a-t-il voulu exprimer par ce mot « énergie » la faculté plus grande que sa malade avait acquise par un long exercice dans les mouvements du membre inférieur.

L'une des suppositions précédentes nous oblige à chercher une autre explication du fait de Michon.

Admettons son observation comme littéralement exacte. Sommes-nous, pour cela, contraints d'invoquer l'hypothèse de la régénération nerveuse? — Non. Sept ou huit centimètres de nerf sciatique régénéré, sur un adulte, cela n'est pas acceptable. Il y a plutôt lieu de soupçonner quelque anomalie du nerf sciatique pour expliquer le trouble si peu prononcé des fonctions sur la malade de Michon.

Les anomalies d'origine du nerf sciatique sont fréquentes. Sur seize sujets, et par conséquent sur trente-deux nerfs sciatiques, M. Pouey a vu quatorze fois (presque dans la moitié des cas) la bifurcation du nerf dans sa partie la plus élevée. Dix fois c'était tout à fait dans le bassin que le nerf était divisé en deux branches : l'une antérieure, plus volumineuse, le poplité interne; l'autre postérieure,

accollée à la précédente, le poplité externe. Quatre fois sur ces dix cas la branche qui représentait le poplité externe perforait le muscle pyramidal pour sortir du bassin [1].

En supposant à la malade de Michon une de ces anomalies, son observation devient très-compréhensible.

Le chirurgien a opéré un névrôme développé sur la branche postérieure (poplité externe), au sortir du bassin : il a pu extirper, dans la région fessière, sept ou huit centimètres de ce nerf sans toucher au poplité interne placé au devant ; il a, par cette opération, produit une paralysie du poplité externe, analogue à celle du jeune homme observé par Roux (Obs. LI).

On trouve une preuve de la valeur de cette interprétation dans la constatation de quelques-uns des phénomènes observés après l'opération : l'*abaissement de la pointe du pied*, l'*insensibilité du dos des orteils* sur lesquels la malade s'est brûlée en se chauffant. Ces deux caractères sont symptomatiques de la paralysie du nerf sciatique poplité externe.

La malade a donc subi très-probablement la résection de ce nerf seulement. Elle a pu conserver intacts le plus grand nombre des muscles de la jambe et du pied : tous les postérieurs de la jambe et tous les plantaires ; peut-être une partie du jambier antérieur qui reçoit souvent un rameau du nerf poplité interne.

Ainsi serait expliquée la signification du mot dont s'est servi Michon : retour de « l'énergie des muscles. »

On ne saurait croire, d'ailleurs, combien sont multi-

[1] La Société des Conférences anatomiques de Lyon a, depuis plusieurs années, rapporté un certain nombre de ces anomalies (Pouey, Trabut). Des cas analogues sont signalés dans le *Traité de Névrologie* de Valentin, traduit par Jourdan, Paris, 1843 ; dans le *Mémoire sur les anomalies dans le parcours des nerfs*, de Krause et Telgmann, traduit par S. H. de la Harpe; Paris, 1869. In-8°.

pliées les ressources à l'aide desquelles peuvent être réparés, jusqu'à un certain point, les désordres fonctionnels produits par une section nerveuse dans le membre inférieur.

Même en supposant le sciatique coupé entièrement à son lieu d'émergence du plexus qui lui donne naissance à l'état normal, tout mouvement ne serait pas supprimé dans le membre, et la marche pourrait encore s'accomplir.

Que faut-il en effet pour que cette dernière soit possible? Que la jambe puisse s'étendre et se fléchir. J'ai indiqué le mécanisme de la marche, dans ces conditions (Obs. XLVI).

Dans l'hypothèse citée plus haut, l'extension de la jambe conserve toute son intégrité; le triceps crural animé par le nerf crural étant lui-même complètement intact. La flexion de la jambe sur la cuisse doit perdre beaucoup de sa puissance en raison de la paralysie des demi-tendineux. demi-membraneux, biceps fémoral. Mais elle n'est pas rendue impossible. Le droit interne animé par le nerf obturateur, le couturier innervé par le crural, le tenseur du facia-lata ont encore la faculté de l'accomplir. Il n'y a pas jusqu'à la longue portion du triceps fémoral qui ne puisse intervenir dans cette circonstance, puisqu'elle reçoit presque constamment un filet nerveux venu du petit sciatique.

CHAPITRE VI

PHYSIOLOGIE PATHOLOGIQUE APRES LA SECTION DES NERFS DE LA FACE

On observe, après la section des nerfs de la face, des phénomènes analogues à ceux que j'ai décrits à propos des divisions des nerfs des membres.

Dans les deux cas, l'action des suppléances motrices et sensitives se manifeste avec évidence.

Seulement les nerfs n'étant pas mixtes à la face : l'un, le facial étant surtout moteur, l'autre, le trijumeau, étant sensitif exclusivement, les phénomènes dépendant de l'un et de l'autre doivent être étudiés isolément.

Article I. — Motilité suppléée après la section du facial (nerf moteur).

§ 1. Observations.

Observation LV. — *Paralysie du nerf facial* (Letiévant). — Lucien Queluit, coutelier, âgé de vingt-deux ans, né à Laon (Aisne), entre à l'Hôtel-Dieu de Lyon, dans mon service, le 12 novembre 1869, pour une ophtalmie assez intense des deux yeux. L'œil droit était le plus affecté : il supportait difficilement la lumière ; son double réseau vasculaire, sclérotical et conjonctival était fortement injecté ; une tache, blanc grisâtre, occupait l'épaisseur de la cornée transparente. Cette tache correspondait à un point de l'œil qui restait habituellement découvert et était ainsi constamment exposé au contact de l'air.

L'occlusion, habituellement incomplète de cet œil était la conséquence d'une paralysie du nerf facial dont le malade était affecté depuis l'âge de onze ans.

Je ne m'occuperai pas davantage de l'ophthalmie de Queluit. Elle guérit après quelques semaines de traitement. Mais je veux insister sur les caractères de sa paralysie faciale.

Pendant sa seconde enfance (de six à onze ans) Lucien Queluit avait gardé une fistule de la région sterno-mastoïdienne, par laquelle s'étaient échappés nombre de fragments osseux.

La carie du temporal avait guéri, mais en laissant une surdité absolue de l'oreille droite et une paralysie complète du nerf facial du même côté.

L'altération du nerf siége au niveau du rocher, ainsi que l'indique la déviation gauche de la luette, dont le filet moteur naît du facial pendant qu'il traverse l'épaisseur du rocher.

La partie droite du masque facial, largement étalée sur la partie correspondante des os de la face, ne se contracte plus en aucun point : ni sourcilier, ni zygomatique, ni élévateurs,

ni aucun des autres muscles peauciers de la région, n'imprime le moindre sillon, la plus petite ride, sur cette moitié du visage.

La paupière supérieure, seule, s'élève et s'abaisse ; son abaissement va même jusqu'à produire l'occlusion de l'œil. Je ne parle pas du globe oculaire qui a conservé tous ses mouvements, puisque ses nerfs moteurs propres ne sont pas altérés.

Observation LVI. — *Section du nerf facial pour névralgie.* (Gensoul ; communiquée par le docteur D. Mollière).

« Gensoul pratiqua, vers l'année 1839 environ, et sur une dame habitant un village voisin de Lyon, la section du nerf facial, dans l'épaisseur de la parotide.

« La guérison fut immédiate.

« Elle persistait encore plusieurs années après.

« La déformation consécutive à la section n'était pas considérable. »

Observation LVII. — *Résection du nerf cervico-facial* (Laurenzi ; *Il Racogliotore medico*, 1852 ; — *Gaz. méd. de Paris*, 1853, et Faucon, thèse de Strasbourg, 1869).

« Laurenzi réséqua deux lignes de la branche cervico-faciale sur un homme âgé de cinquante ans et qui souffrait depuis deux ans de douleurs suivant le trajet du facial.

« Il y eut soulagement immédiat.

« Au bout de trente jours il n'y avait plus de paralysie des muscles innervés par le facial. »

§ 2. Interprétation par la motilité suppléée.

L'élévation de la paupière supérieure sur le sujet de l'observation LV se comprend : le muscle élévateur est innervé par un rameau venu du nerf moteur oculaire commun. Mais l'abaissement de cette paupière étonne, car il dépend habituellement du muscle orbiculaire palpébral, qui est nécessairement paralysé par la destruction du nerf facial.

Cet abaissement n'est pas une simple chute de la paupière due au relâchement seul du muscle élévateur de cette

paupière ; il paraît se produire plus activement ; c'est après des efforts que le malade parvient à amener sa paupière supérieure au contact du bord de l'inférieure et à produire ainsi l'occlusion complète de l'œil ; ces efforts, il ne peut les soutenir longtemps, l'occlusion ne se maintient pas et l'œil reprend son état habituel.

Pour expliquer l'occlusion momentanément complète de l'œil, malgré la paralysie absolue du nerf facial de ce côté, il fallait nécessairement admettre, disaient quelques observateurs, une légère contraction de l'orbiculaire des paupières. La paralysie du facial droit était trop caractérisée pour qu'on attribuât à l'influence de ce nerf cette légère contraction du muscle ; il était plus rationnel de l'expliquer par quelque filet nerveux venu soit du facial du côté opposé, soit même du nerf moteur oculaire commun : on devait remarquer que la portion palpébrale de l'orbiculaire formait un petit muscle véritablement à part par la pâleur de ses fibres, par leur disposition particulière, surtout vers la partie interne des paupières. Pour un petit muscle aussi singulier, il ne fallait pas considérer comme trop étrange l'existence d'un filet nerveux anastomotique encore inconnu. Cette disposition était peut-être la règle ; car, on croyait se souvenir d'avoir déjà remarqué cet abaissement de la paupière supérieure dans des cas d'hémiplégie faciale.

Cette série de suppositions me parut peu fondée. Je crus plus rationnel d'observer attentivement le phénomène, afin d'en pénétrer le mécanisme.

Je constatai que le malade, pour abaisser complétement sa paupière, tournait fortement sa pupille en haut, sous la paupière elle-même ; en dehors de ce mouvement, l'occlusion restait imparfaite.

Je reproduisis, sur un sujet à l'amphithéâtre, le mouvement que je venais de remarquer sur Lucien Queluit. En

saisissant, à l'aide de pinces, la partie inférieure de la conjonctive oculaire, je relevais la pupille en haut sous la paupière, celle-ci s'abaissa. Quand à l'élévation forcée de la pupille, je joignais une légère pression d'avant en arrière sur le globe oculaire, l'abaissement devenait beaucoup plus prononcé et l'occlusion n'était rendue incomplète que par la présence des mors de ma pince entre les bords libres des paupières.

Il me parut, dès lors, que l'abaissement de la paupière supérieure, sur Lucien Queluit, était le résultat, non de la contraction de l'orbiculaire palpébral, qui d'ailleurs aurait agi aussi sur la paupière inférieure, mais de la pression, par le globe de l'œil, sur les parties molles graisseuses qui remplissent le fond de l'orbite.

Quand les quatre muscles droits de l'œil se contractent à la fois, directement, d'avant en arrière, le globe de l'œil presse, à travers l'aponévrose de Thénon, les graisses qui lui forment un coussinet dans le fond de l'orbite. Ces graisses refoulées, mais retenues en arrière par des plans osseux résistants, bombent tout au pourtour du globe oculaire.

Elles agissent, par ce bourrelet, sur la portion réfléchie de la capsule de Thénon qu'elles refoulent légèrement en avant.

Cette action est bien plus prononcée, à la partie supérieure de l'orbite, si les muscles droits, au lieu de tirer l'œil directement en arrière, le tirent en arrière et en bas : ce qu'ils accomplissent en agissant sur lui pendant que la pupille regarde fortement en haut.

La pression sur les graisses de l'orbite se fait ainsi en arrière et en bas. La masse principale des graisses est refoulée, principalement dans l'espace qui existe entre la voûte de l'orbite et le globe de l'œil. Ce qui reste, en ce

lieu, de la portion réfléchie de l'aponévrose de Thénon est repoussé en avant. Mais le muscle élévateur de la paupière lui-même, passant à ce niveau, est, dans sa partie antérieure, refoulé directement en avant. Il est plus que relâché; il subit une véritable élongation. La production de ce mouvement, non-seulement permet à la paupière supérieure de descendre davantage au devant de l'œil, mais encore elle la pousse jusque sur le bord libre de la paupière inférieure.

L'occlusion palpébrale, sur le malade dont il est ici question, est donc le résultat indirect de la contraction des muscles droits de l'œil. Ces derniers *suppléent* dans ses fonctions le muscle orbiculaire des paupières complétement paralysé.

Je constate actuellement, sur un de mes malades atteint d'une hémiplégie faciale absolue (salle Saint-Louis, n° 1), le même mouvement d'abaissement de la paupière, produit par le même mécanisme. La pupille est fortement relevée, et, l'ébranlement imprimé aux graisses de l'orbite, par les contractions des muscles de l'œil, se traduit, même à la base de la paupière inférieure, par un très-léger refoulement en avant de cette base. L'occlusion, sur ce malade déjà avancé en âge (cinquante-sept ans), n'arrive jamais à être complète, ce qu'il faut attribuer à moins de souplesse dans les tissus.

§ 3. Appréciation des autres faits de section du nerf facial.

Les deux observations LVI et LVII se rapportent à des sections partielles du nerf facial. Dans la première, c'est la branche temporo-faciale; dans la seconde, la cervico-faciale qui sont divisées.

Dans l'une, on déclare que plusieurs années après « la déformation consécutive à la section n'était pas considérable. » Ce qui prouve qu'il y avait une déformation ; que par conséquent, la paralysie n'avait pas disparu.

Cette déformation persistante, jointe à la guérison définitive de la névralgie, permet d'affirmer que la régénération du nerf temporo-facial ne s'était pas faite dans ce cas. C'était l'opinion du chirurgien qui avait opéré (Gensoul). Quel était l'état des mouvements par suppléance motrice ? La concision de l'observation ne permet pas de le dire.

Dans la seconde observation, celle de Laurenzi « trente jours après la résection il n'y avait plus de paralysie des muscles innervés par le facial. » C'est sans doute un exemple de régénération nerveuse.

Un petit nerf réséqué sur une longueur de deux lignes peut, à la rigueur, se régénérer. En trente jours! c'est trop rapide, surtout quand les bouts nerveux n'ont pas été réunis par suture.

Mais avant d'admettre une régénération, il eût fallu donner une description très-exacte des mouvements qui persistaient, dans le masque facial, après la résection de la branche cervico-faciale.

Assurément, le plus grand nombre des muscles de la face n'ont pu être troublés dans leurs fonctions par cette opération. Élévateur commun de la lèvre et de l'aile du nez, élévateur propre de la lèvre supérieure, triangulaire du nez, myrtiforme, grand et petit zygomatiques, orbiculaire des paupières et sourcilier, orbiculaire des lèvres, buccinateur, rien de tout cela n'a dû être atteint par la section du nerf cervico-facial. Cette branche ne fournit qu'aux muscles de la houppe, au carré du menton, au triangulaire de la lèvre et au peaucier du cou.

La déformation résultant de la paralysie absolue de ces quatre derniers muscles est peu apparente; il est facile de s'en assurer sur un malade atteint d'hémiplégie faciale et dont on couvre d'un voile toute la partie supérieure du visage en ne laissant à découvert que la lèvre inférieure et le menton : la déformation de cette région est, dans ce cas, à peine appréciable.

La *houppe* du menton a un rôle si insignifiant qu'elle pourrait être supprimée, sans que l'expression faciale en souffrît beaucoup. Du reste, elle forme un muscle unique, situé sur la ligne médiane et qui est innervé par des rameaux venus des deux côtés de la face. Ceux d'un côté peuvent manquer; la houppe ne cesse pas de se contracter, au moins dans une partie.

Le *carré* du menton abaisse le côté de la lèvre inférieure qui lui correspond ; le *triangulaire* tire la commissure des lèvres de son côté. Mais ces muscles n'agissent que dans l'expression des sentiments tristes, lorsque l'on pleure. Or, on a rarement l'occasion de faire naître ce sentiment sur un adulte pour apprécier le rôle de ces muscles.

Il en est de même du *peaucier* du cou qui exprime si bien le sentiment de terreur, lorsqu'il se contracte vivement.

Ces nuances d'expressions, si délicates à saisir, étaient encore fort inconnues en 1853, date de la publication de l'observation de Laurenzi. Les remarquables travaux de M. Duchenne de Boulogne, sur ce sujet, ne parurent que plus tard. Jusqu'à lui on ne connaissait le rôle exact ni du peaucier du cou, ni du carré, ni du triangulaire. On savait qu'ils abaissaient la lèvre inférieure en la tirant un peu en dehors; or, le buccinateur a une action semblable sur cette lèvre ; il la tire en dehors et en bas par quelques-uns de ses faisceaux : c'est le muscle *suppléant* dans cette cir-

constance. Ces mouvements, imprimés par le buccinateur, ont pu tromper l'observateur, ignorant que les mouvements du buccinateur se rapportent à la mastication et non à l'expression faciale.

Article II.

Sensibilité suppléée après la section des nerfs sensitifs de la face (branches du trijumeau).

§ 1. — Observations.

J'ai réuni dans ce paragraphe les observations de section des nerfs sensitifs de la face, dans lesquelles il est question de troubles fonctionnels consécutifs à la division nerveuse.

Observation LVIII. — *Névrotomie des nerfs sous-orbitaire, buccal et dentaire inférieur* (Valette et Létiévant).

Marie Porcet subit, dans la même séance, la résection des nerfs sous-orbitaire et buccal, et la section du dentaire inférieur. (Voir. au chapitre des névralgies, l'histoire de cette malade).

Voici l'état de la sensibilité après l'opération :

Le soir même, 8 mars 1872, elle fut observée par M. D. Mollière :

La perte de toutes les sensibilités, sur la moitié gauche de la lèvre inférieure, était absolue : piqûre, contact, frottement, pincement, rien n'y était perçu.

A la région sous-orbitaire, la malade ne sent pas les piqûres, les températures ni les contacts faibles ; mais, quand le grattage est très-fort, elle le perçoit.

Une piqûre faite sur la gencive de la canine n'est pas sentie, même comme sensation tactile.

Le lendemain matin, le grattage était perçu partout, mais avec incertitude ; la malade se trompait sur son siége.

Les piqûres n'étaient senties ni au niveau du trou mentonnier, ni dans la partie de la région sous-orbitaire correspondant aux branches descendantes du sous-orbitaire. La thermo-esthésie était abolie.

Vers la quarante-huitième heure, je constatai moi-même que la sensibilité *tactile* avait reparu sur toute l'étendue des

régions sous-orbitaire, buccale et dentaire inférieure : le contact du doigt, d'un crayon, le frottement léger avec une pointe d'épingle étaient perçus. Ce frottement imprimait manifestement des vibrations à une certaine étendue des parties rapprochées de la peau de la face; cette peau, soulevée et tendue par une infiltration demi-œdémateuse, s'ébranlait au moindre choc, et on voyait courir les vibrations à sa surface.

Les piqûres d'épingles ne paraissaient pas senties dans quelques points limités des régions sous-orbitaire et dentaire inférieure. Mais, il n'était pas possible alors de tracer la circonscription exacte de la surface analgésiée.

Un mois plus tard, la malade ayant recouvré ses forces et sa satisfaction morale entière, je pus explorer plus attentivement cet état sensitif.

Sur tous les points de la peau correspondant aux trois nerfs divisés, la sensibilité générale était diminuée. Cela s'appréciait surtout par la comparaison avec le côté sain. J'observai avec soin les caractères de cette sensibilité amoindrie dans cette région. J'en fis le dessin que je rappelle au paragraphe suivant.

Je remarquai surtout qu'il y avait des points sur lesquels la sensibilité et la douleur n'existaient plus, bien que la sensibilité au contact y fût conservée. Je notai encore que la malade rapportait quelquefois la sensation tactile provoquée par le frottement de ces points à une région voisine dont les papilles étaient visiblement ébranlées : ainsi, elle sentait vers le nez quand je frottais au milieu du sillon jugo-labial.

Observation LIX. — *Résection du sous-orbitaire pour névralgie* (Wagner ; rapportée par Faucon).

« Wagner pratique à un vieillard de soixante-treize ans, pour une névralgie, l'excision d'un centimètre du nerf sous-orbitaire avec section du plancher inférieur de l'orbite. Après l'opération, l'insensibilité des parties innervées par le nerf est constatée. Cependant la sensibilité revient quatorze mois après.

« Comme la névralgie avait récidivé, Wagner fait une nouvelle opération : il résèque partiellement la portion orbitaire de l'os maxillaire supérieur comprenant le canal sous-orbitaire, puis il excise une portion de nerf dans l'étendue de dix-huit lignes.

« Le nerf était régénéré, dit-il.

« Cette fois encore, de suite après l'opération, on constate l'insensibilité de la peau.

« Vingt mois plus tard, la sensibilité est revenue mais incomplète.

« Le malade ayant succombé à une maladie de Bright, on vit, à l'autopsie, que « la continuité du nerf n'était pas « rétablie. »

Observation LX. — *Résection du nerf sous-orbitaire* (Victor von Bruns; citée par Verneuil à la Société de chirurgie, 1866).

« Résection de plus d'un pouce du nerf sous-orbitaire dans l'ablation d'un maxillaire supérieur, sur un paysan de cinquante-six ans.

« Opération le 16 novembre. Quelques heures après, diminution notable de la sensibilité de la joue, de la lèvre supérieure et de la paupière inférieure droite; paralysie presque complète les jours suivants.

« Le 24 novembre, trace du retour des impressions sensitives à la lèvre et à la joue; rien encore à la paupière. Le progrès continuait sensiblement, lorsque le malade succomba, le 29 novembre, à une pneumonie. »

Observation LXI. — *Résection des deux nerfs dentaires inférieurs* (Victor von Bruns; citée par Verneuil).

« Paysan vigoureux, vingt-neuf ans. — Ablation de la portion horizontale du maxillaire, depuis la quatrième molaire gauche jusqu'à la deuxième molaire droite. — Incision horizontale longeant le bord maxillaire depuis le passage de l'artère faciale, à droite, jusqu'à l'angle de la mâchoire gauche. — Section des deux nerfs mentonniers et perte de substance des deux nerfs dentaires dans une étendue correspondant à la pièce osseuse.

« Opération le 5 février. Trois heures après, exploration : conservation complète de la sensibilité tactile et de la sensibilité à la température. Le lendemain, diminution sensible, surtout vers le menton, qui continue les jours suivants, jusqu'à la paralysie presque complète mais fort passagère, car, le 11 février, on constatait déjà d'une manière évidente le retour à la sensibilité; la plupart des contacts étaient distinctement perçus au bord libre de la lèvre. Les jours suivants, les sensations de contact et de température étaient rétablies presque en entier en ce point. Elles tardèrent beaucoup plus à se rétablir vers le menton; mais, le 26 mars, il n'y paraissait presque plus. »

Observation LXII. — *Section du nerf dentaire inférieur* (Victor von Bruns ; citée par Verneuil).

« Femme de trente-sept ans. — Cancer épithélial de la moitié droite de la mâchoire. — Incision médiane de la lèvre. — Deuxième incision allant du menton au tragus. — Lambeau détaché et relevé. — Section de l'os au niveau de la deuxième incisive droite. — Le nerf alvéolaire est coupé au niveau de l'articulation temporo-maxillaire. — Réunion par première intention très-rapide.

« Six heures après l'opération, pratiquée le 18 décembre, la sensibilité est explorée sur la moitié droite de la lèvre inférieure. Le sentiment est à peine altéré ; les contacts très-légers ne sont pas perçus, mais les attouchements un peu forts sont immédiatement sentis. Un écartement de cinq millimètres du compas donne deux sensations (avant l'opération, quatre millimètres suffisaient). La sensibilité à la température, examinée avec de petits fragments de glace et un stylet chauffé, est conservée.

« Les jours suivants, la sensibilité décroît d'une manière continue, de sorte que, le 30 décembre, tout a disparu ; ni contact, ni irritation, ni changements de température ne sont perçus. Cette paralysie dura jusqu'au milieu de février, où les explorations, sans cesse continuées, révélèrent un léger retour des sensations. Les progrès furent très-lents, et, au 1er mai, la sensibilité n'était récupérée ni complétement, ni dans tous les points de la lèvre. »

Observation LXIII. — *Résection du dentaire inférieur* (Victor von Bruns; *Bulletin de la Société de chirurgie*, 1864, et *Gazette des hôpitaux*).

« Fille de vingt-quatre ans ; cysto-sarcome de la mâchoire inférieure. Résection de toute la moitié droite et de toute une portion de la moitié gauche du maxillaire jusqu'à la quatrième molaire. L'incision commençait au niveau de l'articulation et suivait le bord de l'os, jusqu'au voisinage de l'angle gauche. Dissection du lambeau qui est détaché et relevé en haut. Le nerf dentaire droit, après la désarticulation, pend librement dans la plaie ; on le coupe près de la base du crâne. Suture entortillée du lambeau.

« Immédiatement après l'opération, pratiquée le 26 juin et jusqu'au 29, la lèvre inférieure ne présente aucune trace de sensibilité. Les piqûres d'épingle, les frottements, les irritations ne sont pas perçues ni par la peau, ni par la muqueuse.

« Le 30 juin, les mêmes essais révèlent un retour de la sensibilité. La malade, les yeux fermés, indique avec précision le moment, mais non le point où l'épingle la touche. Le contact d'un verre, dans l'action de boire, est perçu quoique très-faiblement.

« Du 1er au 4 juillet, les choses restent à peu près dans le même état.

« Le 5 juillet, amélioration. La sensibilité revient à divers degrés et en différents points de la lèvre, surtout vers sa partie supérieure. Nouveau progrès les jours suivants ; les plus légers contacts sont perçus rapidement et distinctement dans tous les points de la lèvre.

« Le 9, on fait l'exploration de Weber, et l'on constate que pour avoir la double sensation de piqûre, il faut écarter de sept à huit millimètres les branches du compas, tandis que, pour le même point de la lèvre supérieure, il suffit d'un écartement de trois millimètres.

« Le 12 juillet, il ne faut plus ouvrir le compas qu'à six millimètres.

« A la fin de ce mois, la sensibilité était redevenue à très-peu près normale. »

Observation LXIV. — *Résection des rameaux du nerf maxillaire supérieur* (Wagner ; citée par Faucon).

« La malade de cette observation, réséquée de son nerf sous-orbitaire, une première fois, puis une deuxième fois par Burow, fut, dix-neuf mois plus tard, opérée par Wagner. Ce chirurgien lui extirpa la moitié supérieure de l'os maxillaire supérieur et réséqua les rameaux du nerf maxillaire supérieur.

« L'insensibilité fut constatée immédiatement après l'opération. Le troisième jour, Wagner en reconnut le retour ; elle était incomplète treize jours après l'opération. »

Observation LXV. — *Résection du nerf sous-orbitaire* (Wagner ; citée par Faucon).

« Wagner a pratiqué la résection du nerf sous-orbitaire pour névralgie, sur un sujet âgé. La sensibilité a disparu immédiatement après la section du nerf. Puis elle a reparu, une fois, du quatrième au septième jour, pour rester stationnaire, c'est-à-dire incomplète pendant plus de deux ans. »

Observations LXVI, LXVII, LXVIII, LXIX, LXX. — *Névrotomie des branches de la cinquième paire* (Lotzbeck,

de Tubingen ; note de la *Gazette hebdomadaire* reproduite par PAULET).

« Dans cinq cas de névrotomie des branches de la cinquième paire, M. Lotzbeck de Tubingen a étudié avec soin, le retour de la sensibilité. Quatre fois il y avait eu résection, et, une fois, simple section; deux fois l'opération avait porté sur le nerf sous orbitaire, et, trois fois sur le maxillaire inférieur. Dans tous les cas, le retour de la sensibilité dans les téguments de la face s'est effectué en peu de jours. »

OBSERVATION LXXI. — *Résection du nerf sous-orbitaire* pour névralgie (WAGNER ; citée par FAUCON).

« Sur un vieillard, Wagner pratique la résection du sous-orbitaire.

« Immédiatement après l'opération, insensibilité constatée.

« Retour de la sensibilité le quatrième jour ; mais, au dixième jour elle disparaît ; sa suppression est encore constatée après quatre ans.

« Un phlegmon avait compliqué les suites de l'opération. »

OBSERVATION LXXII. — *Résection du nerf sous-orbitaire* (WAGNER ; citée par FAUCON).

« Sur le sujet de cette observation, Wagner a réséqué le sous-orbitaire en pratiquant en même temps l'incision du plancher de l'orbite. Le retour de la sensibilité était peu appréciable après dix-neuf jours, de même qu'après cinq ans et demi. Il y avait eu, comme complication, un érysipèle et une cornéite. »

OBSERVATION LXXIII. — *Résection du sous-orbitaire pour une névralgie* (WAGNER ; citée par FAUCON).

« La sensibilité reste peu appréciable pendant quatre semaines.

« Un érysipèle avait compliqué les suites de l'opération. »

OBSERVATION LXXIV. — *Section des nerfs mentonnier et dentaire inférieur, pour une névralgie* (WAGNER ; citée par FAUCON).

« Immédiatement après l'opération, on constate une insensibilité complète. Point de retour de la sensibilité dix-huit jours plus tard, mais elle revint ensuite légèrement. »

OBSERVATION LXXV. — *Résection de trois lignes du nerf zygomatique* (WAGNER ; citée par FAUCON).

« Six heures après l'opération, on constata le commencement de l'insensibilité. Après deux semaines, la sensibilité revint légèrement. »

Observation LXXVI. — *Résection du nerf sous-orbitaire pour névralgie* (Wagner ; citée par Faucon).

« La sensibilité n'était pas encore revenue le treizième jour.

« Phlegmon consécutif à l'opération.

« Trois ans et demi plus tard, on constate qu'une légère sensibilité a reparu sur la région sous-orbitaire. »

Observation LXXVII. — *Résection du nerf sous-orbitaire pour une névralgie* (Bœckel).

« On constate une insensibilité immédiatement après l'opération. Quatre ans plus tard on constatait le retour incomplet de la sensibilité. »

Observation LXXVIII. — *Résection du nerf lingual et du nerf dentaire inférieur, pour névralgie* (Bœckel).

« On observa une insensibilité immédiatement produite après l'opération. Au bout de trois ans, Bœckel constatait le retour incomplet de la sensibilité. »

Observation LXXIX. — *Résection des nerfs mentonnier, sous-orbitaire et buccal pour névralgie* (Michel).

« Le retour d'une sensibilité obtuse était constaté un an après. »

Observation LXXX. — *Résection du nerf sous-orbitaire pour névralgie* (Wagner ; citée par Faucon).

« Ici le retour de la sensibilité était médiocrement appréciable après cinq mois. »

Observation LXXXI. — *Section du nerf lingual* (Vanzetti).

« Seize mois après la section du nerf lingual, pratiquée par Vanzetti pour une névralgie, le docteur Maggioni pique le côté gauche de la langue de l'opérée avec une épingle ; elle éprouve à peine une sensation douloureuse, tandis qu'elle ressent une douleur très-vive en piquant le côté droit. Il appliqua au côté opéré de l'extrait de quassia, d'abord ; puis du sucre, sans que la personne eût la perception de la saveur respective de ces corps : le côté droit, par contre, reconnaît très-bien et de suite la différence de leur goût...»

Observation LXXXII. — *Section du nerf frontal* (Dupuytren).

« Lésion du nerf frontal par un instrument piquant. Douleurs excessives et perte de la vue du côté de la blessure. — Section complète du nerf. — Cessation des douleurs, mais persistance de la sensibilité. »

Observation LXXXIII. — *Névrotomie du nerf sous-orbitaire* (Wagner ; citée par Faucon).

« Sur l'opéré de cette observation, Wagner déclare que, après trois ans et demi, l'insensibilité de la région était complète comme elle l'avait été de suite après l'opération.

« Un phlegmon et un érysipèle suivirent l'opération. »

Observation LXXXIV. — *Résection de douze lignes du sus-orbitaire gauche* (Wagner; citée par Faucon).

« Immédiatement après l'opération, insensibilité qui persistait encore après trois ans et demi. »

Observation LXXXV. — *Extirpation d'une cicatrice correspondant au nerf sous-orbitaire* (Wagner ; citée par Faucon).

« Sur une malade que Burow avait déjà opérée de section du nerf sous-orbitaire deux fois, et que Wagner avait opérée une troisième fois en enlevant la moitié de l'os maxillaire supérieur et en réséquant les rameaux du nerf maxillaire supérieur, Wagner fit une quatrième opération trois ans et neuf mois après la troisième[1]: Il extirpa la cicatrice correspondant au nerf sous-orbitaire, sur une longueur de neuf lignes.

« Il trouva une régénération nerveuse dans ce tissu de cicatrice.

« L'insensibilité, après cette dernière opération, fut encore immédiate. — L'auteur constate le soixante-quatorzième jour l'existence d'une sensibilité redevenue normale. »

Observation LXXXVI. — *Résection du nerf maxillaire supérieur* (Carnochan).

« Pour une névralgie intense et rebelle du trijumeau, Carnochan résèque le nerf maxillaire supérieur, à partir du trou grand rond, sur une longueur d'un pouce trois quarts.

« La sensibilité était complète après quatorze mois. »

[1] Il avait, dans l'intervalle, réséqué le nerf sus-orbitaire, pour une recidive sur ce nerf.

§ 2. Interprétation du premier fait par la sensibilité suppléée.

Des vingt-neuf observations précédentes, toutes n'ont pas une égale valeur.

La première, que j'ai suivie moi-même (Obs. LVIII), démontre, à la fois, l'existence et les caractères principaux de la sensibilité suppléée, après la section simultanée de trois nerfs importants de la face : le sous-orbitaire, le buccal, le dentaire inférieur.

Ces caractères sont tout à fait ceux qui ont été observés après les sections nerveuses rapportées aux chapitres précédents (Obs. I, II, III, IV, V, XXVI, XXVII, XXXIX, XL, etc.) ; même manière d'être, mêmes nuances dans les dispositions de la plaque anesthésiée.

Dans ces deux ordres de faits, la sensibilité existe dès les premières heures (sept, vingt-quatre, trente-six heures). Elle va se développant les jours qui suivent. Après un mois, elle a déjà atteint un certain degré de perfectionnement.

Voici les caractères de la plaque anesthésiée (A' A C B, fig. 8), sur la malade sectionnée des nerfs de la face (Obs. LVIII) :

Elle était circonscrite par une ligne partant de la base de la paupière inférieure, gagnant obliquement le dos du lobule du nez, passant par la cloison des narines, la ligne médiane des lèvres supérieure et inférieure, du menton, se contournant suivant le bord de la mâchoire inférieure, pour remonter, avec un contour brisé et mal déterminé, vers la base de la paupière inférieure ; elle laissait toutefois, en dehors d'elle, tout ce qui répond à l'éminence malaire. La commissure des lèvres ne paraissait pas faire partie de cette plaque, car elle avait conservé à peu près sa sensibilité.

Les variétés de sensibilité sur cette plaque étaient les suivantes :

Les sensations *tactiles*, quoique diminuées, étaient bien perçues sur toute son étendue : le point minimum de cette sensibilité *tactile* correspondait à la partie moyenne du pli jugo-labial, indiqué en noir sur le dessin (A). « Vous appuyez, vous frottez, » disait la malade quand on la touchait avec le doigt, avec une tige ou une épingle.

Fig. 8 — Plaque anesthésiée après la section des nerfs sous-orbitaire, buccal et dentaire inférieur.

La sensibilité *à la douleur* était amoindrie dans toute la région. Il y avait, en outre, deux parties de la plaque générale sur lesquelles cette sensibilité n'existait à peu près plus; c'était deux vraies petites plaques analgésiées, en deux points centraux de la plaque générale d'anesthésie.

A la région sous-orbitaire, la petite plaque analgésiée (A),

teintée en sombre sur le dessin, rappelait, par sa configuration, la disposition des branches descendantes du nerf sous-orbitaire : elle formait une surface triangulaire à base inférieure, correspondant au bord libre de la lèvre supérieure et à sommet tronqué correspondant au trou sous-orbitaire ; la largeur du triangle était de cinq millimètres au sommet, de deux centimètres à la base.

Là l'épingle piquait jusqu'au sang et ne déterminait pas de douleur. « Je sens que vous appuyez, disait la malade, mais je ne sens pas de douleur. » Quand la pointe était enfoncée très-profondément, elle éveillait, quelquefois, de vagues sensations pénibles.

A la région dentaire inférieure se trouvait, aussi, une plaque analgésiée de la même manière (A') : elle était plus étroite qu'à la région précédente, ovoïde de forme ; elle n'atteignait pas le bord libre de la lèvre inférieure, non plus que la partie médiane, ni la partie inférieure du menton.

Les caractères de cette plaque anesthésiée étant les mêmes que ceux des plaques observées après les sections des nerfs médian, cubital, radial et autres, il est naturel de les interpréter de même que ces dernières.

C'est donc une sensibilité suppléée que présentait l'opérée des trois nerfs cités de la face.

Il serait difficile, d'ailleurs, de voir là une sensibilité consécutive à une régénération nerveuse.

Un nerf, en effet, ne se régénère pas en deux jours.

Le sous-orbitaire, d'autre part, a été excisé sur une longueur de trois centimètres, tandis que le dentaire inférieur a été simplement sectionné. On ne constata pourtant aucune différence entre le retour de la sensibilité dans les régions sous-orbitaire et dentaire inférieure. Il aurait dû en être autrement s'il se fût agi vraiment de régénération :

le nerf sous-orbitaire aurait nécessairement mis un peu plus de temps que le dentaire à se réparer.

Comment s'exerçait la suppléance sensitive sur l'opérée de l'observation LVIII ?

Par le double mécanisme déjà reconnu dans les autres faits de section nerveuse : ébranlement des papilles nerveuses distantes et anastomoses venues des nerfs voisins.

L'ébranlement des papilles voisines recevait pour ainsi dire sa démonstration dans le fait actuel. La peau de la joue était soulevée par un peu d'édème, et au moindre frottement exercé à sa surface, au moindre choc, on voyait courir les vibrations. Il arrivait que, parfois, la malade percevait l'impression du frottement, non pas au lieu même touché de la peau, mais dans la région voisine : celle de l'aile du nez, par exemple, région du filet naso-lobaire à laquelle se transmettait la vibration.

Il n'est pas douteux aussi que la plus grande partie de la sensibilité ne dût être attribuée à l'existence de tubes nerveux sains venus des nerfs voisins et ayant envahi, par anastomoses, le territoire des nerfs sectionnés. La sensibilité à la douleur, devenue assez vive en beaucoup de points, après un mois, ne pouvait s'expliquer autrement, et le perfectionnement croissant de toutes les espèces de sensibilité se comprenait mieux comme conséquence du double mécanisme des suppléances : on concevait comment la malade, faisant l'éducation de sa plaque anesthésiée, apprenait de jour en jour à mieux s'observer, et parvenait à répondre de plus en plus fidèlement aux interrogations qui lui étaient faites.

Si l'on doutait de l'exactitude de cette interprétation, une esquisse rapide de la disposition anatomique des nerfs de la face détruirait toute hésitation.

La face est la région la plus favorable à la démonstration des suppléances sensitives.

Elle reçoit une multitude de nerfs émanant surtout du trijumeau. Chacun de ces nerfs n'anime qu'une circonscription très-limitée de la peau du visage, de telle sorte qu'on pourrait diviser toute la surface de la face en une foule de petits départements sensitifs, rattachés, chacun par un nerf, aux centres sensitifs communs. Tous ces petits districts se touchent, et il est difficile de supposer qu'un contact un peu fort puisse être produit, sur l'un d'eux, sans qu'il retentisse, en partie, sur les plus rapprochés. Que la région du sous-orbitaire soit tout à coup privée de l'influence de son nerf; tout autour d'elle se trouvent des départements qui l'encadrent, dont les papilles sont très-saines et très-impressionnables. Ces papilles appartiennent aux nerfs palpébraux inférieurs du nasal, au naso-lobaire, au malaire dont les rameaux s'étendent à la joue et à la paupière inférieure, au dentaire, dont le réseau gencival se répand à la muqueuse voisine de la joue, etc.

Toutes les papilles dépendantes de ces nerfs limitent à un espace assez étroit la région qui paraît dépendre exclusivement du sous-orbitaire. Si l'on vient à toucher cet espace avec le doigt, ou à l'ébranler par le frottement d'une épingle, infailliblement on influence les papilles voisines. Celles-ci transmettent l'impression produite. Le *sensorium commune* en apprécie les qualités. Avec de l'habitude, ce mode de percevoir des impressions produites à distance acquiert de la perfection.

Ce n'est pas tout; chacun des petits départements sensitifs de la face a des relations directes avec ceux qui l'entourent : à chaque instant, il est envahi par des rameaux appartenant aux nerfs voisins ; à chaque instant, il reçoit des filets venus par anastomoses de nerfs plus ou moins

éloignés. Aussi, on peut affirmer qu'il n'est pas exclusivement animé par son propre nerf. Il en résulte que ce nerf propre peut être paralysé ou détruit sans que toute sensibilité disparaisse dans la région.

Le nerf sous-orbitaire étend ses rameaux à la paupière inférieure, à la peau de la joue, du nez et de la lèvre supérieure.

Si ces parties ne recevaient leur innervation que de ce nerf, l'étendue de la région anesthésiée, par sa section, serait considérable. Mais son domaine est singulièrement diminué par l'empiétement des nerfs voisins.

Le nerf nasal externe s'étend sur la racine du nez et sur la partie interne de la paupière inférieure ; il fournit, à ce niveau, un gros filet anastomotique aux branches du plexus sous-orbitaire lui-même ; ce filet concourt, après la section du sous-orbitaire, à assurer une certaine sensibilité à la région où se distribuent les branches auxquelles il s'est adjoint.

Le nerf lacrymal s'épuise en filets nombreux à la paupière supérieure et à la commissure externe des paupières, où il entretient la sensibilité cutanée et muqueuse.

Le pinceau des ramifications terminales du nerf malaire s'épanouit dans la région de la pommette et s'étend jusque dans la partie interne de la paupière inférieure, dont elle assure la sensibilité.

Le *filet ethmoïdal* du rameau nasal vient s'épuiser en ramuscules sur la face externe du nez, envahissant même la région voisine du sous-orbitaire.

Le nerf *buccal* venu du maxillaire inférieur forme, dans l'épaisseur de la joue un plexus dont les rameaux divergents atteignent la commissure des lèvres, la lèvre supérieure et la lèvre inférieure.

Le *dentaire* postérieur envoie une anastomose considérable au dentaire antérieur ; il forme, avec lui, au-dessous du point correspondant au plexus sous-orbitaire, un plexus

particulier : le plexus dentaire antérieur, source d'irradiations nerveuses dans la muqueuse de la joue et des gencives.

Il est hors de doute que les tubes nerveux, irradiés de ces sources diverses dans le district cutané sous-orbitaire, contribuent à y entretenir une certaine sensibilité.

De plus encore : les branches elles-mêmes, émanées du plexus sous-orbitaire, n'ont pas pour source exclusive le nerf de ce nom.

Le facial constitue, pour elle, une source sensitive importante.

Moteur presque exclusivement à son origine, ce nerf devient mixte dans ses branches. L'énorme anastomose double que lui fournit l'auriculo-temporal est une de ses origines sensitives les plus considérables, sans parler des rameaux anastomotiques venus du glosso-pharyngien, du pneumo-gastrique, de la cervicale transverse. Aussi, la sensibilité très-vive des branches principales du facial est un fait hors de doute. La démonstration physiologique en a été faite complète par les expériences de M. Longet. « J'ai mis à découvert, dit cet auteur, les branches principales du nerf facial chez le cheval, le bœuf, le mouton, la chèvre, le chien, le chat, le lapin, et j'ai trouvé constamment ces diverses branches très-sensibles au pincement et à la section ; bien souvent chez le chien il m'est arrivé d'agir sur le facial immédiatement à sa sortie du trou stylo-mastoïdien : une vive douleur s'est manifestée toutes les fois que j'ai irrité ce tronc nerveux. »

Magendie, Herbert Mayo, Backer, Eschricht ont répété ces expériences et ont obtenu les mêmes résultats. « La sensibilité de ce nerf est donc un fait que ne conteste aujourd'hui aucun expérimentateur. » (Sappey).

Arrivés au contact du plexus sous-orbitaire, les ra-

meaux du facial croisent transversalement la direction des branches de ce plexus, mais, en même temps, ils lui abandonnent bon nombre de filets et prennent ainsi une part notable dans la constitution du plexus.

Ce dernier a donc une double source d'activité : celle que lui fournit le nerf sous-orbitaire; celle qui lui vient du nerf facial.

Les branches qui émanent de ce plexus, pour se distribuer dans la région sous-orbitaire, sont donc constituées par des tubes sensitifs provenant à la fois des deux nerfs précédents.

Qu'une section du sous-orbitaire soit pratiquée, les tubes sensitifs provenant du facial restent intacts ; ils conservent, en partie, la sensibilité d'une région dont l'innervation semblait dépendre du nerf sous-orbitaire seulement, mais qui est en même temps soumise à l'influence du nerf facial et des autres nerfs voisins; il est donc vrai de dire que la section du sous-orbitaire ne paralyse pas absolument la région où se distribuent ses filets.

Il en est des autres branches du trijumeau, à la face, comme du sous-orbitaire dont je viens de parler. Elles offrent chacune des dispositions analogues.

Pour le *nerf mentonnier* la démonstration en est facile.

Le dentaire inférieur, au sortir du trou mentonnier, n'est pas le représentant exclusif de la sensibilité de la région. Un certain nombre de rameaux nerveux, pendant que le dentaire est dans son canal, constituent de petits plexus au niveau de chaque dent. Ces plexus laissent échapper une multitude de filets qui se répandent dans la muqueuse des gencives et des lèvres. Plusieurs rameaux nerveux accompagnant le dentaire dans son canal, s'échappent de l'os par le trou incisif antérieur et postérieur, comme M. D.

Mollière l'a mis en évidence dernièrement[1], et qui vont se rendre à la muqueuse et à la peau de la lèvre. Le nerf lingual, qui atteint la lèvre au même point, s'anastomose avec ces filets incisifs, source d'irradiation sensitive pour la lèvre inférieure. Le nerf milo-hyoïdien vient lui-même joindre ses anastomoses et son influence au précédent car il n'est pas exclusivement moteur; il est encore sensitif[2], fournissant soit à la muqueuse de la lèvre près de la ligne médiane, soit à la peau,

Le nerf buccal, lui aussi envahit, par quelques ramuscules, le territoire du plexus mentonnier. Il en est ainsi de la branche cervicale transverse du plexus cervical, qui recouvre d'une série de rameaux la région mentonnière.

Enfin, ce plexus, outre son origine principale, formée par le nerf dentaire au sortir du trou mentonnier, possède encore une source d'innervation dans les branches du facial, qui prennent part à sa constitution, et dont les propriétés sensitives sont augmentées des anastomoses avec les nerfs cervicaux.

Avec des sources de sensibilité aussi nombreuses on ne doit pas s'attendre à trouver, après la section du nerf dentaire ou mentonnier, une paralysie absolue du département du plexus mentonnier. Des tubes nerveux sains y existent encore.

Le nerf zygomatique, le buccal et les autres nerfs de la face, reçoivent à leur tour des anastomoses soit du sous-orbitaire, soit du facial, soit surtout de la branche auriculaire du plexus cervical, laquelle envoie ses rameaux à la pommette et au-dessous d'elle dans la direction de la commissure des lèvres.

[1] *Anatomie du dentaire inférieur*, par D. Mollière (thèse de Paris, 1871).

[2] *Ibid.*

De sorte que les branches diverses du trijumeau, qui concourent à former l'important réseau nerveux destiné à la peau de la face, ne conservent pas, dans leur terminaison, des départements entièrement indépendants.

Ces dispositions anatomiques font comprendre l'impossibilité d'une anesthésie absolue d'une partie de la face par la section d'un seul des nerfs précédents. Une sensibilité restera toujours suppléée, soit par impression des papilles à distance, soit par anastomoses.

Voilà ce que démontrait déjà l'observation LVIII et ce que confirme encore le langage des faits qui vont suivre.

§ 3. Interprétation des autres faits de section des nerfs sensitifs de la face.

Sur les vingt-huit observations du commencement de cet article empruntées à divers auteurs, quatre étaient inexpliquées jusque-là (Obs. LIX, LX, LXI, LXII). On était disposé à considérer les autres comme des exemples de régénération nerveuse (Obs. LXIII à LXXXVI).

Or, les quatre premières sont rendues compréhensibles par la nouvelle théorie; elles lui apportent en retour un assez fort appui; les vingt-quatre autres sont loin de lui être défavorables.

I. Le fait de l'observation LIX, section du nerf sous-orbitaire par Wagner, est des plus importants. Une première fois le nerf est régénéré : le retour de la sensibilité s'explique naturellement par cette régénération. Mais après la seconde résection du même nerf, il n'y a aucune trace de régénération ; et pourtant, la sensibilité est revenue: *moins parfaite*, cette fois, mais elle existe.

Comment expliquer ce fait, sinon par le mécanisme des suppléances que j'ai signalé dans le paragraphe précédent :

persistance de la sensibilité due aux anastomoses et à l'appareil papillaire sain des nerfs voisins.

La même théorie est seule capable de faire comprendre, dans les trois cas de V. von Bruns (Obs. LX, LXI, LXII), la persistance de la sensibilité immédiatement après l'opération. Si l'on n'acceptait pas ici le mécanisme des suppléances, il faudrait forcément croire à quelque chose de prodigieux : une régénération en quelques heures!

Dans l'observation LX (résection du nerf sous-orbitaire), la sensibilité existait, quoique diminuée, quelques heures après l'opération : preuve évidente que la section du nerf sous-orbitaire ne l'éteint pas dans la région de ce nom.

Il est vrai que cette sensibilité va diminuer pendant huit jours, disparaître *presque* pour revenir ensuite et se développer.

C'est là un point digne de remarque et dont je donnerai l'explication plus tard.

Dans l'observation LXI, trois heures après l'extirpation d'une tumeur qui entraîne la résection des deux nerfs mentonniers, on constate la conservation complète de la sensibilité au contact et à la température. Le mot *complète* n'est-il pas une exagération ? Il est permis de le croire, si l'on remarque que l'observateur a omis de signaler les caractères de la sensibilité à la douleur, qu'il n'avait probablement pas recherchés. Ce mot, *du moins*, indique que les autres sensibilités étaient bien conservées; nouvelle preuve de la persistance de cette fonction après la section de deux branches importantes du trijumeau, les deux nerfs mentonniers ; nouvelle affirmation des suppléances.

L'observation LXII démontre, d'une manière non moins incontestable, la persistance de la sensibilité après la section d'une branche importante du trijumeau, le nerf dentaire

inférieur. Six heures après l'opération, la sensibilité est à peine altérée.

Les trois faits précédents, comme celui de Wagner (Obs. LIX), autorisent donc pleinement à émettre cet axiôme : la section des nerfs sous-orbitaires, dentaires, mentonniers, n'entraîne pas une paralysie immédiate du département cutané dans lequel ils se distribuent. La sensibilité y persiste par suppléance.

Ce qu'il advient ensuite de cette sensibilité qui diminue, disparaît même pour un temps pour revenir ensuite, est un phénomène important dont il y aura lieu de donner l'explication, mais qui n'enlève rien à ce qu'a d'absolu l'axiôme précédent.

II. Sur les vingt-quatre dernières observations de cet article, les neuf premières (de LXIII à LXXI), dans lesquelles la sensibilité notée comme ayant disparu de suite après l'opération, est revenue après trois, quatre ou cinq jours, pourraient être considérées comme des faits de régénération nerveuse *rapide*.

Dans les quatre suivantes (de LXXII à LXXV) le retour de la sensibilité ne s'étant fait que du quinzième au trentième jour, on pourrait croire à une régénération nerveuse plus *tardive*.

Les sept faits (de LXXVI à LXXXII) dans lesquels on note, après des années, l'existence d'un peu de sensibilité dans les régions des nerfs sectionnés anciennement et où il ne devrait pas y en avoir, paraissent être des exemples de régénération nerveuse.

Pourtant, la discussion de ces trois catégories d'observations ne conduit pas à cette interprétation et c'est à peine si l'on découvre, dans quelques autres faits les caractères vrais de régénération dont on invoque si souvent le rôle.

a. Faits de sensibilité reparue peu de jours après

l'opération.—Neuf fois on signale la disparition de la sensibilité quand l'opération est achevée et sa réapparition peu de jours après : dans le fait que j'ai observé moi-même (Obs. LVIII), la même particularité s'était présentée ; la sensibilité était revenue le deuxième jour ; elle revient le troisième jour, dans l'observation LXIII (V. von Bruns) ; le troisième jour, dans l'observation LXIV ; du quatrième au septième, dans celle de Wagner (Obs. LXV) ; peu de jours après, dans les cinq faits de Lotzbeck (Obs. LXVI, LXVII, LXVIII, LXIX, LXX) ; le quatrième jour, dans l'observation LXXI (Wagner). La disparition de la sensibilité est donc dans tous ces cas fort éphémère.

Pour expliquer le retour si prompt de la sensibilité dans ces faits, certains observateurs ont invoqué la régénération : celle-ci, disent-ils, commence à se produire les troisième, quatrième, cinquième jour, plus tard encore, pour se développer de plus en plus.

Deux ou trois centimètres d'un nerf régénéré en trois ou quatre jours !

Singulière explication !

Elle n'était pas applicable, on me l'accordera, au fait de Wagner (Obs. LIX), dont j'ai parlé plus haut, et dans lequel la sensibilité, après la seconde opération, avait subitement disparu pour revenir ensuite progressivement ; l'autopsie cependant a démontré la *non*-régénération du nerf ; la théorie des suppléances a pu seule expliquer ce phénomène.

La régénération n'était pas davantage applicable aux observations LX, LXI et LXII appréciées plus haut ; les suppléances y sont affirmées plus positivement encore, si c'est possible : la sensibilité persiste quelques heures après l'opération.

De ce que la sensibilité revient, dans les neuf observations qui vont nous occuper, plusieurs jours après la

section nerveuse, il n'y a pas lieu d'invoquer la régénération. Cette sensibilité devrait exister de suite après l'opération, et ce qui a lieu d'étonner le plus, c'est moins son retour prompt que sa disparition si brusque après la section nerveuse ; et en effet, pourquoi cesse-t-elle ? N'y a-t-il pas dans la région du nerf divisé les mêmes filets anastomotiques; autour d'elle, les mêmes papilles saines appartenant aux nerfs voisins ? — Pourquoi ces appareils sont-ils sans fonction ?

L'observation conduit à admettre, pour expliquer ce fait, l'existence d'une condition particulière dont le résultat est de masquer pour un certain temps la sensibilité suppléée.

Cette condition est la *stupeur locale*.

On remarquera que, dans les neuf faits en question (dix, si l'on y ajoute l'observation LVIII), la névrotomie a été pratiquée pour des névralgies intenses et rebelles; je n'en excepte pas celui de V. von Bruns, où l'opération a consisté à enlever un cancer énorme du maxillaire inférieur, ce cancer n'existant jamais sans s'accompagner d'horribles douleurs. L'exagération de la sensibilité morbide atteignait donc au maximum chez tous ces malades.

On sait, dans ces conditions, combien une excitation, même légère, produite sur la région affectée, suffit à provoquer de vives sensations. Or, à la suite d'impressions exagérées, il est commun de voir les sens s'émousser et rester impuissants à saisir des excitations modérées.

En sortant d'un lieu inondé de lumière les yeux cessent de voir : il leur faut un certain temps avant de pouvoir distinguer les objets dans un endroit obscur.

La langue qui s'est accoutumée à savourer les sensations de haut goût perd la faculté de distinguer les saveurs plus douces ; la finesse du goût peut être sérieusement compromise par la longue répétition de ces excitations exagérées.

Celui qui vit au milieu d'odeurs excessives devient insensible aux parfums moins pénétrants.

Les bruits éclatants et prolongés causent une surdité momentanée; quelquefois on l'a vue persister.

L'organe de la sensibilité générale, la peau, n'échappe pas à cette loi. Après une excitation immodérée d'une partie de cet organe, cette partie, si l'excitation cesse brusquement, devient impuissante à ressentir des impressions devenues insignifiantes en comparaison de celles qu'elle éprouvait un instant auparavant.

Cette *inimpressionnabilité* persiste pendant plusieurs jours.

Elle rappelle, par ce principal caractère et par sa durée, ce que l'on a observé et décrit sous le nom de stupeur locale; c'est, si l'on veut, un *mode de stupeur locale*.

L'état local, décrit sous ce nom, a été signalé, surtout à propos des contusions. des plaies d'armes à feu, des ligatures de grosses artères.

Après un vigoureux coup de bâton, reçu sur l'avant-bras, le valet de billard dont La Motte nous a laissé l'observation, éprouva des douleurs atroces dans le membre; le lendemain, l'insensibilité de la main était telle qu'on pouvait la traverser, dans son épaisseur, avec une lancette sans déterminer aucune douleur; le sang ne sortait pas par les piqûres; le membre était refroidi. Cet état dura dix jours, puis la sensibilité revint, ainsi que la chaleur.

La stupeur locale que l'on observe à la suite de la ligature d'une grosse artère est souvent précédée, comme dans le fait de La Motte, de douleurs excessives.

La stupeur locale qui résulte de l'ébranlement, produit sur un point limité des tissus par le passage d'une balle de fusil, se caractérise par une insensibilité complète de la peau

autour du trajet du projectile, sans que celle-ci soit altérée dans sa couleur : elle est cependant refroidie.

L'état de stupeur locale consécutive à la section d'un nerf, diffère un peu des précédents. On n'y a point signalé l'arrêt de la circulation, ni le refroidissement. L'insensibilité en constitue l'unique caractère. C'est une forme moins complète de cet état local, mais encore mérite-t-elle de lui être rattachée.

Ce premier degré de stupeur locale n'est point d'ailleurs exclusif à la section nerveuse pour névralgie. Je l'ai déjà signalé dans un cas d'extirpation d'un tubercule anatomique.

C'est la même forme de stupeur locale que j'ai signalée après quelques sections du médian (Obs. VI et VII).

C'est elle que l'on retrouve dans les observations LVIII, LXIII, LXIV, LXV, LXVI, LXVII, LXVIII, LXIX, LXX, LXXI, LXXII, LXXIV.

Dans mon observation LVIII, la stupeur locale, complète le premier jour, a disparu le lendemain, pour s'effacer de plus en plus, et, après un mois, laisser une sensibilité assez développée.

Dans le fait de V. von Bruns (Obs. LXIII) la lèvre inférieure est restée trois jours insensible : c'était de la stupeur locale, produite elle-même, soit par la nature de l'opération, soit par la suppression brusque des douleurs qui accompagnaient le développement de la tumeur.

Le troisième jour, la sensibilité reparaît légèrement ; elle reste stationnaire, pendant la période d'engorgement des tissus, pour se développer à partir du huitième jour, d'une manière graduelle, et acquérir, en un mois, une perfection voisine de la normale.

C'est la marche ordinaire de la sensibilité suppléée.

Sur le sujet de l'observation LXIV, Wagner constate,

au troisième jour, le retour de la sensibilité ; elle était encore incomplète treize jours après. Il est probable que Wagner l'eût encore trouvée incomplète, s'il l'avait observée plus tard ; car c'est le caractère de la sensibilité suppléée.

Sur l'opéré de l'observation LXV la sensibilité reparaît du quatrième au septième jour, puis elle reste incomplète pendant plus de deux ans. On n'a pas suivi la malade plus longtemps.

Les cinq observations de Lostbeck, LXVI, LXVII, LXVIII, LXIX, LXX, rentrent dans la catégorie des faits précédents : la sensibilité, disparue après l'opération, revient peu de jours après.

Sur l'opéré de l'observation LXXI, la sensibilité reparaît le quatrième jour ; mais le dixième jour elle disparaît ; sa suppression est encore constatée après quatre ans.

Il y a ici un incident nouveau ; la sensibilité, disparue une première fois, est revenue, pour disparaître encore et pour toujours. Je dirai bientôt la raison de ce phénomène ; constatons seulement que le retour de la sensibilité s'est effectué, d'abord, comme dans les cas précédents.

Dans tous ces faits, sauf le dernier, la stupeur locale a présenté sa marche naturelle que l'on peut ainsi traduire :

Après une durée de quelques jours, la stupeur se dissipe. La plaque de peau anesthésiée commence à recueillir quelques impressions qui sont vaguement perçues. Les excitations se répétant sur cette plaque, le patient, lui-même, s'évertuant à apprécier plus exactement tout ce qui impressionne cette partie, les sensations produites finissent par devenir moins confuses ; chaque jour, elles gagnent en netteté. Avec le temps, elles acquièrent un degré de précision voisin de l'état normal, sans jamais en atteindre cependant la perfection.

b. Faits de sensibilité revenue tardivement.— Dans quatre observations, la sensibilité est signalée comme réapparue tardivement : une fois, elle revient le dix-neuvième jour (Obs. LXXII); — après quatre semaines (Obs. LXXIII); — après dix-huit jours (Obs. LXXIV): — le quinzième jour (Obs. LXXV).

Il n'y a plus là cette marche naturelle de la sensibilité suppléée, même lorsqu'elle a été masquée, les premiers jours, par la stupeur locale.

On trouve la raison du retard de l'apparition de la sensibilité dans l'existence d'une condition pathologique locale encore, mais différente de la stupeur locale. Cette condition est *l'engorgement inflammatoire local.*

Les faits de V. von Bruns (Obs. LX, LXI, LXII), dont j'ai parlé précédemment, trouvent ici le complément de leur analyse. Ils se prêtent, en effet, merveilleusement à la démonstration de la réalité et de l'efficacité de cette cause locale.

Dans les observations LX (résection du nerf sous-orbitaire) et LXI (résection des deux nerfs mentonniers), la sensibilité persistante après la section nerveuse diminue le lendemain et les jours suivants. Elle est presque éteinte le sixième jour; puis, elle renaît, se développe et finit par être à peu près complète après plusieurs semaines.

Une modification, sans doute, se produit sur les filets nerveux persistant dans la région des nerfs divisés, mais quelle modification?

Elle commence le deuxième jour, augmente jusqu'au sixième dans l'observation LX, jusqu'au huitième dans la précédente (Obs. LIX); puis, elle diminue pour disparaître ensuite. Sans doute elle est en rapport avec les phénomènes inflammatoires qui se développent vers la plaie et son voisinage, à cette même époque, pendant

cette même période de jours, et avec une marche analogue.

Ces phénomènes consistent en une infiltration plastique des tissus qui entourent la plaie, en une densification des parties qui séparent leurs éléments, d'où résulte une compression de ces éléments eux-mêmes. Les tubes nerveux qui y sont contenus, chaque jour plus comprimés, pendant la période d'augmentation de la zone inflammatoire (six ou huit jours), fonctionnent moins bien chaque jour; ils finissent même par cesser leur action; de même qu'un gros nerf incessamment comprimé finit par cesser de transmettre les impressions. Il se fait ainsi une paralysie progressive de la sensibilité qui peut aller jusqu'à la paralysie complète. Quand la compression cesse, la sensibilité revient, de plus en plus marquée, à mesure que l'absorption des fluides infiltrés s'opère.

Cette interprétation reçoit une preuve directe de la manière même dont s'effectue soit la diminution, soit la renaissance de la sensibilité. Dans l'observation LX, on voit l'anesthésie commencer à la région touchant à la plaie et qui est, par conséquent, plus directement le siége de l'infiltration inflammatoire; de là, elle se propage progressivement vers la lèvre inférieure. A son retour, la sensibilité revient à cette dernière lèvre d'abord, puis graduellement du côté du menton, où « elle tarda beaucoup plus à se rétablir, » dit V. von Bruns.

Dans le fait LXII (résection du dentaire inférieur), comme dans les observations LX et LXI, il y a une diminution progressive de la sensibilité; mais cette diminution va, cette fois, jusqu'à la paralysie absolue pendant une période de quarante-cinq jours.

La cause de l'anesthésie est, comme précédemment, l'infiltration plastique inflammatoire des tissus. Et, comme la

blessure, ici, est plus considérable relativement à la région du plexus mentonnier, les phénomènes de compression des filets nerveux sont plus prononcés et plus prolongés.

Le domaine du plexus mentonnier est, dans ce cas, cerné par une triple incision : l'une verticale sur le milieu de la lèvre inférieure, l'autre horizontale suivant le bord inférieur de l'os maxillaire, la troisième transversale, séparant de l'os, les parties molles du menton. Trois incisions autour d'un très-petit carré de tissus ne sauraient se réunir, même par première intention, sans produire une infiltration plastique notable de ces tissus. Mais, tout ne s'est pas cicatrisé ici, par première intention : le bout de l'os, resté à nu dans la bouche, a suivi les phases de cicatrisation qui sont toujours, pour le tissu osseux, d'assez longue durée.

Cette extrémité de l'os, enflammée, correspondait à la deuxième incisive droite et, par conséquent, au niveau du lieu même où est situé le plexus mentonnier. Elle devenait ainsi, pour cette région qui s'y heurtait dans tout mouvement des lèvres, une cause permanente d'irritation.

Ces diverses conditions ont entretenu, pendant un mois et demi, l'infiltration plastique inflammatoire. Pendant ce temps a duré la compression des tubes nerveux. La résolution survenue alors a permis à ceux-ci de reprendre leur volume et leurs fonctions. Peut-être avaient-ils, pendant ce long repos forcé, subi quelque altération particulière, telle que commencement de dégénération.

Ces faits nous apprennent donc que, peu après les sections nerveuses et sous l'influence de conditions pathologiques locales, la sensibilité qui persistait (de suite après l'opération) peut s'altérer, disparaître même momentanément, revenir ensuite et se perfectionner.

Ce sont les mêmes conditions locales inflammatoires qui expliquent la prolongation de l'insensibilité notée dans les

quatre observations, LXXII, LXXIII, LXXIV, LXXV, dont nous avons à nous occuper.

Le mécanisme de cette prolongation de l'insensibilité, nous le surprenons encore, d'une manière flagrante, pour ainsi dire, sur le sujet de l'observation LXXI, déjà cité.

La sensibilité, sur cet opéré, disparue après l'opération, est revenue le quatrième jour : la stupeur locale s'était dissipée. Mais le dixième jour, la sensibilité disparaît de nouveau : la raison en est dans la production du phlegmon qui complique les suites de l'opération; comprimant les tubes anastomotiques, ce phlegmon a étouffé la sensibilité suppléée qui renaissait.

C'est une inflammation érysipélateuse qui compliquait les suites de l'opération dans les observations LXXII et LXXIII. Par cela, le retour de la sensibilité suppléée s'est trouvé retardé, avant même que le terme de la stupeur locale ne fût atteint. Ainsi s'explique l'anesthésie prolongée jusqu'au dix-neuvième et vingt-huitième jour.

On ne signale pas de complication dans l'observation LXXIV ; mais, son analogie avec les deux précédentes permet d'attribuer à un engorgement inflammatoire, la continuation de l'insensibilité jusqu'au dix-huitième jour.

Pour l'observation LXXV (résection du nerf zygomatique), elle rappelle tellement les faits LX, LXI et LXII de V. von Bruns, qu'elle s'éclaire de leur explication.

Après la section du zygomatique, la stupeur locale est incomplète, puisque la sensibilité observée, six heures après par Wagner, est signalée comme commençant à diminuer ; puis l'anesthésie se prononce de plus en plus. C'est au quinzième jour seulement (terme de la période d'engorgement inflammatoire) que la sensibilité commence à reparaître.

On le voit, les conditions locales signalées dans les obser-

vations, ou l'analogie, quand le résumé trop concis des faits ne le mentionne pas, donnent la raison de ces légers retards, dans l'apparition de la sensibilité suppléée.

Un engorgement inflammatoire de la région sur laquelle l'opération a été pratiquée, un érysipèle, un phlegmon, une suppuration abondante, peuvent donc produire une compression, d'abord, et, quelquefois, une destruction des tubes nerveux anastomotiques déjà peu nombreux. Les fonctions de ces tubes peuvent ainsi être annihilées pendant un certain temps. On conçoit même, si la zone de destruction est considérable, si aucun ramuscule sensitif n'échappe à cette action, que l'insensibilité puisse rester à tout jamais complète.

Je ne parle que de l'insensibilité à la douleur et à la température, car, la sensibilité tactile, recherchée avec soin, loin du début de l'opération, pourra paraître persistante encore et les frottements, sur une petite portion de peau paralysée, donner encore naissance à des sensations perçues au moyen des papilles saines des nerfs voisins.

L'engorgement inflammatoire joue donc, comme la stupeur locale, un rôle considérable dans la manière d'être de la sensibilité par suppléance, après la section d'un nerf. Tantôt cette cause intervient pour interrompre le développement régulier de cette sensibilité, tantôt, combinant son action avec celle de la stupeur locale, elle retarde l'apparition de la sensibilité suppléée ou la fait disparaître quand elle commençait à se dégager de l'influence de la stupeur locale.

c. Faits de sensibilité appréciée à une époque éloignée de la section nerveuse. — Sur sept observations dans lesquelles on ne précise pas le retour de la sensibilité après l'opération, on signale, généralement du moins, après un temps éloigné, les caractères de la sensibilité revenue.

Six fois on trouve cette sensibilité très-affaiblie.

Légère dans l'observation LXXVI (Wagner); incomplète dans les observations LXXVII et LXXVIII (Bœckel); obtuse dans les faits LXXIX (Michel), LXXX (Wagner) LXXXI (Vanzetti); une fois, elle est indiquée comme persistante (observation LXXXII, Dupuytren).

Dans deux autres faits, la sensibilité est nulle (Obs. LXXXIII, LXXXIV, Wagner).

Dans l'observation LXXVI, la complication phlegmoneuse peut expliquer la faiblesse de la sensibilité à une époque éloignée.

Dans les six faits LXXVII, LXXVIII, LXXIX, LXXX, LXXXI, LXXXII, aucune complication n'étant signalée, nous sommes autorisés à attribuer la légèreté de la sensibilité de retour à sa nature elle-même : sensibilité suppléée. Celle-ci a toujours, en effet, ces caractères d'imperfection, comme je l'ai déjà signalé dans l'observation I de section du médian ; comme on en trouve encore la démonstration dans l'observation LIX (de Wagner), dans laquelle le parallèle entre la sensibilité suppléée et la sensibilité réelle se trouve en quelque sorte établi sur le même sujet : après la régénération, consécutive à la première opération, la sensibilité était parfaite; après la seconde opération la sensibilité était *moins parfaite*, l'autopsie démontra la non régénération.

Les deux faits de sensibilité demeurée nulle à une époque éloignée peuvent ainsi être appréciés :

Le premier de ces faits (Obs. LXXXIII) est un exemple d'une double complication inflammatoire : phlegmon, d'abord, et érysipèle ensuite. La combinaison de ces deux maladies a produit, sur ce sujet, une telle destruction des tubes nerveux anastomotiques que la sensibilité a disparu pour toujours. Trois ans et demi plus tard, on constatait encore son absence.

Sur le sujet de l'observation LXXXIV, l'insensibilité, après la section du nerf sus-orbitaire, persistait au bout de trois ans et demi.

Ici encore l'insensibilité a été ou complète ou incomplète. Incomplète, il est facile de l'expliquer : c'est de la sensibilité par suppléance.

Si l'insensibilité a été absolue, il faut admettre ou qu'une inflammation locale intense a détruit les tubes nerveux anastomotiques, ce que n'indique pas le résumé précédent, ou que le nerf sus-orbitaire, différent en cela des autres nerfs de la face, reste isolé et sans recevoir des anastomoses; ce fait aussi courtement exposé ne permet pas d'établir cette dernière opinion qui est en contradiction d'ailleurs avec ce qu'enseignent l'anatomie et le fait de Dupuytren (Obs. LXXXII), dans lequel la sensibilité persistait après la section du même nerf.

Je reste, pour moi, disposé à croire que, dans ces deux faits, toute perception d'impressions tactiles n'avait pas disparu sur la région du nerf divisé. Les frottements devaient y éveiller encore des sensations, par ébranlement des papilles voisines, comme je les ai observées sur le doigt indicateur des sectionnés du médian, observations III et IV, sur la joue de l'opérée de trois nerfs de la face, observation LVIII.

d. Faits de sensibilité revenue par régénération du nerf. — Deux faits seulement (sans parler de l'observation LIX (de Wagner) présentent quelques caractères qui autorisent à les classer ici : les observations LXXXV et LXXXVI. Il est dit dans chacun que la sensibilité est redevenue *parfaite* sur la région jadis anesthésiée. Dans l'un, il y a certainement production de tubes nerveux.

C'est peut-être suffisant pour faire affirmer la régénération. Cependant, il est bon de soumettre ces faits à la

critique, ne fût-ce que pour signaler leurs *desiderata* et prémunir contre un acquiescement trop facile.

La sensibilité est redevenue normale le soixante-quatorzième jour dans l'observation LXXXV. Mais Wagner a extirpé, dans cette circonstance, une production analogue au névrôme d'amputation. Ce névrôme occupait une grande longueur de la cicatrice; il était l'occasion de douleurs atroces dans la région. Par son extirpation, la névralgie a cessé. La sensibilité pathologique excessive a fait place à une insensibilité immédiate de la région, insensibilité par stupeur locale : c'est la règle.

La plaie marche ensuite à la cicatrisation, ses bords se rapprochent et se réunissent; la sensibilité redevient normale : on le constate le soixante-quatorzième jour.

Aucun des filets nerveux anastomotiques de la région n'a été divisé, dans sa continuité, par l'extirpation du névrôme. Il n'y a eu d'enlevé que la partie des tubes nerveux en état d'hypergénèse. En extirpant un névrôme à la surface d'un moignon d'amputé, on ne détruit nullement la sensibilité des parties de la peau voisines de la tumeur enlevée; elle reste ce qu'elle était auparavant : il a dû en être de même sur l'opérée de Wagner.

L'observation se sert du mot *normale* pour qualifier la sensibilité. Il est probable que l'on caractérisait ainsi la sensibilité que la malade avait coutume de présenter en ce point. Son état normal de sensibilité dans cette région devait être celui qui résulte d'une sensibilité suppléée, très-exercée pendant de longues années. Cette femme n'en avait pas d'autre, depuis six ou huit ans; quatre fois depuis cette date, elle avait subi des opérations sur cette partie.

D'ailleurs, est-il bien acceptable qu'en soixante-quatorze jours la cicatrice extirpée sur une longueur de neuf lignes,

c'est-à-dire deux centimètres, ait repris une régénération complète ; et il la faudrait complète pour expliquer le retour *parfait* de la sensibilité.

C'est par de semblables arguments, dont tous n'ont pas une valeur absolue, que l'on pourrait contester la réalité d'une régénération nerveuse dans ce cas.

Quant à l'opéré sur lequel Carnochan a trouvé la sensibilité complète quatorze mois après la résection d'un pouce trois quarts du nerf maxillaire supérieur, j'ignore si l'on pourrait expliquer ce fait en comparant l'affirmation de l'auteur américain à celle qu'avait émise M. Paget à propos de ses deux sections accidentelles du médian (chapitre Ier). Ce dernier auteur n'hésitait pas à déclarer la régénération de ce nerf, pour expliquer le retour de la sensibilité qu'il observait à la main. Cette sensibilité pourtant n'était entretenue que par suppléance, ainsi que je l'ai démontré.

De même Carnochan, étonné d'observer la sensibilité sur une région qu'on croyait généralement sous l'influence exclusive du nerf maxillaire supérieur, s'est peut-être servi d'un terme exagéré pour exprimer ce fait.

Il eût été intéressant de savoir de quelle manière ont été explorées les trois espèces principales de sensibilité.

Les tubes nerveux provenant du facial devaient, en effet, entretenir, dans la région, une certaine dose de sensibilité, mais elle ne devait pas être complète.

Si le mot *complète* exprime la vérité absolue, il faudrait croire à une régénération de près de six centimètres d'un nerf obtenue en quatorze mois sur un adulte. On sait que penser de pareils résultats.

Si, malgré ces objections, on accorde à ce fait la valeur que lui ont attribuée quelques observateurs, il reste, à l'appoint de la régénération des nerfs de la face, cette obser-

vation, la précédente si l'on veut, et le fait de Wagner (Obs. LIX); ce dernier fait est certain : il a reçu la démonstration nécropsique.

La régénération des nerfs de la face chez l'homme ne peut donc pas être niée; mais, il faut reconnaître qu'elle a été rarement observée sur lui, au moins jusqu'à ce jour.

En résumé, dans les nombreuses observations de section concernant les nerfs de la face, nous retrouvons les mêmes phénomènes que nous avons observés après les névrotomies pratiquées aux membres.

Partout, mêmes troubles sensitifs ou moteurs partout, même persistance et même développement graduel des fonctions motrices et sensitives; presque partout, même imperfection, rarement perfection absolue de ces fonctions. Presque toujours, interprétation des phénomènes possible seulement par la théorie des suppléances motrices et sensitives; quelquefois, par la théorie de la régénération du nerf divisé (observations XXVI, LIX, VII? XI? XXXVIII? LXXXV? LXXXVI?).

L'étude impartiale des faits nous conduit ainsi à considérer ces deux théories comme définitivement établies.

D'après la première, les fonctions suppléées, seules au début, sont faiblement accomplies; mais peu à peu, elles acquièrent un développement assez grand : la paralysie est loin d'être complète.

D'après la seconde, les fonctions, cessant d'être remplies, seulement à l'aide des suppléances, rentrent sous l'empire du nerf régénéré et reprennent leur perfection.

Ces résultats, dont la science pure n'avait pas, jusqu'à ce jour, rendu un compte exact, auront, sans doute, sur la pratique médicale, une heureuse influence.

Puisque la paralysie n'est pas absolue consécutivement à la section d'un nerf; puisque le retour des fonctions de-

vient quelquefois très-perfectionné, normal même, on cessera de rejeter la pratique de la névrotomie comme trop dangereuse dans ses suites éloignées.

Un certain nombre d'affections pourra être ainsi plus avantageusement combattu.

DEUXIÈME PARTIE

INDICATIONS CHIRURGICALES DES SECTIONS NERVEUSES CHEZ L'HOMME

Pour préciser les indications chirurgicales de la névrotomie, il importe de s'inspirer, dans le présent, de ce qui est scientifiquement logique ; de rechercher, dans le passé, les faits de sections nerveuses pratiquées dans un but thérapeutique ; d'en constater les succès, les insuccès ; de les comparer ; de tirer de ces notions des déductions ou lois qui puissent servir de guide pour la pratique des névrotomies futures.

Je ferai, en suivant cet ordre d'idées, l'étude des sections nerveuses dans :

1° les névralgies ; 2° les douleurs symptomatiques de certaines affections ; 3° le tétanos traumatique ; 4° l'épilepsie ; 5° les contractures ; 6° les tumeurs des nerfs ; 7° les blessures des nerfs.

CHAPITRE PREMIER

NÉVROTOMIE DANS LES NÉVRALGIES

L'utilité de la névrotomie appliquée à la guérison des névralgies est encore, pour quelques chirurgiens, un sujet de doute et de discussion.

Les conséquences de l'emploi de cette méthode sont, disent les uns, plus graves que le mal qu'elle est destinée à combattre.

« Il ne faut pas s'imaginer, dit M. A. Guérin, qu'on peut, sans inconvénient, faire la section d'un nerf de sensibilité, car, après celle du nerf dentaire inférieur, par exemple, le malade est sans cesse trompé par ses sensations : il serait tenté de croire qu'un verre qu'il porte à la bouche est cassé, et, comme la sensibilité de la muqueuse buccale ne l'avertit plus de l'existence de matières alimentaires entre la lèvre paralysée et les dents correspondantes, il laisse ces substances s'accumuler en ce point. » (*Manuel de Chir. op.*, p. 278.)

On lit encore, quelques lignes plus haut, les phrases suivantes :

« Qu'on résèque un nerf de sentiment pour une névralgie, passe encore, mais un nerf mixte qui donne le mouvement à un membre, je ne le comprendrai jamais !.. Un chirurgien coupe le sciatique en pratiquant la résection de la tête du fémur et le malade est resté paralysé.

« Ce ne sont pas pourtant les accidents de ces opérations et les infirmités qu'elles entraînent qui les ont le plus discréditées, c'est qu'elles guérissent rarement le mal qu'elles sont destinées à faire cesser,» ajoute le même auteur.

Ainsi, Velpeau a cité un homme âgé de quarante-cinq ans qui, pour un tic douloureux, avait subi successivement la section et l'excision de tous les nerfs de la face, sans aucune espèce d'avantage.

Le malade auquel Varren excisa les nerfs frontal, sous-orbitaire et facial, ne fut pas guéri. On pourrait rendre cette liste beaucoup plus longue.

La névrotomie ne guérit que momentanément les névral-

gies, dit Stromeyer, qui attaque très-vivement cette méthode opératoire.

L'opération n'éteindra pas, d'une façon durable, la névralgie, écrit Follin, car la cicatrice du nerf permet le retour des sensations.

L'extrémité du nerf sectionné se tuméfie ou s'englobe dans la cicatrice qui, se rétractant, comprime les tubes nerveux et ramène la névralgie, disent quelques-uns.

La névralgie est presque toujours d'origine nerveuse centrale, répète celui-ci : que peut faire la névrotomie dans ces cas? Elle est irrationnelle.

Les objections précédentes ne sont pas irréfutables.

La première partie de ce traité répond longuement et victorieusement à quelques-unes des craintes signalées dans les lignes précédentes : la paralysie n'est ni aussi grave, ni aussi certaine qu'on le redoute.

Cette première partie démontre encore que le rétablissement de la continuité du nerf, si redouté par Follin et par plusieurs autres savants, est une exception assez rare. Cette exception ne saurait donc motiver la proscription absolue de la méthode des sections nerveuses.

La névrotomie ne donnerait que des guérisons momentanées, comme le proclame Stromeyer, qu'elle serait digne d'être prise en considération ; mais, nous verrons bientôt que, contrairement à ces affirmations, elle a maintes fois produit des guérisons immédiates, prolongées et radicales. Le succès est la règle, l'insuccès l'exception. La cause de l'exception peut être recherchée, quelquefois découverte et souvent combattue. Le bout supérieur du nerf sectionné peut se renfler en névrôme nodullaire, mais cela est loin d'être constant. D'ailleurs , ce névrôme n'est pas au-dessus des ressources de l'art et on ne doit que médiocrement s'en préoccuper *a priori*.

On ne contestera pas, à bon nombre de névralgies, une origine périphérique, et il est facile de démontrer combien il est rationnel de pratiquer la névrotomie dans ces cas. Quant aux névralgies à origine centrale, il n'est pas dit qu'elles ne puissent subir une influence favorable de l'emploi de la même méthode. Je reviendrai sur ce sujet.

Toutes les objections précédentes perdront leur valeur, à mesure que nous avancerons dans l'étude plus approfondie de la question.

Constatons d'abord que tous les chirurgiens n'ont pas montré la même hostilité que les précédents contre la névrotomie dans les névralgies.

« Nous ne saurions blâmer, dit M. Sédillot (*Traité de méd. opérat.*, t. II, p. 9 ; 1870), ces hardiesses (la névrotomie), tant les souffrances sont intolérables et entraînent les malades à tout affronter pour en être délivrés. La conduite du chirurgien est difficile, anxieuse. D'un côté, des douleurs intolérables dont les malades veulent être soulagés à tout prix, d'un autre côté, la crainte des récidives et d'une paralysie persistante. La décision doit dépendre de l'intensité des douleurs, de l'insuccès des remèdes employés, de l'état moral, constitutionel, des causes, de la nature et des accidents de la névralgie. »

M. Nélaton reconnaît à cette méthode des avantages positifs. Il lui doit des guérisons définitives de névralgies rebelles. Quand il n'a pas obtenu la guérison complète, il a, presque toujours, vu survenir des rémissions pendant un certain temps.

Voici la conclusion d'une thèse qui traduit les impressions de plusieurs professeurs de Strasbourg :

« Les résections nerveuses, bien que souvent suivies de récidives, sont cependant préférables à tous les autres moyens thérapeutiques, puisqu'elles sont généralement

pratiquées quand ceux-ci ont été employés inutilement et que, outre leur peu de gravité, elles procurent aux malheureux névralgiques presque toujours un soulagement temporaire, et quelquefois une guérison complète. » (Thèse de Faucon, 1869).

Otto Weber (de Bonn)[1], bien que très-sévère pour la névrotomie, l'accepte cependant, pour les névralgies traumatiques et trace quelques procédés opératoires. Mais il la rejette pour les autres névralgies, surtout pour les névralgies centrales.

Il la proscrit lorsqu'il s'agit de gros tronc nerveux.

Il trouve la névrotomie aussi parfaite que la névroctomie ou excision des nerfs.

En névrotomisant, dit-il, on fait une plaie qui produit un *controstimulus* et peut guérir momentanément la douleur. Une dérivation morale produit souvent le même effet. Mais le mal revient et on a, de plus que la névralgie, une paralysie absolue de la conductibilité centrifuge ou centripète du nerf divisé. Donc ce procédé doit être banni de la pratique, quand il s'agit de névralgies centrales dans leur siége.

Romberg, Dieffenbach proclament l'utilité de cette méthode.

Wagner (de Kœnigsberg) n'hésite pas à la conseiller, quand tout l'arsenal thérapeutique a été mis en usage.

Jaccoud lui-même reconnaît que « la section des nerfs, suprême ressource de la thérapeutique...,qui compte, à côté de beaucoup de revers, les succès de Patruban, Schuh, Beck, Bruns et Sédillot..., est justifiée dans les névralgies superficielles. » (*Path. méd.*, p. 469.)

[1] Weber, in Pitha's und Billroth's *Handbuch der allgemeinen und speciellen Chirurgie ;* Erlangen, 1865, Band II, Abtheil. 2, Lief. 1.

Loin de proscrire la névrotomie, plusieurs de ces derniers auteurs cherchent à en déterminer les indications. Celles qui leur paraissent capitales résultent des conditions d'intensité et de résistance de la névralgie aux agents thérapeutiques.

Comment ne pas partager cette opinion, lorsque l'on est aux prises avec une névralgie que rien n'a pu soulager : « ni quinine, ni arsenic ; ni hydragyre, ni iodure de potassium ; ni bains de vapeur prolongés et répétés, ni eaux minérales de Néris, Vichy, Pougues ; ni fer, ni quina, ni sangsues, ni vésicatoires, ni dérivatifs intestinaux ; ni opiacé, ni aconitine, ni belladone, ni agents cyaniques ; ni éther, ni chloroforme ; ni bromure de potassium, ni électricité, avec les courants constants, si efficace dans les névralgies essentielles, si l'on en croit Bénédikt, ni cautérisations transcurrentes, » quand avec cela la douleur est violente, augmente par accès de plus en plus répétés, atteint au maximum d'intensité, entraîne de véritables crises convulsives ; quand un patient, désespéré de ses tourments, vient, en suppliant, implorer une guérison, fût-ce au prix d'une horrible mutilation ?

Il ne faut pas qu'on l'ignore, de graves amputations ont été pratiquées pour des névralgies intenses et rebelles :

Alexandre Denmarck, dans une lettre adressée, en 1813, à Leigh Thomas, rapporte une amputation du bras faite pour une névralgie causée par l'enclavement d'une balle au milieu des filets postérieurs du nerf radial.

En 1805, G. Bell, de concert avec Monro le second, pratiqua l'amputation d'un pouce, à la femme d'un chirurgien de Lincolnshire, pour une névralgie consécutive à une piqûre.

Marshall-Hall cite aussi un cas d'amputation d'un pouce pour une névralgie consécutive à la ligature de la radiale :

mais n'ayant pas soulagé le malade, cette opération fut successivement suivie de l'amputation de la main, de l'avant-bras, du bras, et enfin, de la désarticulation de l'épaule.

The Lancet, 1837, rapporte l'histoire d'un malade qui, pour une contracture douloureuse des doigts, fut successivement amputé de l'avant-bras par Tyrrell, désarticulé au coude par Langstaffe, enfin désarticulé à l'épaule par Branby-Cooper.

On a même amputé la cuisse pour des douleurs névralgiques : Mayor (de Lausanne) l'a fait pour une névralgie poplitée, et, Mayo, à l'hôpital Saint-Barthélmy (Angleterre) pour une névralgie du genou[1].

Gherini a pratiqué, avec succès, sur un premier malade, une excision de la tête d'un métatarsien pour une névralgie du membre inférieur consécutive à l'ablation d'un orteil.

Sur un second malade atteint de névralgie métatarso-phalangienne et d'ongle incarné, Gherini désarticula l'orteil. La névralgie ne fut pas guérie ; il amputa le métatarsien correspondant, ce qui produisit un soulagement, mais non une guérison. La névralgie récidiva sous forme fémoro-tibiale, dit l'auteur.

M. Nélaton pratiqua l'amputation de l'avant-bras chez une femme souffrant des douleurs atroces partant de la paume de la main et occasionnées par la présence de névrômes de cette région.

Schawn amputa l'indicateur gauche à une femme qui, à la suite d'une piqûre de la deuxième phalange de ce doigt, avait été prise de douleurs névralgiques excessivement violentes.

[1] Faits signalés par Faucon ; thèse de Strasbourg, 1869.

Wagner a fait plusieurs fois la résection de l'os maxillaire supérieur pour des névralgies intenses et rebelles de la face.

Enfin Brætsch (*Bayerisches arztliches intelligenz-Blatt*, 1863, n° 33) cite deux cas dans lesquels on a pratiqué la ligature de la carotide pour des névralgies du trijumeau.

La névrotomie est, sans contredit, une opération innocente en comparaison des mutilations précédentes qui toutes exposent le patient à de grands dangers de mort ; et on réaliserait un progrès réel en substituant, à ces opérations, l'emploi raisonné et bien défini de cette méthode qui va faire l'objet de notre étude.

Article I. — Historique.

La première section nerveuse, pour névralgie, fut pratiquée en France : Maréchal, chirurgien du roi Louis XIV, divisa une branche du trijumeau, pour une névralgie de la face.

L'histoire ne dit pas ce qu'il en advint, mais elle nous apprend que la France fut le pays où parurent les premiers travaux de science positive sur la névrotomie, et où ces travaux ont été constamment poursuivis.

En 1822 paraît la première observation détaillée, sur ce sujet (Descot, *Dissertation sur les affections locales des nerfs*). Il s'agit d'une névralgie d'origine traumatique guérie par la résection du nerf sciatique poplité externe; l'opération fut proposée et pratiquée par Yvan, chirurgien des Invalides.

De 1830 à 1838, Velpeau divisa les nerfs de la face ; Delpech, le nerf cubital pour une névralgie de l'avant-bras (1832), le tibial postérieur, pour une névralgie de la jambe

et du pied; Boyer, Bérard divisèrent chacun le nerf sous-orbitaire; Malagodi, un sciatique pour une névralgie de ce nerf. L'Américain John Warren avait réséqué, en 1830, le dentaire inférieur, à l'angle de la mâchoire.

En Angleterre, l'an 1837, Mayo résèque, à l'hôpital Saint-Barthélemy, le sciatique, pour une névralgie du moignon. Cooper divise un radial pour une névralgie (1838); Crampton, un musculo-cutané; Palmer, un péronnier, pour la même maladie (1839).

On ne trouve, pendant cette période, qu'une observation à l'avoir de la Prusse; elle est de Wiedman et Schol : c'est une section du nerf cubital, au coude, pour une névralgie des doigts (imitation de l'opération de Delpech).

De 1840 à 1852 il n'y a plus de névralgies traitées par les sections nerveuses. Les faits avaient été, sans doute, médiocrement favorables à cette méthode. Les difficultés opératoires ont pu décourager et arrêter l'élan après cette première étape.

En 1852, la France donne à cette méthode une impulsion nouvelle aussitôt ressentie en Europe : Roux publie ses quatre résections sous-orbitaire et dentaire inférieur (1852); Sédillot, une section sous-orbitaire (1853); Pontoire, son mentonnier divisé (1854), et Herrgott, sa résection du dentaire inférieur (1855).

En Italie, Laurenzi sectionne le facial pour une névralgie (1852); Borelli, le sous-orbitaire (1855).

En Autriche, Patruban et Schuh résèquent chacun deux sous-orbitaires (1853), et Roser, un lingual (1855).

La Prusse voit naître le commencement de la série des sections nerveuses de Wagner (1854).

Dès lors, la névrotomie pour les névralgies se multiplie sur tous les points du globe.

Aux observations de Michel (1850), Nélaton (1860-

1864), Sédillot (1863), Bonnet, etc..., inscrites en France, l'Italie ajoute la section du lingual de Vanzetti (1856), et vient, par Gherini, soumettre une partie de son travail au jugement de la Société de chirurgie de Paris (1864).

L'Amérique nous envoie le nom de Carnochan attaché à trois faits d'extirpation du nerf maxillaire supérieur ; ceux de Mitchell, Morehouse et Keen, rapporteurs d'une résection nerveuse pour une névralgie du médian.

En Allemagne, Wagner continue sa série de névrotomies, à laquelle Langenbeck et Linhart (1860) ajoutent quelques faits.

En Angleterre, un fait : celui de Hilton (1861).

L'Autriche n'apporte qu'une observation de section du sous-orbitaire (1863).

Puis les travaux se poursuivent presque exclusivement en France et en Allemagne avec une égale ardeur (de 1864 à 1873).

L'Allemagne enregistre ses faits dans un chapitre du *Traité de Chirurgie pratique* de Victor von Bruns. Il y a là, une sorte de monographie sur la névrotomie des nerfs de la face. Cinquante-deux cas y sont renfermés. Sur ce nombre, l'auteur compte six insuccès, cinq guérisons pour quelques jours, dix-sept guérisons pour quelques mois, six pour quelques années ; dix-huit fois on ne dit rien de précis sur la durée de la guérison.

Wagner (de Kœnisberg) publie, dans *Arch. f. Klin, Chirurgie, 1870*, un travail sur ce sujet.

Il croit beaucoup à la régénération nerveuse et ignore la *théorie des suppléances nerveuses* publiée en France dès 1869. Il rejette la névrotomie des gros troncs ; il ne prescrit cette opération que pour les névralgies périphériques.

Sur les cent trente-cinq cas qu'il a rassemblés, il compte six morts, neuf succès, une récidive quelques jours après

l'opération, trente-deux récidives après quelques mois, vingt au bout de quelques années. La récidive cessa dix-huit fois au bout de quelques mois, vingt-cinq fois après quelques années.

Vingt-quatre fois on n'indique pas d'une manière précise la durée de la guérison.

Wagner a fait personnellement vingt-deux névrotomies sur dix-huit malades. Il a eu un mort. Onze fois la guérison dura des mois; dans les autres cas, elle dura des années (*Opinion médicale*, 1870, p. 395).

A côté de ces travaux, se produisent en France, sous l'impulsion de MM. Michel et Bœckel, les thèses de Voisart (1864), de Gout (1866), de Faucon (1869), à la faculté de Strasbourg; puis les observations de M. Paulet (1867) et autres.

Là sont scrutées les causes de récidive des douleurs névralgiques à la suite des sections ou résections nerveuses.

Nous retrouverons plus loin les détails concernant ces travaux.

Si, malgré ces recherches et cette pratique déjà répétées, la névrotomie, pour les névralgies, n'est pas devenue une opération classique, acceptée par tous, il ne faut certainement pas en chercher la raison dans l'appréciation exacte de la théorie et des faits.

La théorie lui est de tous points favorable.

Les faits, à leur tour, démontrent son efficacité non douteuse.

Article II. — Raison théorique de la névrotomie dans les névralgies.

On a distingué les névralgies, selon leur origine, en *périphériques* et *centrales* : *périphériques*, lorsque la

lésion qui les cause siége sur les nerfs ou leurs ramifications ; *centrales*, lorsque l'altération frappe les centres nerveux eux-mêmes.

§ 1. Névralgies périphériques.

Les névralgies de la première classe sont fréquentes. Elles sont le produit d'irritations locales agissant soit sur les dernières ramifications nerveuses, soit sur les branches principales d'un nerf ou sur le tronc de ce nerf lui-même.

Iᵉ Forme des névralgies périphériques.

Les formes névralgiques résultant de la lésion d'une partie de la périphérie du système nerveux sont très-variées.

A. Tantôt la névralgie est caractérisée par une douleur fixée sur les filets seuls du nerf irrité.

Beaucoup de névralgies dentaires débutent par une douleur localisée au filet dentaire.

La piqûre du doigt indicateur avait produit une névralgie, localisée seulement à cet organe, sur les malades dont Schwan et les américains Mason-Waren et Brown nous ont laissé le récit.

Bérard s'étant volontairement soumis à la galvanisation par acupuncture, du nerf frontal à sa sortie du trou sus-orbitaire, ressentit aussitôt des douleurs extrêmement vives dans le front et le sommet du crâne. Ces douleurs cessèrent dès qu'on eut retiré l'aiguille, mais pour reparaître, quelques mois plus tard, sous forme de névralgie frontale, *localisée dans les divisions du nerf qui avait été piqué*. Elle s'étendit plus tard...

B. Tantôt la douleur est irradiée, surtout vers la périphé-

rie du nerf dont le tronc ou les branches sont atteints par la cause irritante.

On trouve, dans la *Gazette des hôpitaux* de 1856, l'observation suivante (Bonnafont) :

« Coup de feu reçu en Crimée. Plaie à la face, au-dessous du bord inférieur de l'orbite droit. Prompte cicatrisation, mais douleur vive, dans la région sus-maxillaire, persistant jusqu'au retour en France. Entrée à l'hopital du Roule. Extraction d'un fragment de plomb roulé sur lui-même comme un petit copeau, ayant l'épaisseur d'un grain d'avoine, enchassé dans le tissu osseux de la fosse canine et comprimant la branche sous-orbitaire du nerf trifacial. Cessation immédiate des douleurs.»

M. Richet, dans son *Anatomie chirurgicale*, fait le récit d'un coup de feu à la région iliaque gauche, traversant le bassin de part en part, avec fracture d'une épine iliaque :

« Douleurs atroces revenant trois ou quatre fois par jour, durant chaque fois de vingt à vingt-cinq minutes, s'irradiant dans la cuisse, etc... Les opiacés à haute dose, les embrocations d'huile de chloroforme, les potions chloroformées furent employées, sans succès, contre cette lésion probable du crural. Mort. A l'autopsie on trouva une esquille, détachée de l'os iliaque, implantée dans le nerf crural. Mort d'excès de douleur. »

Portal, cité par Descot, rapporte qu'une amputation de cuisse fut suivie de douleurs atroces se faisant sentir, pendant deux ans, au bout du pied. L'autopsie fut faite, et l'on trouva que la ligature des vaisseaux cruraux contenait une branche du nerf sciatique.

La *Gazette des hôpitaux* publie (année 1866, page 310) l'observation d'une névralgie intermittente du canal de l'urèthre, tenant à l'existence d'un rétrécissement mou

de ce canal. L'uréthrotomie produisit une guérison immédiate de la névralgie (Obs. de Corbel).

C. — Cette irradiation périphérique de la douleur n'est pas, dans quelques cas, le seul caractère de la névralgie. Il peut s'y joindre des spasmes, des contractures résultant de l'excitation des muscles auxquels se rend le nerf.

Une saignée radiale, faite au pli du coude, amena des douleurs vives et la contracture, dans un fait rapporté par Borelli. La guérison fut obtenue par la section sous-cutanée de la partie profonde de la cicatrice.

Il est commun d'observer des complications spasmodiques dans les névralgies de la face.

D. — Au lieu d'une irradiation suivant la périphérie du même nerf, la névralgie peut présenter une irradiation surtout ascendante, par laquelle les branches voisines, plus ou moins directement influencées, prennent successivement part aux douleurs ou aux autres troubles de la névralgie.

La névralgie de Bérard, citée plus haut, récidiva plusieurs fois à plusieurs années d'intervalle, souvent avec une intensité peu commune et une longue durée, non plus localisée au frontal, mais étendue aux deux autres branches de l'ophtalmique, le nasal et le lacrymal.

Dans Valleix, on trouve le fait d'un adolescent qui, à la suite d'une brûlure légère d'un doigt de la main, fut pris de névralgie de ce doigt d'abord, laquelle ne tarda pas à envahir tout le plexus cervico-brachial.

Un fragment de bois, engagé dans une carie dentaire, irritant la pulpe de la dent, avait produit une névralgie intense irradiée à tout le trijumeau (*Arch. gén. de méd.*, 1830).

Que de fois la carie dentaire, à elle seule, ne produit-elle pas des névralgies de même nature et aussi irradiées?

« Un commis papetier, âgé de trente-trois ans, avait perdu totalement la vision de l'œil gauche, en 1845, à la suite de la projection, dans cet organe, d'un éclat de capsule fulminante. Treize ans après, en 1858, l'œil s'enflamma, puis s'atrophia.

« Le 10 août 1864, l'œil rougit, il se manifeste des douleurs dans la région sus-orbitaire et sur le trajet naso-lobaire. Les douleurs sont continues et persistent jusqu'au 12 septembre, où D... se présente à la clinique de Fano. Pendant tout ce temps, il a fait des médications variées : vingt-six paquets de sulfate de quinine de cinquante centigrammes ; onctions belladonées ; laudanum.

« Fano, supposant que cette névralgie est causée par la présence, dans l'œil, de quelque débris de capsule fulminante, propose au malade de pratiquer l'excision d'une large portion de la cornée, de recouvrir ensuite la région oculaire de cataplasmes. Ce qui fut fait le 12 septembre. A partir de cette opération, les douleurs cessèrent complétement. Elles n'ont pas reparu jusqu'au 19 octobre, jour de la rédaction de cette note. Les lambeaux cornéens se sont cicatrisés : ils n'est pas sorti de corps étranger de l'œil. »

E. — La douleur est souvent irradiée à la fois vers la périphérie du nerf irrité et vers les parties ascendantes du même nerf.

Ainsi, le roi Charles IX, dont A. Paré raconte l'histoire, fut, à la suite d'une saignée, dans laquelle le médian (?) aurait été piqué, pris de douleurs subites extrêmement vives, s'irradiant à la main et à l'épaule, et arrachant des cris aigus à *l'auguste malade*.

Jobert rapporte (*Gazette des hôpitaux*, 1840) une observation analogue à la suite d'une saignée au coude : des points douloureux se produisirent au devant de l'extrémité inférieure du radius, au pouce et vers le haut du bras.

Un coup d'épée ouvre la saphène, près du genou et lèse le nerf saphène. Des douleurs névralgiques intenses sont la conséquence de cette blessure. Sabatier conseille la cautérisation de la plaie, ce qui ne fut pas appliqué.

Citons encore l'observation recueillie à la maison de Saint-Cloud, en 1834, par Jobert *(Plaies d'armes à feu*, p. 106) :

« Coup de feu, à plomb, reçu à la jambe, pendant les journées de 1830. Pénétration d'un grain dans le nerf saphène interne. Douleurs très-aiguës dans toute la distribution du nerf à la cuisse, à la jambe, au pied. Ces douleurs résistèrent à tous les liniments opiacés, seuls employés. »

F. — L'excitation névralgique, dépassant ces limites, peut entraîner jusqu'à des troubles des sens, et même jusqu'à des phénomènes épileptiformes, convulsifs ou paralytiques. En voici quelques exemples :

Une dent de sagesse un peu plus douloureuse au toucher que les autres, non cariée cependant, avait déterminé une névralgie intense, très-irradiée, et très-rebelle du trijumeau, sur une femme âgée de cinquante-quatre ans. Cette névralgie s'accompagnait de surdité.

On fit l'extraction de la dent. La névralgie et la surdité furent instantanément guéries. *(Gazette des hôp.*, 1860, p. 279).

Fischer (de Hanovre) rapporte le fait suivant : « Plaie, d'un homme de quarante-cinq ans, au côté droit du front par l'extrémité ferrée d'un bâton. Hémorrhagie, puis prompte cicatrisation. Survient une douleur de tête localisée à droite, des sensations d'étincelles, des mouches volantes et fixes devant l'œil droit frappé de photophobie. Examen le quatorzième jour de l'accident :

« La puissance visuelle des deux yeux est la même ;

pupille intacte ; fond d'œil normal, à l'ophtalmoscope ; les pupilles blanches, éclatantes, sont légèrement rosées vers leur milieu.

« Cicatrice un peu au-dessus du trou sous-orbitaire. Douleurs s'irradiant de là sur tout le côté droit du front. Étincelles.

« Le malade se refusa à tout traitement chirurgical. Traitement médical : sangsues, vésicatoire, morphine.

« Une névralgie sous-orbitaire survint pendant ce traitement.

« Le patient consentit à l'opération : la cicatrice fut excisée et le nerf frontal sectionné. La réunion s'opéra par première intention, la névralgie sus-orbitaire disparut de suite et la sous-orbitaire le sixième jour.»

Cinq fois Gross (de Philadelphie) a reconnu, comme cause de la névralgie du trijumeau, sur des vieillards privés de dents, la compression des filets nerveux qui traversent les alvéoles, par le dépôt de matière osseuse dans les canalicules.

Les douleurs étaient atroces, paroxistiques, se réveillant sous l'influence de causes insignifiantes, se caractérisant par des picotements, des lancées ou des douleurs sourdes, quelquefois soulagées par la pression, se compliquant parfois de *spasmes* de la face. La santé finissait par s'altérer, dans quelques cas.

Chaque fois Gross obtint la guérison en enlevant, à l'aide de la pince incisive ou de la gouge, l'alvéole ou les alvéoles malades.

Dans une saignée de la saphène, au pied, le nerf fut piqué, dit Sabatier : des douleurs très-vives éclatèrent au moment même de l'opération ; puis des *mouvements convulsifs* se produisirent dans le membre blessé et se répandirent dans tout le corps.

Cet état fut rebelle aux traitements employés. Sabatier,

appelé à donner son avis, conseilla l'incision profonde des téguments de la malléole interne; ce qui ne fut pas accepté.

Robert rapporte l'observation de Vinatier. Dans ce fait, la piqûre du musculo-cutané donne lieu, d'abord à des douleurs extrêmement vives, plus tard, à une *paralysie* du membre.

Un jeune malade, dit Jeffreys (*Arch. de Méd.*, 1823, t. II), était en proie à des douleurs atroces de la face, qui retentissaient jusqu'au fond de l'orbite; les muscles du côté droit de la face étaient *paralysés ;* le siége principal de la douleur était au milieu de la joue droite, au devant du bord antérieur de la branche ascendante de la mâchoire inférieure. En ce point, on sentait facilement sous la peau un corps dur et pointu au niveau duquel Jeffreys pratiqua une incision. Il retira alors un fragment de porcelaine que, d'après sa situation, Jeffreys supposa devoir comprimer à la fois des branches du nerf facial et du nerf de la cinquième paire. Cette supposition d'ailleurs, était complétement d'accord avec les symptômes éprouvés. Le malade, qui souffrait depuis quatorze ans de sa névralgie, soulagé d'abord, fut parfaitement guéri au bout de deux mois.

Le malade, dont Descot nous a laissé l'histoire et qui souffrait d'une atroce névralgie du sciatique à la suite d'une blessure de guerre, avait des crises douloureuses qui allaient, dans les paroxysmes, jusqu'à l'*épilepsie*.

M. Denucé a récemment publié un exemple semblable. Je le rapporte plus loin.

2° Mécanisme de la névralgie; utilité de la névrotomie.

Le mécanisme de la production de la névralgie, dans ce cas et dans leurs analogues, l'utilité de la névrotomie,

comme déduction à en tirer, sont deux points faciles à démontrer :

A. — Lorsque la douleur reste fixée sur les filets nerveux irrités, une impression permanente est produite, par la présence d'un agent irritant, sur les ramuscules du nerf. Cette impression est transmise, par le nerf, au *sensorium commune*. Ce dernier reçoit l'impression, la reconnaît pénible, douloureuse, offensante pour l'organisme.

Il y a donc, dans cet acte qui aboutit à la névralgie, trois phénomènes distincts : 1° une *impression produite* sur l'extrémité *nerveuse;* 2° la *transmission* de cette impression par le nerf jouant le rôle de simple conducteur ; 3° la *perception* de l'impression par le *sensorium commune*, ce qui constitue la sensation.

La destruction d'un seul de ces trois facteurs suffit pour éteindre la névralgie : en enlevant la cause irritante, comme l'ont fait quelques auteurs des observations précédentes, la névralgie guérit *(sublata causa tollitur effectus)*.

Si, dans l'impossibilité de détruire cette impression locale, on supprime sa *transmission* par la section du nerf, rien ne va plus éveiller le *sensorium commune*. Par cet isolement, la névralgie est, pour l'organisme, comme si elle n'existait pas.

La névrotomie, qui interrompt la transmission, agit donc efficacement dans ces cas. Théoriquement son utilité ne saurait être mise en doute.

B. — Le mécanisme de la production névralgique est le même, lorsque la cause irritante siégeant sur la continuité d'un nerf, l'irradiation douloureuse se produit surtout vers la périphérie de ce nerf.

Il se passe, alors, une série de phénomènes analogues à ce que l'on observe à l'occasion d'un choc violent et limité sur un point d'un nerf, sur le cubital au coude, par exemple.

Ce choc détermine une douleur subite plus ou moins vive se faisant sentir au point frappé ; elle s'irradie, en même temps, vers les deux derniers doigts de la main, sous forme d'une sensation douloureuse de frémissements, de spasmes, de contractures des deux derniers doigts. Tous les tubes nerveux du cubital au coude ont été ébranlés par la contusion ; l'ébranlement des tubes *sensitifs,* transmis au centre perceptif, est apprécié sous sa forme habituelle, c'est-à-dire comme douleur. Tous ces tubes sensitifs lésés allant se rendre à la région cubitale de la main, le *sensorium* rapporte la douleur à cette région elle-même dont ces tubes sont les représentants. La région n'existerait pas que le siége de la douleur lui serait encore attribué comme cela s'observe sur les amputés en pareil cas.

Les tubes *moteurs* ébranlés du nerf cubital agissent de leur côté, comme excitateurs de la région où ce nerf va se distribuer. Ils y engendrent des oscillations vibratoires, des frémissements, des crampes, des contractures, tous phénomènes déréglés de la contractilité, et, par là, produisant une impression anormale, pénible, dans la région où ils ont lieu. Cette impression est recueillie à son tour et transmise, par les tubes sensitifs du même nerf, au *sensorium commune* qui l'apprécie. La source de la douleur est donc double dans ces deux cas et résulte de l'excitation simultanée et du mode différent de réaction des deux espèces de tubes nerveux.

C'est par le même mécanisme que se produisent les névralgies dont je m'occupe en ce moment.

La douleur névralgique se fait sentir, non-seulement au lieu de la lésion du nerf, mais encore au-dessous du siége de cette lésion ; la partie périphérique du nerf est mise en excitabilité : pour une piqûre au coude, les douleurs s'irradient à la main, au poignet (Paré, Jobert); pour une

esquille enfoncée dans le sciatique à sa naissance, la douleur est ressentie dans tout le domaine de distribution de ce nerf (Richet) ; pour une partie du sciatique ligaturé, dans une amputation de cuisse, les douleurs névralgiques sont ressenties deux ans, dans le bout du pied qui n'existe plus ; dans un fait de Crampton (signalé au chapitre des contractures), la piqûre du médian amène une contracture douloureuse des muscles de l'avant-bras et de la main.

La cause de tout le mal, dans ces cas, est évidemment l'irritant local. Supprimons l'irritant, comme l'a fait Bonnafont et la névralgie cessera.

Si la cause irritante ne peut être enlevée, on peut annihiler ses effets en empêchant la transmission de l'impression irritante.

La névrotomie agit par ce moyen. Son emploi paraît donc tout à fait rationnel dans les névralgies de cette nature.

Il ne faudrait pas, certainement, que la section nerveuse fût pratiquée au-dessous ou au niveau de la lésion : au-dessous, elle ne supprimerait pas tout le courant douloureux ; à son niveau, elle exposerait à laisser, dans le bout supérieur, des tubes sensitifs altérés qui y entretiendraient l'irritation et, par conséquent, la névralgie.

C. — Dans les formes névralgiques précédentes, le nerf joue le rôle, tantôt d'un simple conducteur, tantôt d'un conducteur et d'un excitateur des parties de la périphérie auxquelles il se distribue. Il agit fréquemment dans la production des névralgies suivant un troisième mode : il devient excitateur de l'axe nerveux central et provoque ainsi des phénomènes réflexes très-variés, soit comme douleurs, soit comme phénomènes convulsifs, soit comme troubles locaux ou généraux.

L'impression locale est produite sur le nerf ; c'est une piqûre (Bérard), une brûlure (Valleix), un corps étranger

logé dans le nerf ou sur lui (Jeffreys). Le nerf lésé transmet l'impression au centre nerveux. Cette impression y produit une excitation, une sorte d'ébranlement des cellules nerveuses. Ces cellules ébranlées éveillent des sensations douloureuses sur les nerfs qui naissent à leur niveau ou dans leur voisinage : c'est par ces sortes de manifestatations excentriques que se traduisent les excitations des centres nerveux. L'acte morbide est ici plus complexe que dans les formes névralgiques précédemment signalées. Il comprend :

1° L'impression locale ;

2° La transmission de l'impression au centre par le nerf conducteur ;

3° Une excitation spéciale d'un point de ce centre, d'où résulte une manifestation excentrique (réflexe) traduisant cette excitation centrale ;

4° Tout en produisant cette excitation, l'impression continue à passer à travers l'axe nerveux jusqu'au centre perceptif ;

5° Les impressions qui résultent de la manifestation excentrique ou réflexe se rendent aussi, par les nerfs sensitifs, vers le même centre perceptif.

Si ces excitations de l'axe nerveux sont limitées à une faible étendue, les effets réflexes restent limités aussi : tout se borne à une extension de la névralgie sur une ou plusieurs branches voisines, comme dans le fait de Bérard, sur lequel la névralgie, sus-orbitaire d'abord, gagne ensuite la branche sous-orbitaire, comme dans celui de Valleix, où la névralgie, limitée aux doigts primitivement, s'étendit graduellement à tous les troncs nerveux du plexus cervico-brachial.

Si l'ébranlement, dans l'axe nerveux, est plus étendu ; s'il est voisin du lieu d'origine d'un nerf sensorial, l'effet

réflexe peut se produire sur l'organe sensorial lui-même. Ainsi la névralgie causée par la dent de sagesse avait produit un trouble dans l'organe de l'ouïe (fait signalé précédemment); ainsi la vue était compromise sur le névralgique dont parle Fischer de Hanovre.

Un ébranlement plus considérable donne lieu à des effets réflexes sur tout un membre, et même sur tout le corps, comme dans le fait de Sabatier, où tout le membre, puis le corps, furent pris successivement de mouvements convulsifs.

Quelquefois, l'effet réflexe se traduit par des symptômes rappelant l'épilepsie, comme on en trouve des exemples dans un tic douloureux de la face dont M. Denucé a laissé l'histoire et dans l'observation de Descot, que nous trouvons plus loin.

Quelle que soit, d'ailleurs, la variété de ces formes névralgiques, avec symptômes réflexes, le point, pour nous capital, est l'*unicité*, la *localisation* de la cause du mal.

Le foyer principal de la maladie est au lieu de l'impression locale produite : c'est la piqûre du sous-orbitaire dans le fait de Bérard, du nerf saphène dans celui de Sabatier, le grain de plomb dans le saphène pour l'observation de Jobert, le fragment de porcelaine dans le cas de Jeffreys, la cicatrice consécutive au coup de bâton dans le fait de Fischer, etc., etc.

Supprimons ce foyer principal, cette cause, soit en l'enlevant, comme cela a été fait par Jeffreys, Fischer, Hamilton et autres, soit en interrompant ses relations avec l'axe nerveux, comme on l'a fait aussi, je le dirai plus tard, et nous supprimerons l'excitation de la moelle, les effets réflexes et toute perception douloureuse.

Il est possible que la partie réflexe de la névralgie ne soit pas subitement arrêtée : l'ébranlement provoqué d'une

portion, même circonscrite, de l'axe nerveux, met souvent quelque temps avant de se calmer tout à fait. Mais après peu d'heures ou peu de jours, la guérison sera obtenue. Après l'extirpation de la cicatrice, la névralgie frontale disparut subitement, dans le fait de Fischer, et la douleur sous-orbitaire disparut six jours après.

Toutes les formes de névralgies dont je viens d'analyser le mode de production appartiennent à la famille des névralgies périphériques.

La théorie démontre que, dans toutes, la névrotomie a sa raison d'être, et que, dans toutes, elle doit être efficace.

§ 2. Névralgies centrales.

Voici une seconde classe de névralgies connues sous le nom de névralgies à origine centrale, ou simplement centrales.

Ici, les douleurs sont le résultat d'une altération des centres nerveux eux-mêmes. Cette altération peut être, un ramollissement ou la formation d'une plaque sclérotique sur un point limité des cordons médullaires, ou encore la compression de ce cordon par un néoplasme agissant mécaniquement sur lui.

La douleur qui va retentir sur les nerfs est, dans ces cas, surtout excentrique. Elle résulte de l'irritation communiquée aux tubes nerveux au moment même où ces tubes prennent naissance pour aller se distribuer dans leurs départements respectifs ; aussi la névralgie est-elle ressentie vivement dans ces départements, le *sensorium commune* l'appréciant comme si elle y avait son siége.

La cause du mal, dans ces névralgies, étant tout à fait centrale, est difficile à atteindre.

On ne peut songer à porter aucun instrument tranchant sur les centres nerveux. D'autre part, la section des nerfs, suivant lesquels s'irradie la névralgie, paraît peu rationnelle au premier abord : appliquée au-dessous de la lésion, aura-t-elle une influence sur elle ?

On concevra, à l'aide du raisonnement suivant, que la névrotomie puisse avoir un certain effet, même dans ces cas.

La névralgie est, généralement, ici, le produit de deux ordres d'impressions irritantes : les unes, agissant sur les tubes sensitifs, près de leur origine, sont immédiatement perçues et appréciées comme douloureuses; elles peuvent ne pas être influencées par la névrotomie : les autres sont des impressions résultant de l'irritation des tubes moteurs à leur naissance : cette irritation provoque, dans le département de ces tubes, des excitations contractiles sous forme de frémissements douloureux; ces frémissements douloureux, qui sont des impressions secondaires, sont transmis au *sensorium commune*, par les tubes sensitifs de la région; la névrotomie, en interrompant ces conducteurs, supprime ces impressions secondaires : une partie de la douleur totale est ainsi suspendue ; la névralgie en est amendée.

Cela explique comment, dans quelques circonstances, la névrotomie pratiquée pour des névralgies à origine centrale a pu produire un calme relatif.

On conçoit encore que la névralgie puisse être, dans ces cas, le produit d'un seul ordre d'impressions irritantes : l'altération médullaire peut occuper un point qui ne donne naissance qu'à des tubes moteurs. Ceux-ci, étant seuls irrités, excitent, dans la région où ils se distribuent, ces phénomènes contractiles, spasmodiques ou crampiformes douloureux, dont ils sont la cause directe : ces spasmes, ces contractures froissent les tubes sensitifs. Ceux-ci trans-

mettent cette impression au *sensorium commune* qui les apprécie comme sensation douloureuse.

En interrompant, par la névrotomie, les tubes sensitifs, on empêche la transmission de ces impressions, et, par conséquent, on supprime la névralgie. La névrotomie des nerfs sensitifs peut donc ici supprimer la névralgie.

Soyons logique jusqu'au bout.

En interrompant, par la névrotomie, les tubes moteurs seulement, on aurait un moyen d'empêcher la formation des crampes. Les excitations n'étant plus transmises aux parties contractiles périphériques, la source des impressions douloureuses serait supprimée, la névralgie guérie; cela explique, peut-être, la guérison de quelques névralgies par des sections de nerfs surtout moteurs (guérison de névralgies de la face par la section du nerf facial).

Ainsi, bien qu'au premier moment la névrotomie ait paru irrationnelle dans les névralgies à origine centrale, la théorie du mécanisme de ces névralgies permet de concevoir l'utilité de cette pratique opératoire.

Ce n'est pas tout.

Les observations physiologiques nouvelles démontrent positivement que les sections des nerfs ont une influence notable sur les centres nerveux.

Déjà Charles Bell avait signalé ces résultats. Mais, nul ne les a aussi bien remarqués et décrits que M. le professeur Vulpian. Dans une note insérée aux *Archives de Physiologie normale et pathologique*, 1868, page 443, cet auteur rapporte deux observations d'anciennes amputations du membre inférieur (vingt ans de date) dans lesquelles il a constaté, à l'autopsie, une diminution de volume de la substance grise et de la substance blanche de la moelle, dans la région correspondante aux racines des nerfs d'un membre amputé.

Les nerfs de la partie amputée et leurs racines avaient conservé leur structure normale.

En 1869, page 675 des mêmes *Archives*, M. Vulpian rapporte, dans une nouvelle note, les quatre faits de Dickinson dans lesquels c'est le faisceau postérieur de la moelle qui a été atrophié à la suite d'amputations ; puis il relate les détails de trois autres cas dans lesquels il a trouvé atrophiés les faisceaux soit antérieurs, soit postérieurs : l'atrophie siégeait sur le renflement dorso-cervical, quand il observait des amputés du membre supérieur, sur le renflement dorso-lombaire, pour les amputés du membre inférieur. Dans ces points, la substance grise était atrophiée ainsi que les faisceaux blancs postérieurs. L'altération était un peu moindre sur les faisceaux blancs antérieurs.

Des expériences analogues, instituées sur de jeunes lapins, ont amené des atrophies partielles de la moelle, quelquefois après trente-sept jours seulement.

Ces faits sont de la plus haute importance. Ils démontrent que non-seulement la névrotomie a une action sur le système nerveux central, mais ils apprennent encore la nature de cette action (l'atrophie), la circonscription de cette atrophie sur un point ou sur un autre de la moelle.

Ils démontrent la possibilité d'atteindre ainsi cette moelle qui échappait, jusqu'à ce jour, aux agressions chirurgicales.

Ils font concevoir l'époque où, après des expérimentations plus multipliées, il deviendra possible au chirurgien d'intervenir à son gré par la névrotomie, pour produire l'atrophie de telle ou telle portion circonscrite de la moelle dans laquelle on aura reconnu le foyer d'une altération pathologique.

Actuellement, et pour ce qui concerne les névralgies centrales, ils font concevoir que la névrotomie, quand même

elle n'aurait eu aucun effet immédiat sur la névralgie, peut cependant amener tardivement une guérison par la modification atrophique produite, sous cette influence, au siége de la lésion. N'est-ce point ainsi qu'il faut expliquer ces guérisons tardives après la névrotomie, comme Wagner en a rapporté un certain nombre d'exemples [1] ?

Au nom de la théorie, la névrotomie ne doit donc pas être proscrite, d'une manière absolue, dans les névralgies à origine centrale.

A côté d'insuccès immédiats, elle pourra produire des succès positifs, rapides, des soulagements au moins. Enfin une guérison tardive peut être la conséquence de cette intervention chirurgicale.

La source principale d'indication de la névrotomie pour les névralgies réside donc moins dans la distinction de ces deux classes de névralgies que dans l'intensité et la rebellion des douleurs. Quand le cas est désespéré, et comme ressource ultime, on doit tenter la névrotomie, quelle que soit l'espèce de névralgie.

L'étude des faits est aussi favorable à la névrotomie que celle de la théorie.

Article III. — Relation et appréciation des faits de section nerveuse dans les névralgies.

J'ai pu réunir les observations de vingt-quatre malades atteints de névralgie des membres et qui ont subi l'opération de la névrotomie.

J'ai aussi résumé soixante-quinze observations de névrotomie pour des névralgies de la face.

[1] Sur cent trente-cinq cas cités par Wagner, la récidive, après la névrotomie cessa dix-huit fois au bout de quelques mois, vingt-cinq fois après quelques années.

C'est donc quatre-vingt-dix-neuf faits qui serviront de base à la dissertation qui va suivre.

Je les ai envisagés comme observations et ne les ai point dédoublés selon le nombre des névrotomies pratiquées. Dans quelques cas, il n'y a eu qu'un nerf de divisé; dans d'autres, deux, trois, quatre, cinq, etc. Le nombre des névrotomies est donc bien supérieur à celui des observations : il dépasse cent cinquante.

Mais je n'ai trouvé aucun avantage à considérer ainsi les cas de névrotomie isolés de l'observation. Ce procédé d'étude, qui est adopté par quelques-uns, me paraît conduire à des résultats erronés, ou tout au moins, désavantageux. Le raisonnement suivant le démontre.

Supposons une névrotomie du dentaire inférieur; elle ne réussit pas. On sectionne ensuite le nerf lingual; la guérison est immédiate et définitive [1].

Celui qui ne tient compte que de la névrotomie isolément considérée, inscrit, au rang des insuccès, cette opération pratiquée sur le dentaire inférieur pour névralgie.

Que ce fait se répète un certain nombre de fois, il se dégagera de la colonne des insuccès la conclusion suivante : la névrotomie du dentaire inférieur échoue très-souvent dans le traitement des névralgies, c'est une mauvaise méthode thérapeutique.

L'observateur, au contraire, qui ne se borne pas à compter les névrotomies, mais qui cherche à apprécier les faits pour lesquels elles ont été mises en pratique, reconnaît que, dans le cas précédent, la section du dentaire inférieur n'ayant eu aucun effet, celle du lingual ayant été couronnée de succès, les conséquences à en tirer sont : 1° qu'on ne devait

[1] Cette hypothèse s'est réalisée dans l'observation d'Inzani, résumée plus loin.

pas, cette fois, sectionner le nerf dentaire inférieur, qu'il fallait diviser, de suite, le nerf lingual; 2° qu'on devra donc s'attacher à découvrir les particularités qui permettent d'établir, avec précision, quel nerf il faut sectionner, etc., etc.

J'adopte ce dernier procédé d'étude comme plus fertile en conséquences pratiques et plus fidèle dans son enseignement.

Première Division.

NÉVROTOMIE DANS LES NÉVRALGIES DES MEMBRES

Sur les vingt-quatre sujets névrotomisés aux membres. dix avaient des névralgies du membre supérieur ; six du membre inférieur; neuf de moignons résultant d'amputation.

§ 1. Névrotomie dans les névralgies du membre supérieur.

Observation I.—*Résection du nerf digital pour une névralgie du bout de l'indicateur* (Mason-Waren ; 1853, *American Journal*). — Résection d'un demi-pouce de longueur du nerf digital de chaque côté du doigt. — Soulagement immédiat. Après plusieurs mois, pas de récidive.

Observation II. — *Résection du nerf digital* (Brun ; citée par Faucon, et *Archives de médecine*, 5e série, t. II, empruntée à la Société médicale de Boston.) — Il s'agit d'une *névralgie de l'indicateur*, traitée par les mêmes résections nerveuses que dans l'observation précédente et guérie de même, dès l'opération et plusieurs mois après.

Observation III. —*Section d'un collatéral de l'index pour une névralgie traumatique de ce doigt* (citée par Tillaux).— Schawn a pratiqué la section d'un collatéral de l'index, pour un

cas de névralgie consécutive à une piqûre de ce doigt. Il n'obtint aucun succès de cette opération et fut obligé, quelque temps après, d'amputer le doigt indicateur lui-même.

Observation IV. — *Résection des deux cutanés internes* (Aronsohn). — Sur une femme âgée de vingt-cinq ans et qui souffrait d'une névralgie cutanée interne sur les deux bras, Aronsohn fit la résection de quinze lignes à droite, un peu moins à gauche. Cinq jours après, la malade guérit.

Observation V. — *Résection du nerf cubital, au coude* (Wiedman et Schol; publiée dans la thèse de Steinruch à Berlin, 1838, et tableaux de Faucon).— Névralgie des collatéraux du doigt annulaire.

Résection d'un pouce du nerf cubital au-dessous de l'épitrochlée.

Soulagement immédiat; insensibilité immédiate.

Trois mois après, sensibilité revenue dans les quatrième et cinquième doigts.

Récidive au bout de six mois.

Observation VI. — *Résection du nerf cubital, au coude, pour une névralgie de l'avant-bras* (Delpech ; *Observations sur l'utilité de la section des nerfs dans certains cas, Rev. méd.*, 1832, t. Ier). — Une dame de trente-cinq ans portait une ulcération superficielle (lupus) sur les deux derniers doigts de la main. Elle était affectée en même temps de névralgie violente de la partie interne de l'avant-bras allant jusqu'à produire des accès épileptiformes. La névralgie durait depuis neuf ans. La cautérisation de la plaie avait momentanément amené la guérison de la plaie et de la névralgie. La récidive engagea Delpech à pratiquer la résection du cubital, au coude, sur une longueur de six lignes.

Le soulagement fut immédiat, ainsi que la production de l'insensibilité de la région du cubital.

Deux mois après, la guérison persistait encore. La sensibilité n'était pas revenue.

Observation VII. — *Résection du nerf cubital pour une névralgie traumatique de ce nerf* (Obs. de Paulet). — Névralgie suivant le trajet du nerf cubital causée par un coup de revolver, au coude, durant depuis quatorze mois, calmée, par intervalle, par les vésicatoires morphinés et les injections

sous-cutanées d'atropine (homme âgé de trente ans). On réséqua le cubital, à six centimètres au-dessus de l'épitrochlée, sur une longueur de deux centimètres.

On constata l'atrophie de la portion réséquée.

Immédiatement la paralysie fut complète au-dessous de la résection, et les douleurs cessèrent, mais elles reparurent complètes dès le quatrième jour.

Au bout de seize mois les douleurs sont devenues peu à peu tolérables.

Observation VIII. — *Résection du radial pour une névralgie* (Obs. d'A. Cooper; Hamilton, *Arch. gén. de méd.*, t. IX, 1838; citée par Faucon). — Un homme était atteint de névralgie du bras, de l'épaule et du cou, datant de deux mois, causée par un coup sur le pouce.

On lui fit la résection du nerf radial, près du tendon du long supinateur, dans l'étendue de trois huitièmes de pouce.

Il eut encore quelques accès beaucoup moins violents, puis guérit parfaitement. On ne dit pas au bout de combien de temps.

Observation IX. — *Résection du nerf radial* (Carle; Hamilton, *Arch. gén. de méd.*, 1838, t. II). — Un homme atteint de névralgie des doigts, depuis deux mois, et consécutive à une piqûre du pouce, subit la résection du nerf radial à son tiers inférieur, dans l'étendue d'un demi-pouce. Il en résulta une grande irritation nerveuse et un accroissement temporaire des symptômes.

La guérison ne s'obtint qu'au bout de plusieurs mois.

Observation X. — *Résection du nerf médian pour une névralgie traumatique rebelle* (Peter Pinéo; rapportée par Mitchell, Morehouse et Keen; signalée par Tillaux, thèse d'agrégation, 1866). — « Les nerfs médian et cubital avaient été atteints au coude par une balle...

« Au début, les douleurs se firent sentir aux doigts; puis elles devinrent diffuses, sans trajet déterminé; se produisant par le plus léger choc, un frottement, une vibration. Une sorte d'hypéresthésie s'empara de tout le membre : elle s'accrut au point qu'un souffle, un bruit, une lumière, l'approche même du chirurgien suffisait à occasionner d'atroces douleurs. Le malade pleurait beaucoup et prenait les précautions les plus minutieuses pour éviter, au bras, le plus léger contact. »

Le médian est réséqué, au bras. On trouve le fragment enlevé atteint de névrite aiguë.

Il n'y eut aucune amélioration immédiate, mais, plus tard, les douleurs devinrent plus supportables. Au vingt-neuvième mois, la pression sur le trajet du médian et surtout du cubital développait encore des douleurs extrêmes.

Les deux premières observations (Mason Waren, et Brown) sont des succès immédiats persistant encore plusieurs mois après.

Cependant la névralgie siégeait ici dans le bout de l'indicateur; ce doigt a quatre nerfs collatéraux : deux dorsaux, deux palmaires. Comment la résection des deux seuls collatéraux palmaires a-t-elle pu suffire pour produire la guérison ?

On le comprend, quand on se souvient que, dans la majorité des cas, l'innervation du dos des doigts, sur les deuxièmes et troisièmes phalanges, est sous l'influence des nerfs palmaires, comme je l'ai démontré dans l'étude physiologique des sections du médian et du cubital. Par la section des deux collatéraux palmaires, l'interruption entre le siége de la névralgie et les centres nerveux était donc complète.

Dans la troisième observation, la section ayant porté sur un collatéral seulement, l'interruption du conducteur nerveux était incomplète et la névralgie n'a pas cessé.

Une tentative sur le second collatéral palmaire et même sur les deux dorsaux aurait, sans doute, produit un résultat favorable et empêché l'amputation du doigt que pratiqua le chirurgien.

Le manque de détails concernant la double section du brachial cutané pratiquée par Aronsohn (Obs. IV) ne donne à ce fait qu'une valeur restreinte. Le malade a guéri ; c'est tout ce que l'on en doit retenir.

Wiedman et Schol ont réséqué le nerf cubital au-dessus de l'épitrochlée, pour une névralgie des collatéraux de l'annulaire (Obs. V). La résection de ces derniers eût été sans doute préférable. Le collatéral externe palmaire de ce doigt étant souvent fourni par le médian, en opérant comme les chirurgiens berlinois, on s'exposait à ne pas interrompre le courant entre l'annulaire et les centres nerveux, par conséquent à l'insuccès immédiat, tout au moins à une prompte récidive. Néanmoins, la guérison a persisté six mois : c'est un succès temporaire sérieux.

Il est regrettable que la malade réséquée du nerf cubital, par Delpech (Obs. VI), n'ait pas été suivie plus longtemps. Notons, toutefois qu'elle souffrait depuis neuf ans, que l'opération l'a soulagée immédiatement et que la guérison persistait encore après deux mois.

M. Paulet (Obs. VII) a coupé le cubital en pleine altération atrophique. J'ai indiqué déjà, dans la première partie de ce volume (page 89) comment la sclérose du bout supérieur du nerf avait dû contribuer à provoquer les douleurs névralgiques réflexes revenues soixante-douze heures après l'opération.

Dans le fait d'A. Cooper (Obs. VIII) la névralgie siége au cou, à l'épaule, au bras. On divise le radial, en bas de l'avant-bras, et la guérison survient, non pas brusque, instantanée, mais lente, graduelle.

La résection nerveuse, dans ce fait, a séparé, des centres nerveux, le foyer originaire de la névralgie. Celle-ci avait été causée par une contusion du pouce. Le pouce était douloureux. On interrompt le conducteur de la sensibilité du pouce, et on supprime du coup l'influence du foyer générateur de la névralgie. Cependant l'orage propagé au plexus brachial ne cesse que peu à peu, après épuisement.

Ceci démontre qu'il n'est pas toujours nécessaire de

diviser le nerf au-dessus du siége de la névralgie ; il peut suffire de séquestrer le foyer. Ceci fait prévoir encore que, dans des cas semblables, la guérison s'obtiendra graduellement et non instantanément.

Après l'exemple précédent, on est surpris d'observer « un accroissement temporaire des symptômes et de l'irritation nerveuse, » dans le fait de Carle (Obs. IX), dans lequel une névralgie traumatique du pouce est traitée par la section du nerf radial au bras. Le pouce, il est vrai, reçoit l'influence de plusieurs nerfs : le radial, le médian, le musculo-cutané quelquefois. Était-ce bien le premier nerf qu'on devait sectionner ? — Question impossible à résoudre en l'absence de détails suffisants.

Malgré cela, la guérison s'effectue après plusieurs mois. Quelle part d'influence, sur elle, revient-il à la section nerveuse ? — Question aussi insoluble.

Peter Pinéo (Obs. X) résèque un nerf médian dont « le névrilème est rouge et très-injecté. » Vingt-neuf mois plus tard on constatait encore l'existence de la névrite des deux nerfs : médian et cubital. Ces deux nerfs étaient le siége du mal, la section d'un seul devait être insuffisante. L'opération faite, d'ailleurs, laissait des bouts nerveux en plein *processus* inflammatoire ; excellente condition pour avoir un insuccès.

Ainsi, sur les dix observations précédentes, il y a sept succès, plus ou moins longtemps suivis (Mason Waren, Brown, Aronsohn, Wiedman et Schol, Delpech, A. Cooper, Carle) ; trois insuccès (Schawn, Paulet, Peter Pinéo).

La statistique n'est donc pas ici défavorable à la névrotomie. Elle le serait qu'il faudrait se garder d'accepter son langage brutal sans l'interpréter. Le plus souvent, en analysant les faits, on découvre la raison du succès ou de l'insuccès, et cette étude conduit à formuler cette loi générale

que la névrotomie, pour les névralgies du membre supérieur, produit la guérison, quand l'opération est pratiquée en un lieu et avec des conditions convenables.

§ 2. Névrotomie dans les névralgies du membre inférieur.

Observation XI. — *Résection du musculo-cutané péronier* (Hilton ; *Méd. Times*, 1861). — Une femme, âgée de soixante-quatre ans, était atteinte, depuis plusieurs années, de névralgie suivant le trajet des branches musculo-cutanées péronières du sciatique poplité externe.

On fit la résection du nerf au point où il émerge de l'aponévrose jambière, sur une étendue de deux pouces.

Le soulagement fut immédiat.

Observation XII. — *Résection du nerf tibial postérieur.* (Delpech ; Obs. sur l'utilité de la section des nerfs dans certains cas ; *Rev. méd.* 1832 ; t. I). — Un homme était atteint de douleurs névralgiques à la cuisse, à la région plantaire, aux deux premiers orteils.

La cause de la névralgie était un coup de feu à la partie inférieure et interne de la jambe.

On réséqua six lignes du nerf tibial postérieur.

Dans les premiers jours, quelques douleurs se firent sentir au niveau de la plaie. Pendant deux mois, douleurs vers la malléole. — Amélioration — Au bout de plusieurs mois guérison complète.

Observation XIII. *Résection du sciatique poplité externe* (Descot ; observation due à Ribes, agrégé). — Le soldat Lesueur reçut, en 1809, à la bataille de Wagram, une balle, à l'union du tiers supérieur et du tiers moyen de la région externe de la jambe gauche. La balle ne sortit qu'au bout de trois mois, et la plaie, ensuite, ne tarda pas à se cicatriser. Depuis le dix-huitième jour de l'accident (24 juillet 1809) jusqu'au mois d'octobre 1817, cette blessure fut l'occasion d'accès singuliers.

Quelques jours avant l'accès, tuméfaction de la cicatrice, fatigues dans la jambe, marche pénible. Puis des convulsions éclataient, ayant leur point de départ à la cicatrice et gagnant le côté gauche, puis le côté droit du corps ; puis les

membres inférieurs et les supérieurs subissaient des contractions cloniques. Le malade souffrait alors les douleurs les plus atroces et poussait des cris affreux. L'accès se calmait après deux ou trois heures.

Pendant deux ans et quatre mois, ces accès revinrent tous les jours. — A cette époque, calme pendant quarante jours. — Nouvel accès qui tient le malade quatre mois au lit (aux Invalides) avec un accès tous les jours. Pendant cinq ans (de 1812 à 1816), les intermissions les plus longues furent de deux à trois mois.

Ivan, chirugien en chef des Invalides, proposa la section du sciatique poplité externe, la fit à quelques lignes au-dessous de la tête du péroné ; il résèqua dix-huit lignes du nerf.

Dès après l'opération, bien-être, calme, tranquillité, retour du sommeil.

Depuis l'opération, paralysie du mouvement et du sentiment.

Il y eut encore six ou sept accès, depuis cinq ans, mais ne partant plus de la cicatrice, et survenus après la colère ; d'ailleurs très-faibles, de peu de durée, et ne ressemblant en rien à ceux qui se manifestaient avant l'opération.

Observation XIV. — *Résection du sciatique* (Malagodi : *Arch. gén. de méd.*, 1834, t. III).— Un homme de trente et un ans fut atteint, à la suite d'une contusion, de douleurs suivant le trajet des ramifications, dans le pied, des branches tibiale et péronière. Les douleurs étaient continues depuis onze ans, n'étaient calmées par rien. Malagodi fit la résection du nerf à l'angle supérieur et à l'angle inférieur d'une plaie ayant quatre travers de doigts. Il y eut cessation de la douleur, paralysie de la moitié de la jambe jusqu'au pied, sensation de formication et de pesanteur. Du deuxième au onzième jour, fièvre et douleurs sur le trajet du sciatique. Le cinquantième jour, le malade marchait très-bien, sans soulier. — Guérison avec retour des fonctions au bout de cinq mois.

Observation XV. — *Résection du sciatique.* — On a cité à la Société de chirurgie (1864) l'observation d'une résection du nerf sciatique, au milieu de la cuisse, pour des douleurs atroces que rien n'avait pu modifier.

Cette résection, à laquelle a assisté Michon, n'a été suivie, au moins pendant les premiers mois, d'aucune espèce de soulagement. Le pied avait pris la même attitude que chez la malade à laquelle Michon avait enlevé un névrôme du sciatique.

Observation XVI. — *Résection du nerf sciatique* (Richet; Société de Chirurgie, séance du 24 juin 1864). — « Au mois de septembre 1863, une dame fut atteinte, à la jambe droite, d'un zona accompagné de douleurs intolérables dans tout le trajet du nerf sciatique. On employa successivement contre l'élément douleur le chloroforme, l'éther, les antispasmodiques, les injections sous-cutanées; tous ces moyens restèrent inefficaces. On se décida alors à pratiquer l'excision du nerf sciatique dans sa partie moyenne. L'opération fut faite, par M. Nélaton, de la manière suivante :

La partie moyenne du nerf étant mise à nu, on en excisa trois centimètres, puis on retourna les deux bouts dans la plaie. La paralysie se produisit immédiatement; un soulagement momentané eut lieu; mais six semaines plus tard la douleur reparut de nouveau et devint de plus en plus vive. Je me demandais, un instant, si le nerf crural n'était pas pris à son tour; mais le siége de la douleur me fit bientôt abandonner cette idée. Je pensais alors que peut-être il fallait rapporter aux filets du trisplanchnique qui accompagne les vaisseaux la douleur si violente ressentie par la malade. J'établis une compression dans l'aine; elle n'eut pas d'autre effet que la production de trois phlyctènes sur les orteils. La compression fut donc supprimée et on en revint aux injections narcotiques sous-cutanées; mais cette nouvelle tentative resta aussi infructueuse que la première. »

Sur les six observations précédentes dans lesquelles la résection nerveuse a été pratiquée sur le membre inférieur, pour des névralgies, on compte quatre succès, deux insuccès.

Le premier fait (de Hilton, Obs. XI), brillant comme succès immédiat, n'est point observé à une époque éloignée, néanmoins il doit rester à l'actif de la névrotomie.

La guérison de l'opéré de Delpech (Obs. XII) ne fut entravée que par quelques douleurs se produisant vers la plaie, pendant les premiers jours, et vers la malléole, pendant deux mois. La résection du tibial postérieur n'avait certainement pas interrompu tous les cordons nerveux partant de la blessure. Des filets du saphène interne étaient

compris dans la lésion, ce qui a entretenu ces douleurs; temporaires vers la malléole.

Sur le malade de Descot (Obs. XIII), l'opération a fait merveille ; une névralgie, avec accès épileptiformes, durait depuis huit années. Elle est immédiatement arrêtée et la guérison est définitive. Les quelques accès survenus longtemps après, à l'occasion de mouvements de colère, ne sont que le résultat de l'empreinte profonde laissée sur le système nerveux, par la maladie antérieure ; ce système réagit ainsi, sous l'influence d'un stimulant.

Sur la malade de Malagodi (Obs. XIV), les douleurs cessent de suite. Du deuxième au onzième jour, il y eut de la douleur sur le trajet du sciatique (peut-être un peu de névrite traumatique) ; mais c'est tout, et le malade est bien guéri.

Les deux dernières observations (résections du sciatique, Obs. XV et XVI) sont des insuccès.

L'un est complet, il n'y eut ni soulagement immédiat, ni guérison définitive, cas cité par Michon et sur lequel les détails font défaut : la résection du nerf avait été pratiquée au milieu de la cuisse. Peut-être le sciatique était-il lésé en un point plus élevé.

Sur la malade de M. Nélaton, il y eut un soulagment immédiat, mais qui ne se prolongea pas au-delà de six semaines. Cela dénote que la névrotomie n'est pas sans effet, même dans des cas défavorables.

La névralgie du zona serait le résultat d'une inflammation étendue du nerf, si l'on en croit quelques auteurs. Or, sectionner en pleine altération du nerf est se placer dans de mauvaises conditions de réussite.

Au total pour les névrotomies du membre inférieur :

Un succès immédiat (Hilton) ;

Trois succès suivis, l'un, plusieurs mois (Delpech); l'autre, cinq ans (Descot); le dernier, cinq mois (Malagodi).

Voilà les quatre faits à opposer aux deux résultats négatifs, l'un, immédiat, suivi seulement quelques mois (Michon) ; l'autre, récidive après six semaines (Nélaton).

Dans trois observations de succès, il s'agit de névralgies traumatiques ; les deux insuccès appartiennent à des nénévralgies spontanées.

§ 3. Névrotomie dans les névralgies des moignons.

Sur les neuf malades de cette catégorie, on a pratiqué la névrotomie quatorze ou quinze fois; tantôt un seul nerf a été divisé, tantôt plusieurs à la fois.

Sur les neuf cas, il y a eu cinq succès, quatre insuccès.

La statistique est encore ici favorable à l'opération, mais elle l'est beaucoup moins que dans les faits précédents ou dans ceux qui vont suivre. La raison s'en trouve dans le mode d'opération mis en usage.

En effet, pour les névralgies des moignons, on a pratiqué cette opération suivant deux méthodes ; tantôt on a divisé le nerf bien au-dessus du moignon, *névrotomie médiate*, tantôt soit au sein même de la plaie, soit dans le tissu cicatriciel du moignon, *névrotomie immédiate*.

La névrotomie médiate, employée dans trois cas, a donné trois succès.

La névrotomie immédiate compte deux succès seulement sur six.

I Névrotomie médiate.

Observation XVII. — *Résection du nerf sciatique* (Blackmann ; *North. American medico-chirurgic. Review*, 1859 : *Arch.*, 5e série, t. XIV). — Une femme a subi trois amputations successives de cuisse. Elle souffrait depuis trois ans dans le moignon.

On lui pratique la résection d'un pouce et demi du grand sciatique entre le grand trochanter et l'ischion et d'une portion du petit sciatique.

Le soulagement fut immédiat. Quelque temps après, des douleurs assez vives au niveau de la résection se firent sentir, mais se calmèrent, et, au bout de six mois, la guérison était complète.

Observation XVIII. — *Résection sous-cutanée du nerf tibial antérieur* (Gherini, Société de Chirurgie, séance du 24 juin 1864). — Amputation de la jambe pour cause traumatique.

Douleur développée dans le moignon depuis quatre mois et ayant son point de départ dans la cicatrice.

Destruction de la cicatrice par la potasse caustique.

Section sous-cutanée du nerf tibial antérieur.

Guérison.

Observation XIX. — *Résection du sciatique* (Azam). — Germain L. fut amputé de la jambe, pour un écrasement, le 18 février 1862 (lambeau postéro-externe).

Trois mois après, de violentes douleurs s'irradiaient de la cicatrice à tout le moignon.

Le 25 septembre 1862, on résèque le sciatique poplité externe à cinq centimètres au-dessous de la tête du péroné. Cette résection, qui s'accompagna et fut suivie de crises épileptiformes, n'amena aucun soulagement. Cependant, deux mois plus tard, à la suite d'une variole intercurrente, la région externe du moignon n'eut plus de douleur.

Quant aux deux tiers internes du moignon, ils restaient le siége d'horribles souffrances.

Le 8 janvier, Azam résèque trois centimètres du nerf grand sciatique, au tiers inférieur de la cuisse (attaque d'épilepsie). Pendant quarante-huit heures, toute douleur et toute sensibilité avait disparu du moignon. — La sensibilité reparut ensuite, non les douleurs, et la guérison persista pendant sept mois.

Le 25 juillet 1863, le pilon glisse, le malade fait un effort brusque pour se retenir, aussitôt une horrible douleur éclate. La névralgie est reproduite toujours compliquée d'épilepsie. Le malade ressent, au moignon, deux ordres de douleur : les unes sont profondes, suivant le trajet du sciatique, les autres siégent à la peau et s'irradient, suivant le crural, jusque dans les parties génitales.

L'observatian XVII est un bel exemple de l'efficacité de la section nerveuse pratiquée à distance : le soulagement est immédiat ; une complication, survenue pendant quelque temps au siége même de l'opération, n'empêche pas la guérison de devenir complète.

Le succès obtenu sur l'amputé de Gherini (Obs. XVIII) doit être, lui aussi, rapporté à la section nerveuse médiate ; il est douteux, en effet, que la destruction du bout nerveux, dans la cicatrice, ait joué un rôle dans cette guérison : ce mode d'intervention serait peu efficace, si l'on s'en rapporte aux faits qui vont suivre.

La résection du sciatique poplité externe (Obs. XIX), pour une névralgie occupant tout le moignon, aurait réussi si ce nerf seul eût été le point de départ de tout le mal : autrement l'opération n'était qu'une cause irritante de plus.

La névrotomie du grand sciatique aurait pu aussi ne pas réussir, puisqu'elle laissait intacts les rameaux nerveux très-nombreux venant du crural, du fémoro-cutané, de l'ischiatique, etc., et qui se rendaient à la peau du moignon. Pourtant elle a produit un succès de sept mois ; ce qui donne à penser que le grand sciatique était le point de départ de la névralgie.

On peut dire que cette guérison aurait été définitive sans l'accident traumatique qui est venu à cette époque ramener les douleurs. Ce ne fut pas une récidive réelle, mais plutôt une nouvelle névralgie provoquée par une cause violente ayant agi sur les filets nerveux du moignon.

Il paraît, d'ailleurs, que cette récidive ne fut pas de longue durée, puisque nous trouvons cette observation signalée, dans les tableaux de Faucon, comme un exemple de guérison définitive après deux ans.

II. Névrotomie immédiate.

Dans les six cas de névrotomie pratiquée directement dans le moignon, on compte deux succès et quatre récidives.

Observation XX. — *Résection de l'extrémité d'un nerf saillant à la surface d'une membrane granuleuse* (Létiévant). — Sur un malade, âgé de trente-huit ans environ, auquel j'avais pratiqué une amputation de jambe, il se produisit, vers le trentième jour de l'opération, en un point de la membrane granuleuse correspondant au nerf péronier, une petite saillie végétante qui acquit bientôt le volume d'un petit pois ; elle était rouge. mais surtout excessivement douloureuse. Tout ce qui, durant le pansement, touchait à ce point développait des souffrances atroces : celles-ci se reproduisaient dans la journée, au moindre mouvement imprimé au moignon. Elles survenaient même spontanément et commençaient à s'irradier en quelques points du membre. Je fis l'excision de ce névrôme naissant avec des pointes de ciseaux enfoncées au sein de la membrane de cicatrice, comme pour y creuser une alvéole profonde et extirper le bourgeon bien au delà de sa racine.

Tous les troubles névralgiques ou douloureux disparurent pour ne plus se manifester depuis [1].

Observation XXI. — *Résection du bout du nerf péronier* (Palmer ; citée dans le *Traité de Méd. op.* de Velpeau, 1839). — Un amputé de jambe avait une névralgie dans le moignon. On lui réséqua un bout du nerf péronier dans la cicatrice.

Il fut soulagé.

[1] M. Verneuil rapporte le cas d'un amputé de jambe (amputation à lambeaux), sur lequel la vive douleur d'un bourgeon à chaque pansement était due (ce fut constaté à l'autopsie) au nerf saphène coupé faisant saillie de quelques millimètres. Cette saillie était perdue au millieu des bourgeons charnus. L'extrémité nerveuse, renflée en champignon, avait le volume d'un petit pois et était enflammée manifestement. Il est évident que l'excision de cette extrémité nerveuse eût été indiquée, si les douleurs étaient devenues intolérables.

Observation XXII. — *Résection du nerf sciatique* (Mayo : *The Lancet*, 1837). — Une femme de vingt-deux ans, amputée à la cuisse, pour une névralgie du genou, avait, depuis cinq mois, une névralgie intense du moignon.

On réséqua un pouce du sciatique et une portion de l'os. Les extrémités du sciatique et du saphène interne étaient transformées en une espèce de cartilage. Deux mois après récidive.

Deuxième résection, plus haut, d'un pouce du sciatique.

Récidive immédiate.

Plus tard désarticulation de la hanche.

Au bout de cinq mois guérison.

Observation XXIII. — *Résection du nerf sciatique* (Mayor, de Lausanne ; citée par Legouest, Soc. de chir., 1865). — Mayor, de Lausanne, ampute une cuisse pour une névralgie poplitée ; il ampute, quelques mois après, quinze centimètres plus haut ; deux mois après, il résèque quatre centimètres du nerf sciatique.

Enfin, il désarticule la hanche.

Guérison.

Observation XXIV. — *Résection de l'extrémité des nerfs d'un moignon du bras* (Hancock ; *Bulletin de thérapeutique*, 1854). — Une femme, de vingt-neuf ans, amputée à la partie moyenne du bras gauche, souffrait, depuis onze ans, de violentes douleurs dans son moignon.

On fit la résection de l'extrémité des nerfs du moignon. — On les trouva formant des renflements bulbeux gros comme la dernière phalange du pouce. Les mouvements convulsifs cessèrent.

Un mois après, il y eut récidive.

La désarticulation de l'épaule fut faite sans succès.

Observation XXV. — *Résection du radial* (Gherini ; soc. de chir. de Paris, 24 juin 1864). — Névralgie dorsale de la main droite datant de quinze mois. — Amputation de l'avant-bras au tiers inférieur. Névralgie du moignon. — Résection de quatre centimètres du nerf radial. — Soulagement momentané, puis récidive.

La malade meurt folle.

Dans les deux faits de Mayo et de Mayor (Obs. XXII et XXIII), la résection du sciatique est pratiquée dans le moignon même.

Fâcheuse condition. L'amputation subie est encore récente, soit dans le fait de Mayo, soit dans celui de Mayor. Or, une pareille mutilation cause une perturbation profonde dans l'état d'un nerf aussi vasculaire que le sciatique. En enlevant quatre centimètres du bout de ce nerf, on ne s'élève pas au-dessus du niveau de la zone plastique d'engorgement qui entoure la racine du moignon. On reste dans les tissus encore engorgés ; on opère en plein nerf malade. C'est la raison de l'insuccès.

Aussi, en élevant le niveau de la section nerveuse ; en la pratiquant, comme Blackmann, à l'émergence du sciatique, à travers son échancrure, les deux chirurgiens auraient eu, très-certainement, un succès comme le chirurgien américain. On en a la preuve dans la guérison qu'ils ont obtenue par une opération bien plus grave : la désarticulation de la hanche.

Le soulagement, dans les deux cas de Hancock et Gherini (Obs. XXIV et XXV), ne fut que momentané ; au plus il dura un mois (Hancock).

Les nerfs étaient-ils altérés plus haut, dans le premier fait ?

L'altération centrale nerveuse a-t-elle été la cause de la récidive rapide sur la malade de Gherini, ou faut-il l'attribuer à la persistance, dans le moignon, de filets nerveux intacts dépendant des musculo-cutané, brachial cutané et son accessoire, branches perforantes du radial, etc.?

Quoi qu'il en soit, ce sont deux insuccès à ajouter au passif de la névrotomie immédiate.

Si l'on croit à une névralgie centrale d'origine dans ces deux faits, ils démontrent que, même dans ces cas, la névrotomie produit un résultat avantageux bien qu'éphémère.

Quatre insuccès sur six cas, produit de la névrotomie immédiate, en présence des trois succès sur trois, donnés

par la névrotomie médiate, ce résultat condamne la névrotomie immédiate et consacre la supériorité de la méthode médiate.

La première pourra être tentée pendant la période de granulation de la plaie, ou si la localisation du mal dans la cicatrice paraît bien circonscrite (Obs. XX et XXI).

Au premier échec, c'est à la névrotomie à distance, le plus loin possible du moignon, qu'on devra recourir : il faut fuir les points sur lesquels on peut craindre que l'altération du nerf se soit propagée.

Seconde Division.

NÉVROTOMIE DANS LES NÉVRALGIES DE LA FACE.

Je n'ai pas compris, dans les soixante-quinze observations de névrotomie de la face qui vont suivre, certains faits qui ne m'ont pas paru des cas réels de section nerveuse (un fait de Ficher, de Wagner, quelques-uns de Gross, etc.). J'ai omis aussi, à dessein, les deux opérés de Gensoul et de Laurenzi, déjà signalés dans la première partie de ce travail, et qui sont deux exemples de guérison de névralgie par la section des branches du nerf facial. Nos connaissances physiologiques actuelles sur ce nerf surtout moteur encouragent peu à pratiquer sa section.

Je diviserai ces soixante-quinze observations en deux grandes catégories :

1° Les faits dans lesquels on s'est borné à pratiquer une *seule* névrotomie portant sur un *seul* nerf : *névrotomie unique* ou *mononévrotomie ;*

2° Les observations dans lesquelles on a pratiqué la *névrotomie multiple*, c'est-à-dire la section de plusieurs nerfs qu'on peut encore appeler : *polynévrotomie.*

Celle-ci a été faite suivant deux méthodes : tantôt par section *successive*, tantôt par section *simultanée* de plusieurs branches nerveuses.

§ 1. Névrotomie unique ou mononévrotomie.

La névrotomie unique a été pratiquée :

Sur le nerf sous-orbitaire	28	fois.
— dentaire	9	—
— sus-orbitaire	4	—
— lingual	2	—
— zygomatique	1	—
— maxillaire supérieur	5	—
	49	cas.

1. Névrotomie du nerf sous-orbitaire.

Observation XXVI. — *Section du nerf sous-orbitaire*, (Michel ; tableaux de Faucon). — Femme de soixante-quatorze ans, souffrant depuis treize ans d'une névralgie sous-orbitaire très-intense. Les douleurs siégent surtout au niveau de l'orbite, de l'aile du nez, de la lèvre supérieure, reviennent par accès, se propagent jusqu'aux téguments de l'oreille aux dents supérieures, au voile du palais, à la gorge.

Quelquefois l'accès est supportable, d'autres fois il engendre un tremblement convulsif de la lèvre supérieure et arrache des cris à la patiente.

La compression, sur le trou sus-orbitaire, fait cesser les douleurs. — Médications infructueuses.

Section simple du nerf sous-orbitaire amène une guérison complète encore neuf ans après.

Observation XXVII. — *Résection du nerf sous-orbitaire* (Schuh ; Journal hebdomadaire de Vienne, 1853). — Schuh pratiqua la résection du nerf sous-orbitaire, à une femme, pour une névralgie du trijumeau.

Le soulagement fut immédiat, et, neuf ans après, il n'y avait pas de récidive.

Observation XXVIII. — *Résection du nerf sous-orbitaire* (Bœckel ; Mire, thèse de Strasbourg, 1863). — Sur une femme de cinquante-neuf ans. Bœckel réséqua vingt à vingt-cinq millimètres du nerf sous-orbitaire, pour une névralgie de ce nerf, datant de neuf ans. La douleur se faisait sentir surtout dans la lèvre supérieure et dans la région sous-orbitaire.

Le soulagement eut lieu après quatre jours.

Quatre ans après on constatait le retour incomplet de la sensibilité. Sept ans après, il n'y avait pas de récidive.

Observation XXIX. — *Résection du nerf sous-orbitaire* (Hergott : *Gaz. méd. de Strasbourg*, 1855, et tableaux de Faucon).—Hergott réséqua un centimètre du nerf sous-orbitaire et cautérisa la racine des alvéolaires antérieures sur un vieillard de soixante-quinze ans, affecté, depuis sept années, de névralgie sous-orbitaire droite.

Le soulagement fut immédiat.

Il n'y eut, comme accident consécutif à l'opération, qu'un gonflement œdémateux, non douloureux, de la paupière inférieure.

Sept ans après, pas de récidive.

Observation XXX. — *Résection du sous-orbitaire* (*Gaz. méd. de Strasbourg*, 1855). — Miraki, atteint d'une carie de la dent canine supérieure droite depuis sept à huit ans, souffre, malgré le plombage, le mastic ; « l'application de sangsues sur les gencives soulage pourtant quatre années. »

Mais, en automne 1855, les douleurs deviennent plus fortes, puis insupportables et par accès très-rapprochés : toutes les cinq minutes.

On extrait la dent en 1855 : insuccès.

On fait des inhalations de chloroforme : insuccès.

On résèque le nerf sous-orbitaire : la guérison est complète et se maintient encore en 1862.

Observation XXXI. — *Résection du sous-orbitaire avec incision du plancher de l'orbite* (Wagner ; *Arch.* de Langenbeck). — Sur un homme âgé de soixante-deux ans, et depuis cinq ans en proie à une névralgie sous-orbitaire droite, Wagner fit la résection de treize lignes du nerf sous-orbitaire, avec

l'incision de la cloison orbitaire inférieure, en pénétrant par le trou du sous-orbitaire.

Le nerf fut trouvé normal.

On constata l'insensibilité immédiatement après l'opération.

Le soulagement fut immédiat.

Comme suites de l'opération, il y eut : phlegmon, œdème local considérable provenant de l'inflammation de la fosse sphéno-maxillaire.

Une légère récidive se produisit quinze mois après ; mais on constatait une guérison complète après six ans et demi.

Observation XXXII. — *Résection du nerf sous-orbitaire* (Wagner ; *Arch.* de Langenbeck et tabl. de Faucon). — Un homme, âgé de cinquante-neuf ans, souffre, depuis trente ans, d'une névralgie sous-orbitaire qui lui laissait quelques moments de calme au début, mais plus maintenant.

Wagner fit la section du nerf sous-orbitaire à sa sortie du canal et en excisa douze lignes de longueur.

Le nerf était normal.

L'insensibilité fut constatée de suite après l'opération.

Au quatrième jour, il y eut un accès de névralgie, puis le soulagement se produisit.

Un phlegmon compliqua les suites de l'opération.

« Au quatrième jour, on constatait un retour léger de la sensibilité. Au dixième jour, plus de sensibilité, de même que quatre ans après.

«Légère récidive après deux ou trois mois, puis soulagement complet jusqu'à aujourd'hui quatre ans après. »

Observation XXXIII. — *Résection du sous-orbitaire* (Wagner ; tabl. de Faucon). — Un adulte, âgé de quarante-huit ans, souffrait, d'une névralgie sous-orbitaire droite, depuis deux ans. Wagner lui résèque quinze lignes de son nerf.

Il constate une inflammation circonscrite du nerf.

« L'insensibilité, après l'opération, fut immédiate. Le soulagement aussi.

« Un phlegmon et un érysipèle compliquent les suites de l'opération.

« L'insensibilité de la région était complète après trois ans et demi.

« Point de récidive après trois ans et demi, sauf un accès après treize mois.»

Observation XXXIV. — *Résection du sous-orbitaire* (Schuh; Journal hebdomadaire de Vienne, 1853). — Schuh réséqua un centimètre du sous-orbitaire, à une femme âgée de quarante et un ans, qui souffrait, depuis dix-huit ans, d'une névralgie trifaciale.

Le soulagement fut immédiat. Sept mois après, quelques accès.

Cinq ans après, pas de récidive.

Observation XXXV. — *Résection du sous-orbitaire* (Wagner; tabl. de Faucon).—Un homme, de cinquante-cinq ans, est atteint, depuis six années, de névralgie du sous-orbitaire gauche, avec douleurs continues. Le point douloureux paraît siéger sur les deuxième et troisième dents molaires gauches.

Wagner réséqua seize lignes du nerf à sa sortie du canal sous-orbitaire gauche.

Le nerf était normal.

L'insensibilité et le soulagement furent immédiats. — Plus tard, il y eut un léger accès, puis le soulagement devint complet.

Cette fois aucune complication aux suites de l'opération.

Retour de la sensibilité quatre à sept jours après l'opération, puis la sensibilité reste stationnaire pendant deux ou trois mois.

Légère récidive au sixième ou dixième mois, puis guérison deux ans trois mois après l'opération.

Observation XXXVI. — *Résection du sous-orbitaire* (Roux; *Union médicale*, 1852. — Une femme, de cinquante-huit ans, atteinte de névralgie du trijumeau droit, subit une résection du nerf sous-orbitaire que lui pratiqua Roux.

Le soulagement fut immédiat.

Le lendemain, des douleurs reparurent pour disparaître peu à peu.

Au bout de huit mois, pas de récidive.

Observation XXXVII. (Langenbeck; tabl. de Faucon). — Pour une névralgie semblable à celle de l'observation précédente, Langenbeck fit la même résection de trois quarts de pouce du nerf sous-orbitaire, avec le même succès immédiat.

Comme suites de l'opération, il y eut élimination d'un petit séquestre et cicatrice difforme.

Trois mois après, on ne constatait pas de récidive,

Observation XXXVIII. — *Résection du nerf sous-orbitaire* (Rouge; *Bulletin de la Soc. méd. de la Suisse romande;*

3e année; Lausanne, 1869). — « Le 31 juillet dernier, se présentait à la consultation de l'hôpital un homme âgé de soixante-quatre ans, affecté depuis 1856 de tic douloureux. Ce malade avait subi, sans aucun soulagement, les traitements les plus variés. Dans le grand nombre de médecins qu'il consulta, pendant treize ans, en Suisse, à Strasbourg, à Lyon, un seul avait amélioré son état par la section du nerf; mais quinze jours après l'opération, les crises aiguës reparaissent. La douleur partait des dents, du côté gauche et se fixait sur les points sous-orbitaire, frontal et pariétal; la figure se convulsait et l'œil s'injectait; cela durait deux minutes, à peu près. Les accès, très-rapprochés, revenaient après un intervalle qui ne dépassait jamais cinq minutes : le malade chloroformé, j'excisai de cinq à six millimètres du nerf sous-orbitaire...

« Après l'opération, faite à neuf heures, insensibilité complète de la mâchoire supérieure gauche; toutefois il survient quelques crises légères partant du point frontal. Elles s'arrêtent bientôt et, depuis deux heures après midi, tout accès a disparu. Le malade jouit d'un repos qu'il ne connaissait plus et quitte l'hôpital au bout de douze jours.

« La guérison est bien définitive puisqu'elle se maintient depuis trois mois. »

Observation XXXIX. — *Section du sous-orbitaire* (Gherini; *Comptes rendus de la Société de chir.*, séance du 24 juin 1864). — Névralgie sous-orbitaire due à l'impression du froid. La section du nerf fait cesser immédiatement les douleurs. Récidive un mois après l'opération. Disparition graduelle et spontanée des douleurs dans l'espace d'un an.

Ainsi, voilà quatorze cas de succès remarquables de névrotomie du nerf sous-orbitaire. Dix fois, la guérison est constatée plusieurs années après (plus d'un an, deux ans et demi, trois ans et demi, quatre ans, cinq, six et demi, sept, sept, neuf, neuf ans); trois fois après plusieurs mois (huit mois, trois, trois mois). Dans tous ces faits, le résultat est immédiat, sauf chez un malade, qui n'eut de soulagement que le quatrième jour (Bœckel), et sur un autre dont les douleurs persistèrent quelques heures (Rouge).

La guérison reste définitive, sans accident, six fois.

Quelquefois la récidive a semblé menacer ; mais tout s'est borné à des accès intercurrents, insignifiants comme intensité et comme durée. Ainsi, après sept mois, l'opéré de Schuh a quelques crises fugaces de douleurs ; un de ceux de Wagner a un léger accès après cinq mois ; un autre après deux ans trois mois ; un troisième a un accès après treize mois, etc., etc.

Ces légères réapparitions de la névralgie ne sont qu'un nuage passager, à peine digne de remarque, et qui n'empêche pas la guérison d'être définitive. Dans le seul fait de Gherini, la récidive est un peu plus accusée ; mais elle va progressivement en diminuant pour disparaître dans l'année.

Observation XL. — *Résection du sous-orbitaire* (Wagner ; *Arch.* de Langenbeck et tabl. de Faucon). — Sur un homme âgé de cinquante et un ans, et depuis quinze ans en proie à une névralgie sous-orbitaire droite, se faisant sentir surtout au niveau du trou de ce nom, Wagner fit une incision dans la fosse sphéno-maxillaire et réséqua le nerf après l'incision de la cloison inférieure de l'orbite.

La longueur du nerf enlevé était de quinze lignes.

Le soulagement fut immédiat.

Un érysipèle et une cornéite compliquèrent les suites de l'opération.

Le retour de la sensibilité était peu appréciable après dix-neuf jours, de même qu'après cinq ans et demi.

Il n'y eut point de récidive pendant trois ans et demi, si ce n'est quelques légères et rares douleurs.

Légère récidive dans les deux années suivantes.

Observation XLI. — *Résection du sous-orbitaire* (Wagner : tabl. de Faucon). — Un adulte, âgé de quarante et un ans, souffrait de névralgie sous-orbitaire droite. Au début, il y avait quelques intervalles complétement indolores ; mais plus tard, il n'y en eut plus.

Le point douloureux, difficile à trouver, était peut-être le trou sous-orbitaire.

Wagner résèque seize lignes du nerf, à la sortie du canal.

Le nerf était très-gros, mais constitué normalement.

Insensibilité immédiate. — Soulagement immédiat aussi.

Comme complication : phlegmon.

La sensibilité qui n'était pas revenue, après treize jours, revient un peu après trois ans et demi.

Légère récidive après quatorze mois. Le mal n'a pas empiré après trois ans et demi.

Observation XLII. — *Résection du sous-orbitaire* (Langenbeck ; *Deutsche Klinick* et *Gaz. hebd.*, 1860, et tabl. de Faucon). — Langenbeck réséqua trois quarts de pouce du nerf sous-orbitaire, pour une névralgie de ce nom.

Le soulagement fut immédiat.

Au bout d'un an, il y eut récidive, mais les douleurs étaient plus faibles.

La récidive, après trois ans et demi, dans l'Obs. XL, est si légère, qu'on peut considérer la guérison comme se maintenant.

Après quatorze mois, elle est si légère, dans le deuxième cas (Obs. XLI), que, n'empirant pas pendant trois ans et demi, elle rend la vie supportable.

Il en est de même dans le cas de Langenbeck (Obs. XLII).

Dans ces trois faits, l'opération a donc été d'un bénéfice important pour le patient.

Observation XLIII.—*Résection du sous-orbitaire* (Patruban ; *Journal hebdom. de Vienne*, 1853, et thèse de Faucon). — Patruban fit la résection de treize lignes du nerf sous-orbitaire, à une femme de quarante-trois ans qui souffrait, depuis dix ans, de douleurs sous-orbitaires.

Le soulagement fut immédiat.

Observation XLIV. — *Résection du sous-orbitaire* (Wagner ; *Arch.* de Langenbeck, et tabl. de Faucon). — Une femme, âgée de soixante-six ans, était atteinte, depuis trois ans, de névralgie sous-orbitaire droite qui ne lui laissait aucun repos. Le maximum de la douleur se faisait sentir au sortir du trou sous-orbitaire.

Wagner réséqua le nerf, à sa sortie du trou sur une longueur de dix-huit lignes.

Le nerf était normal.

De légers accès se manifestèrent pendant six jours, puis le soulagement se produisit.

Un phlegmon avec suppuration compliqua les suites de l'opération.

Dans les deux observations précédentes, le soulagement est immédiat, mais on n'a pas observé le malade à une époque éloignée. Favorables à la névrotomie, ces faits ne permettent pas de juger toute sa valeur.

Observation XLV. — *Résection du sous-orbitaire* (Wagner ; tabl. de Faucon). — « Un vieillard, âgé de soixante-onze ans, souffre d'une névralgie trifaciale droite et gauche, depuis neuf ou dix ans.

« Il n'y avait aucun calme spontané de la douleur, mais un peu d'amélioration, puis le mal empirait. On obtint, par les traitements, quelques intervalles complétement indolores, au début, mais plus à la fin. »

Wagner résèque onze lignes du sous-orbitaire droit à la sortie du canal sous-orbitaire.

Le nerf était normal.

Il y eut insensibilité et soulagement immédiat.

Une érysipèle compliqua l'opération.

La sensibilité était peu appréciable pendant quatre semaines.

Récidive quatorze mois après.

Observation XLVI. — *Résection du sous-orbitaire* (Bérard ; *Dictionnaire* en 30 vol). — Une femme de soixante-six ans souffrait, depuis vingt ans, d'une névralgie sous-orbitaire. Bérard lui enleva quatre lignes du sous-orbitaire. Le soulagement fut immédiat.

L'os s'exfolia superficiellement au niveau du trou.

Récidive au bout d'un an.

Observation XLVII. — *Résection du sous-orbitaire* (Wagner ; *Arch.* de Virchow et tabl. de Faucon). — Pour une névralgie du sous-orbitaire, Wagner réséqua onze lignes du nerf de ce nom, sur une femme âgée de soixante-cinq ans.

Le névrilème était épaissi dans la portion réséquée et parsemée de granulations.

Au bout de quinze jours, plus d'accès.

Un abcès phlegmoneux, avec fièvre, compliqua les suites de l'opération.

La récidive se produisit au neuvième mois.

Observation XLVIII. — *Résection du sous-orbitaire* (Wagner ; tabl. de Faucon). — Résection du sous-orbitaire, en 1854, par Wagner, pour une névralgie de ce nerf, chez un homme de soixante-cinq ans. Guérison, neuf mois. Puis réapparition des douleurs malgré la persistance de l'anesthésie[1].

Observation XLIX. — *Résection du sous-orbitaire* (Wagner ; *Arch.* de Virchow, 1856, et thèse de Mire, Strasbourg, 1863). — Femme âgée de soixante-deux ans, souffrant, depuis trente ans, d'un tic douloureux du côté droit de la face. Traitements médicaux infructueux : cautérisation, acupuncture sans effet. Les douleurs se sont étendues au mentonnier.

Le 22 juillet 1855, on résèque le sous-orbitaire qui n'offre pas d'altération au microscope. — Douleurs disparaissent. Quatre mois après, récidive violente portant sur les rameaux mentonnier et dentaires supérieur et postérieur. L'anesthésie persiste dans le domaine du sous-orbitaire. Mort du choléra quelques temps après ; on trouve le ganglion de Gasser et la portion orbitaire du nerf injecté, ce qui était dû probablement au nodule de l'extrémité du bout central coupé ; lequel nodule, comprimé par le canal osseux, avait irrité le reste du nerf.

Observation L. — *Résection du sous-orbitaire* (Follin). — Chez un homme, âgé de quarante ans, atteint d'une des plus horribles névralgies épileptiformes de la face, Follin a pratiqué l'excision du nerf sous-orbitaire et la cautérisation du bout central de ce nerf, dans l'étendue de plus d'un centimètre, à l'intérieur du canal sous-orbitaire,

Le résultat immédiat de cette opération a semblé merveilleux : la douleur a cessé sur le champ ; mais trois mois à peine

[1] Dans le cas de M Paulet, il s'est produit le même phénomène : l'anesthésie, par section du nerf cubital, persistait ; mais la névralgie n'en a pas moins atteint cette partie.

s'étaient écoulés que la douleur revenait suivant le trajet du dentaire inférieur, et, plus tard, reprenait place dans les autres branches du trijumeau.

Observation LI. — *Résection du sous-orbitaire* (Sédillot). — Le malade, excisé du nerf sous-orbitaire, dans le canal de ce nom, par M. Sédillot, guérit très-vite, mais la névralgie reparut au bout de quelques mois.

Dans ces sept derniers faits la guérison s'est maintenue :

Une fois	14 mois.
Une fois	1 ans.
Deux fois	9 mois.

Ce qui est bien quelque chose :

Une fois elle n'a persisté que .	4 mois.
— — .	3 —
— — .	quelques mois.

On ne peut dire que la névrotomie ait été, dans ces derniers cas, tout à fait inutile. Que de fois n'obtient-on pas un délai plus long de guérison, par une opération de sarcôme, de cancroïde ou de carcinôme ! Et pourtant rejette-t-on, pour cela, l'extirpation, quelquefois plus grave, des tumeurs ?

Observation LII. — *Résection du sous-orbitaire* (Roux : *Union médicale*, 1852). — La résection du nerf sous-orbitaire gauche fut pratiquée par Roux, à un homme âgé de soixante-trois ans, souffrant depuis huit ans d'une névralgie trifaciale gauche, qui n'avait pu être améliorée que pendant dix mois durant ces huit années.

Il y avait un point douloureux à la paupière supérieure et un à l'émergence du nerf sous-orbitaire.

Le soulagement fut immédiat ; mais, le lendemain, il y eut récidive sans aggravation.

Observation LIII. — *Section du sous-orbitaire* (Létiévant). — Un homme, âgé de cinquante-trois ans, ayant éprouvé, antérieurement, des hématuries, des spasmes à l'anus, était atteint.

depuis quatre ans, de douleurs excessives dans la moitié gauche de la face. Il entre à l'Hôtel-Dieu de Lyon, salle Saint-Louis, nº 23, le 3 septembre 1870.

La douleur avait débuté au niveau de la fosse canine, vers la racine de la deuxième molaire; elle partait encore de ce point lorsque les accès se produisaient.

L'extraction de la deuxième molaire supérieure gauche, pratiquée trois ans auparavant, n'avait nullement diminué la douleur.

La crise était terrible, arrivait tous les jours, spontanément, et, alors elle avait une marche graduellement croissante, ou provoquée, et, dans ce cas, elle était immédiatement d'une grande intensité. On la faisait éclater en pressant un point limité existant sur le côté gauche du thorax.

Le 6 septembre 1870, on fit la section du nerf sous-orbitaire à la sortie du trou de ce nom.

Le soulagement fut marqué; mais, deux jours après, la névralgie éclatait sur le dentaire inférieur. Les jours suivants les accès revenant périodiquement sur ce nerf, on administre de la quinine sans succès.

Le dix-neuvième jour, on propose au patient la névrotomie du dentaire inférieur, qu'il refuse.

Il eût été préférable, dans ce cas, de faire la section du sous-orbitaire dans son canal, et non à la sortie du trou de ce nom. On aurait divisé, alors, le nerf avant qu'il ait fourni le rameau dentaire antérieur, et on aurait eu plus de chance d'éteindre la douleur au lieu même de son siége primitif.

Il est fâcheux aussi que le malade ne se soit pas soumis à une seconde névrotomie, qui aurait peut-être éteint le foyer douloureux.

Quoi qu'il en soit, ces deux faits de récidive rapide ne sont pas, certes, suffisants pour faire condamner la névrotomie de ce nerf dans les névralgies du trijumeau. Ils concourent à en faire préciser davantage les indications et les prévisions.

Observation LIV. — *Résection du sous-orbitaire* (Wagner;

Arch. für Klinische chirurgie., LANGENBECK, vol. XI et tabl. de FAUCON). — Un vieillard, âgé de soixante-cinq ans, était atteint, depuis deux ans, d'une névralgie sous-orbitaire droite, presque continue. Wagner fit la résection du nerf avec incision de la cloison orbitaire inférieure. Il enleva quatre lignes du nerf qu'il trouva normal.

On constata la perte immédiate de la sensibilité.

La douleur aussi fut immédiatement calmée.

Un phlegmon se produisit avec périostite et nécrose du maxillaire supérieur. Puis un érysipèle. — Mort.

A l'autopsie, on constate l'œdème de la peau du front, l'ecchymose de la paupière et un foyer apoplectique, de la grosseur d'un haricot, dans le corps strié gauche. Les artères du cerveau étaient athéromateuses.

On reconnaîtra que la mort, dans le fait précédent, a été le résultat, non de la névrotomie, qui, par elle-même, est innocente, mais des complications graves qui l'ont suivie : phlegmon, périostite, nécrose et finalement érysipèle. Les mêmes complications peuvent survenir à l'occasion d'une plaie insignifiante, et plus facilement encore après une plaie osseuse [1].

II. — Névrotomie du nerf dentaire inférieur.

OBSERVATION LV. — *Section du dentaire inférieur* (WARREN ; *Boston médical and chirurg. Journal*, 1830, et tabl. de FAUCON). — Warren a fait la section du dentaire inférieur pour une névralgie du trijumeau, datant de dix ans, sur un vieillard de soixante-dix ans. Après avoir appliqué une couronne de trépan sur le maxillaire, au-dessous de l'échancrure sygmoïde, il enleva douze millimètres du nerf; la plaie se réunit par première intention et le malade guérit le neuvième jour.

[1] Sur une femme de soixante-quatre ans, atteinte depuis six mois d'une névralgie du dentaire supérieur droit, Wagner fit la section de l'arcade alvéolaire supérieure droite. Il trouva une atrophie des racines des dents dans l'os réséqué et un polype muqueux dans l'antre d'Highmor. Le soulagement fut immédiat et il n'y avait pas de récidive deux mois après. — Ce cas ne doit pas être mis au nombre des névrotomies, ainsi que cela a été fait.

Warren rappelle ce fait vingt-trois ans après et en parle comme d'une guérison définitive.

Observation LVI. — *Résection du dentaire inférieur* (Bœckel ; tabl. de Faucon). — La résection d'un à deux centimètres du nerf dentaire inférieur, à l'entrée supérieure du canal, fut pratiquée par Bœckel, sur un homme âgé de cinquante ans et atteint d'une névralgie de ce nerf.

Le soulagement fut immédiat. Après deux ans, il n'y avait pas eu de récidive, sauf quelques légers tiraillements dans le lingual.

Observation LVII. — *Section du dentaire inférieur* (Sédillot ; *Gaz. des hôp.*, obs. de Cochu et Bœckel, 1853, 1854). — Deux fois M. Sédillot a fait la section du dentaire inférieur, procédé Beau, avec un succès qui se maintint plus d'une année, dans des névralgies rebelles et désespérées.

La première fois, le nerf fut aisément reconnu, divisé, extrait. La seconde fois, il fut impossible de l'apercevoir dans le canal dentaire rempli de sang. M. Sédillot le rompit avec un petit crochet d'acier recourbé, l'enleva par le trou mentonnier, et cautérisa énergiquement le fond de la plaie.

Les douleurs persistèrent les premiers jours, mais disparurent bientôt définitivement et les malades dont la vie était menacée par l'ancienneté et l'intensité des douleurs recouvrèrent une parfaite santé.

Observation LVIII.—*Résection du mentonnier* (Pontoire ; *Union médicale*, 1854, et thèse de Faucon). — Pontoire fit la résection de quatre centimètres du nerf mentonnier, à un homme, de quarante-sept ans, affecté, depuis quatre ans, de névralgie trifaciale avec point douloureux, surtout au trou mentonnier.

Le soulagement se fit graduellement et fut complet après la guérison de l'inflammation traumatique.

Il n'y avait pas de récidive trois mois après.

Observation LIX. — *Résection du dentaire inférieur* (Denucé ; *Mémoires et Bulletins de la Société de méd. et de chir. de Bordeaux*, t. IV, p. 123, 1869).— « Dans les premiers jours du mois d'octobre 1868, le malade se présenta au docteur Denucé, dans son service, à l'hôpital Saint-André...

« A peine avait-il prononcé quelques paroles que nous le voyons, non sans étonnement, changer de figure ; il se tait,

saisit brusquement son mouchoir, l'applique, de la main droite, sur la région auriculaire droite, tandis que, de la main gauche, il frictionne vigoureusement toute la région maxillaire du même côté. En même temps, tous les muscles de cette moitié de la face sont le siége de violentes contractions; et le malade fait entendre une sorte de grognement, interrompu par trois ou quatre claquements de langue produits par de vigoureux mouvements de succion. Enfin un mouvement brusque de toute la tête termine la scène; le malade nous regarde avec de gros yeux hébétés et s'écrie aussitôt: « C'est fini. » Quelques secondes avaient suffi pour la production de ces phénomènes. Le malade nous raconte alors sa singulière histoire.

« Il y a une vingtaine d'années, après l'avulsion de la première grosse molaire inférieure droite, pratiquée brutalement par un charlatan, survint une vive douleur dans tout le trajet du maxillaire inférieur. Cette douleur alla toujours croissant et prit bientôt le caractère intermittent; elle venait brusque, fulgurante, et disparaissait, au bout de quelques secondes, aussi rapidement qu'elle arrivait, mais pour revenir après quelques minutes. Depuis vingt ans, cet état n'a pas changé. C'est en vain que ce malheureux s'est fait successivement arracher toutes les dents du côté droit; c'est en vain qu'il a employé tous les moyens thérapeutiques légaux; c'est en vain qu'il s'est livré à l'empirisme de tous les devins rebouteurs et sorciers du pays. Une seule fois il a été débarrassé, pendant un mois, de sa terrible maladie : le docteur Chaumel lui avait pratiqué la résection du nerf mentonnier[1]; mais, après quelques jours d'espoir, la douleur reparut aussi vive et aussi tenace qu'avant l'opération.

« Au moment où le malade se présente au docteur Denucé, des accès, semblables à celui que j'ai décrit plus haut, se présentent toutes les deux ou trois minutes, de sorte que le malade ne peut se livrer à aucun travail et se trouve même gêné dans l'accomplissement des actes les plus indispensables de la vie commune. C'est ainsi qu'il ne mange qu'avec la plus grande difficulté et ne peut dormir qu'à de rares et courts intervalles. Un phénomène surprend, cependant, dans la scène décrite plus haut, c'est l'intervention volontaire du malade. Interrogé pour savoir si les frictions énergiques qu'il exerce sur sa joue droite et qui ont donné à celle-ci un aspect corné, et si les succions auxquelles

[1] Des détails authentiques, confirmant ce premier fait opératoire, ferait classer cette observation dans la section des polynévrotomies successives.

il soumet son maxillaire inférieur sont de quelque nécessité, il prétend arrêter ainsi son accès. Le docteur Denucé veut l'empêcher de se livrer à ces manœuvres. Le malade essaye, en effet, de demeurer tranquille ; mais bientôt la douleur devient trop vive, et, dégageant violemment ses mains retenues par deux aides, il reprend avec une sorte de fureur ses singuliers mouvements. Il demeure avéré que ceux-ci, ainsi que le fait remarquer M. le docteur Denucé, font, pour ainsi dire, partie intégrante de l'accès.

« La région maxillaire ne présente rien de particulier. L'os n'est le siége d'aucune tuméfaction ; la gencive est saine ; seule, la peau présente, par suite des frictions exagérées, un épaississement corné, déjà signalé. Notons cependant que le maxillaire supérieur du même côté est atteint d'atrophie congénitale.

« Le docteur Denucé diagnostique une névralgie épileptiforme, survenue à la suite de la blessure du nerf dentaire inférieur, pendant l'avulsion d'une dent, et propose dès lors au malade, la résection du nerf blessé. Le malheureux saisit avec empressement ce nouvel espoir de guérison et déclare se soumettre à tout.

« Le 25 octobre, le docteur Denucé pratique l'opération de la manière suivante :

« Une incision de dix centimètres de long est conduite suivant le bord inférieur du maxillaire ; elle va jusqu'à l'os. Les parties molles sont alors disséquées en respectant le périoste. Une sonde cannelée est passée en dedans du maxillaire, et au moyen de la scie de Martin, le docteur Denucé enlève une portion du maxillaire inférieur, ayant cinq centimètres sur son bord supérieur et quatre sur son bord inférieur. Quatre ligatures sont posées, la principale sur la face intéressée nécessairement dès la première incision. La plaie ne communique pas avec la cavité buccale.

« Dès que la première section a été faite, la névralgie a disparu, plus d'accès. Toute la région innervée par le trifacial devient en même temps le siége d'une hypéresthésie ; de sorte que le pansement devient douloureux, principalement sur la région sous-orbitaire.

« Un drain est placé au fond de la plaie et les points de suture entortillés maintiennent la portion moyenne et les lèvres. Le malade est tranquille pendant toute la journée qui suit l'opération ; il dort quelques heures.

« L'hypéresthésie de la face disparaît au bout de quelques jours.

« Les ligatures tombent après une huitaine de jours, le drain

est enlevé le dix-huitième, et la guérison, complète quand le malade quitte l'hôpital le 19 novembre 1868, s'est maintenue parfaitement.

« L'examen du canal dentaire a démontré que ce conduit présentait, au niveau de la première molaire, un coude qui rétrécissait son calibre et exerçait ainsi, sur le nerf, une compression constante; motif bien suffisant de la singulière affection dont nous venons de parler. »

Observation LX. — *Résection du nerf dentaire inférieur.* (Gherini ; Soc. chirurg., 1864). — Névralgie du nerf dentaire inférieur. — Cautérisation au fer rouge. — Guérison pendant un an. — Retour des accidents. — Résection du nerf. — Guérison partielle.

Observation LXI. — *Résection du nerf dentaire inférieur* (Nélaton; Soc. de chir., 1865). — Nélaton a fait la résection du nerf dentaire inférieur, pour une névralgie. Il obtint un soulagement momentané seulement.

Observation LXII. — *Résection du nerf mentonnier (Manuel de méd. opérat.* de Malgaigne, 1861). — Malgaigne pratiqua une fois la résection du nerf mentonnier, à sa sortie du canal dentaire; les douleurs semblaient remonter si loin, qu'il craignait fort d'être obligé de couper le nerf dentaire avant son entrée dans le canal. Il eut l'idée, pour empêcher mieux encore la réunion, de diviser à plusieurs reprises la membrane inodulaire au fond de la plaie, à la manière d'Amussat. La névralgie, guérie en ce point, se transporta ailleurs.

Ainsi, sur les huit cas de mononévrotomie du dentaire inférieur on trouve six succès, dont quatre suivis plus d'un an, deux suivis seulement de un à trois mois ; un demi succès (Gherini) ; deux récidives après un temps assez court, mais indéterminé (Nélaton, Malgaigne).

III. Névrotomie du nerf sus-orbitaire.

Observation LXIII. — *Section du sus-orbitaire* (Dupuytren). — Lésion du nerf frontal par instrument piquant.

Douleurs excessives et perte de la vue du côté de la blessure.

Section complète du nerf.

Cessation des douleurs, mais persistance de la sensibilité.

Observation LXIV. — *Section du sus-orbitaire* (Gherini ; 1864). — Névralgie avec exacerbations reparaissant toutes les deux ou trois minutes siégeant dans l'œil, la lèvre et le nez du côté droit, consécutive à une plaie contuse du front.

Section du nerf sus-orbitaire.

Guérison.

Observation LXV. — *Résection du sus-orbitaire* (Boyer ; *Dictionnaire* en 30 vol., article *Face*). — Un homme de quarante-deux ans, souffrait, depuis plusieurs années, de névralgie sus-orbitaire. Boyer lui réséqua le nerf sus-orbitaire. Il y eut un soulagement immédiat, mais récidive après plusieurs mois.

Observation LXVI. — *Section du sus-orbitaire* (Gherini, 1864). — Névralgie *essentielle* temporo-frontale. Section du sus-orbitaire.

Soulagement momentané.

Récidive.

La section du nerf sus-orbitaire est assez incertaine. Ce nerf est quelquefois double, quelquefois triple. Il n'est pas rare de voir une de ses branches parcourir, dans le rebord de l'orbite, un trajet d'un, de deux et même de trois centimètres dans l'épaisseur de l'os, puis émerger ensuite, de cet os, à la région frontale. Il est certain que, dans ces conditions, si la section du frontal externe est facile, celle du frontal interne ou du sus-trochléaire peut échapper : ces branches entretiennent alors la sensibilité et la douleur névralgique.

Ces dispositions anatomiques expliquent peut-être les deux récidives dans les quatre précédentes observations.

IV. Névrotomie du nerf lingual.

Observation LXVII. — *Résection du nerf lingual* (Roser ; *Arch.* de Virchow, 1855; *Gaz. méd.*, Paris, 1857, et thèse de

Faucon).— Sur un vieillard de soixante-onze ans, atteint d'une névralgie linguale atroce, suivant le trajet de ce nerf, Roser fit la résection du lingual.

Le soulagement fut immédiat, et, après un an, il n'y avait pas de récidive.

Observation LXVIII. — *Résection du nerf lingual* (Vanzetti ; *Gazette des hôp.*, 1868). — Priva M..., de la ville de Legnagno, âgée de soixante-quatre ans, mère de douze enfants, ressentait, par accès, des douleurs dans la bouche et à la mâchoire inférieure, surtout lorsqu'elle mangeait.

Après examen, on diagnostique une névralgie sans pouvoir déterminer son véritable siége, la malade ne désignant aucun point douloureux limité, et l'exploration n'en découvrant pas non plus.

Il y a une année, la malade fut cautérisée au fer rouge, à trois reprises, sur l'amygdale gauche, pour une fistule dans cette région.

La malade entre à la clinique de Vanzetti, est soumise à une injection de sulfate d'atropine sous la muqueuse buccale. Il y eut un soulagement considérable pendant quelques jours.

Une semaine après, les douleurs reprennent leur ancienne intensité.

Les douleurs persistent pendant toute l'année 1863 et deviennent plus violentes en 1864. — Traitements inefficaces.

Le 24 avril 1864, la malade revient à la clinique. Elle accuse alors, comme source de ses douleurs, un repli très-saillant de la muqueuse, au-dessous de la langue, au côté gauche du frein.

Vanzetti coupe, d'un coup de ciseau, cette bride qui préoccupait beaucoup la malade.

Après cette petite opération, les douleurs cessèrent.

La malade quitta la clinique le 20 mai 1864. Elle ne ressentit point de douleur jusqu'au 28 janvier 1866. Ce jour-là, il lui sembla que la moitié de sa langue était épaissie. Deux jours après, s'y joignirent des douleurs rongeantes s'étendant de la pointe de la langue à tout son côté gauche jusqu'au pilier correspondant.

La douleur devenait de suite intolérable. — Traitements inutiles.

Le 3 avril, on pratique une incision étendue le long de tout le côté gauche de la langue jusqu'au pilier. — Très-grand soulagement.

Quinze jours après, retour des douleurs, s'étendant de la

langue aux gencives et à l'articulation temporo-maxillaire. Les douleurs deviennent excessives et la malade se plaint d'affaiblissement de la vue et de diplopie.

On pratique la résection du nerf lingual sur une longueur de deux centimètres, le 2 mai. Cessation immédiate des douleurs. La guérison était parfaite encore seize mois après.

Les deux faits précédents de section du nerf lingual sont des succès remarquables suivis longtemps (un an, seize mois) et pour des névralgies atroces que rien ne pouvait calmer.

V. Névrotomie du nerf zygomatique.

Observation LXIX. — *Résection du nerf zygomatique* (Wagner ; *Arch. für Klinische*, Langenbeck). — Une femme, de soixante-neuf ans, souffrait, depuis quatorze ans, de névralgie zygomatique droite.

Au début, la douleur cessait souvent spontanément. Pendant deux ans la malade était restée même sans souffrir par intervalle de six mois.

Le point douloureux existait au niveau de la saillie zygomatique droite.

Wagner réséqua trois lignes du nerf zygomatique droit, le trouva normal. Il constata, six heures après l'opération, le commencement de l'insensibilité, mais il n'y eut soulagement que deux mois après.

La sensibilité revint légèrement au bout de deux semaines.

Une légère récidive se produisit six mois après l'opération.

VI. Névrotomie du nerf maxillaire supérieur.

Carnochan a fait, en 1856, et répété deux autres fois, avec succès complet, la section du nerf maxillaire supérieur, à sa sortie du trou grand rond, avec excision du ganglion de Meckel. Des chirurgiens ont, depuis, imité cette pratique.

Observation LXX. — *Résection du nerf maxillaire supérieur* (Carnochan ; 1856 ; citée par Faucon). — Sur une femme

âgée de cinquante-cinq ans et, depuis cinq ans, affectée de névralgie trifaciale qu'avait soulagée légèrement une section du sous-orbitaire, Carnochan pratiqua la résection du nerf maxillaire supérieur à la sortie du crâne. Il enleva deux pouces de ce nerf qui fut trouvé gonflé et injecté.

Le soulagement fut immédiat.

Une forte hémorrhagie compliqua les suites de l'opération.

Après quatorze semaines la guérison se maintenait.

Observation LXXI. — *Résection du nerf maxillaire supérieur* (Carnochan; *American Journal*, t. XXXV, et *Arch. de méd.*, 5e série, t. II; citée par Faucon). — Sur un homme, atteint depuis cinq ans de névralgie du trijumeau, Carnochan pratiqua la résection du maxillaire supérieur à sa sortie du trou grand rond.

Le nerf, enlevé sur une longueur d'un pouce trois quarts, était volumineux, congestionné; le névrilème épaissi, très-hypéremié.

Le soulagement fut immédiat.

Quatorze mois après, il n'y avait pas de récidive.

La sensibilité était complète après quatorze mois, dit l'observation.

Observation LXXII. — *Résection du nerf maxillaire supérieur* (Carnochan; *American Journal*, t. XXXV, et *Arch. de méd.*, 5e série, t. II; citée par Faucon). — Un homme, âgé de cinquante-quatre ans, souffrait depuis un grand nombre d'années, d'une névralgie du trijumeau n'éprouvant que quelques soulagements passagers.

Carnochan lui fit la résection du maxillaire supérieur, de plus l'excision du ganglion de Meckel. La longueur du nerf enlevé mesurait deux pouces.

Le nerf était hypéremié et volumineux, comme dans le fait précédent.

Le soulagement fut immédiat et la guérison persistait encore deux mois après.

Observation LXXIII. — *Résection du nerf maxillaire supérieur* (Linhart de Wurtzbourg; *Deutsche Klinick.; Gaz. hebd.*, 1860, et thèse de Faucon). — Un homme de quarante-trois ans, était affecté de névralgie du trijumeau depuis dix-sept ans.

On lui fit la résection du sous-orbitaire, qui le soulagea immédiatement.

La récidive ne tarda pas à se produire. Alors Linhart pratiqua une résection nouvelle d'un pouce du sous-orbitaire, et en même temps la résection du maxillaire supérieur par la galvano-caustique.

Le soulagement fut immédiat.

Une hémorrhagie très-abondante succéda à l'opération.

Le quatrième jour, de nouveaux accès névralgiques reparurent. Cependant la guérison s'effectua, et au bout de six mois il n'y avait pas de récidive.

Observation LXXIV. — *Section du nerf maxillaire supérieur* (Wagner ; *Arch. für Klin. Chirurg.*, Langenbeck, vol. XI, et tabl. de Faucon). — Sur une femme, de trente-cinq ans, souffrant d'une névralgie du nerf dentaire supérieur et postérieur droit, depuis quatorze mois, Wagner fit la résection de l'arcade dentaire et de la tubérosité du maxillaire supérieur, puis la section du nerf maxillaire supérieur et postérieur.

On trouva l'os maxillaire atteint d'inflammation chronique.

La névralgie cessa immédiatement.

L'inflammation chronique de l'os maxillaire persista.

Vingt mois après, il n'y avait pas de récidive.

Le tableau suivant résume l'exposé des faits précédents de névrotomie unique :

MONONÉVROTOMIE DES NERFS DE LA FACE

Succès				Récidives			
SUIVIS							
9 ans	1	sous-orb.	Michel				
—	1	—	Schuh				
7 ans	1	—	Bœckel				
—	1	—	Wagner				
6 ans 1/2 . .	1	—	—				
5 ans	1	—	Schuh				
4 ans	1	—	Wagner				
3 ans 1/2 . .	1	—	—				
2 ans 1/4 . .	1	—	—				
2 ans	1	dent-inf.	Bœckel				
Long. années	1	—	Warren				
20 mois	1	max. sup.	Wagner				
16 mois	1	lingual	Vanzetti	APRÈS			
14 mois . . .	1	max. sup.	Carnochan	14 mois	1	sous-orb.	Wagner
plus d'un an .	1	sous-orb.	Gherini				
— .	2	dent. inf.	Sédillot.				
— .	1	lingual	Roser	1 an	1	—	Bérard
A reporter.	18			A reporter.	2		

Succès

Report.	18		
8 mois	1	sous-orb.	Roux
6 mois	1	max. sup.	Linhart
Temps indéterminé mais long	1	sus-orb.	Gherini
—	1	—	Dupuytren
4 mois	1	max. sup.	Carnochan
3 mois	1	sous-orb.	Rouge
—	1	—	Langenbeck
—	1	dent. inf.	Pontoire
2 mois	1	max. sup.	Carnochan
25 jours	1	dent. inf.	Denucé
Immédiats. . .	2	sous-orb.	Wagner[1]
Total :	30		

Demi-succès

	2	sous orb.	Wagner
	1	—	Langenbeck
	1	dent. inf.	Gherini
	1	zygomat.	Wagner
Total :	5		

Récidives

Report.	2		
9 mois	2	—	Wagner
4 mois	1	—	Wagner
3 mois	1	—	Follin
Quelques mois	1	—	Sédillot
2 mois	1	—	Boyer
Peu après. . .	1	sus-orb.	Gherini
—	1	dent. inf.	Nélaton
—	1	—	Malgaigne
2 jours après	1	sous-orb.	Létiévant
Le lendemain .	1	—	Roux
Total :	13		

Mort

1 sous-orb. Wagner

Sur les trente succès, les treize premiers sont au-dessus de toute attaque. Il n'y a pas un cas de récidive qui leur corresponde. On est tout à fait fondé à déclarer ici la guérison définitive.

Les cinq succès qui suivent s'ajoutent aux précédents avec une valeur presque égale. Ils ont été suivis plus d'une année. Il y a bien, dans la colonne des insuccès, deux récidives à cette période : l'une à quatorze mois, l'autre après un an. Un critique pourrait en induire que les cinq guérisons précédentes auraient peut-être été des exemples de récidives, si elles avaient été suivies assez longtemps.

[1] M. Nélaton « a fait la résection de plusieurs nerfs pour névralgie du trijumeau avec succès immédiat. Après plusieurs années il n'y avait pas de récidive. Mais, il y a eu aussi des récidives après plusieurs années. » (*Bulletin de thérapeutique*, 1864, et thèse de Faucon.) Cette citation trop vague autorise à ne pas tenir compte de ces faits dans ce tableau ; notons, cependant, qu'elle semble indiquer un nombre de succès supérieur à celui des récidives.

Cependant, l'opinion qui affirme la guérison, dans ces cinq cas, est beaucoup plus rapprochée de la vérité que la précédente. Elle s'appuie non-seulement sur ces cinq faits, mais sur les treize premiers qui ont été des succès du même âge et qui ont persisté à l'état de succès. Ce sont donc dix-huit faits protestant à la fois contre l'hypothèse d'une récidive. Celle-ci n'ayant à son appui que deux cas, la première opinion est à celle de la récidive comme 18 est à 2.

La même proportion subsiste, à peu près, si l'on prend, dans le tableau précédent, les faits suivis de quatre mois à un an : aux 18 précédents s'ajoutent 4 nouveaux succès : total, 22.

2 récidives aux 2 premiers : total, 4.

Le rapport est de 22 à 4.

L'affirmation de la guérison définitive est 5 fois 1/2 plus vraie que l'opinion contraire.

Entre 4 mois et 25 jours, il y a 6 nouveaux succès à ajouter aux 22 : total, 28.

4 insuccès à joindre aux 4 premiers : total 8.

Le rapport de 28 à 8 est encore favorable.

Enfin, 2 succès immédiats, non suivis dans la suite, s'ajoutent aux 28, tandis que 5 insuccès, presque immédiats, se joignant aux 8, donnent 13 insuccès.

Le rapport est de 30 à 13. Ce qui démontre que l'opinion de la guérison définitive, pour ces cas rapprochés de l'opération, est encore la plus probable.

Ce rapprochement des faits nous apprend encore que la récidive se fait surtout dans les premiers jours de l'opération, quelquefois dans les premiers mois ; qu'elle est rar à une époque éloignée. Les guérisons qui ont franchi les premières semaines doivent donc être considérées, le plus souvent, comme définitives.

Je n'ai pas tenu compte des cinq demi-succès, dans ce

rapprochement des faits. Ils ajoutent cependant leur poids à l'appui de la névrotomie. Ce sont des guérisons incomplètes, c'est vrai, mais qui rendent possible une existence qui ne l'était plus.

Ce n'est pas tout. Dans les treize cas de récidive, on n'a pas toujours agi de manière à forcer le succès.

On n'a pas renouvelé l'opération, ce qui est quelquefois nécessaire.

On a peut-être névrotomisé un nerf qui n'était point en cause ou ne l'était que secondairement ; on a négligé de diviser une branche voisine frappée surtout par la névralgie ; une lésion nouvelle du nerf a pu produire l'affection.

Dans toutes ces conditions, on ne doit pas rester inerte ; il faut revenir à la névrotomie, sur la bonne branche, sur celle qui a été négligée, ou sur celle qui subit la récidive.

C'est ainsi que l'on s'est comporté dans les faits suivants, groupés sous le titre de : *Polynévrotomie successive.*

§ 2. Névrotomie multiple ou polynévrotomie.

I. Polynévrotomie successive.

Observation LXXV. — *Section du nerf dentaire, plus tard du nerf lingual* (Inzani ; *Gaz. des hôp.*, 1859, p. 459). — « Giovani P..., âgé de trente et un ans, fut pris, à l'âge de dix-sept ans, à la suite d'une exposition au froid humide, de douleurs articulaires qui affectèrent successivement les membres inférieurs et les membres supérieurs.

« A l'âge de vingt et un ans, il commença à éprouver une violente douleur, en dedans de l'alvéole de la troisième grosse molaire droite, douleur qui se prolongeait jusque dans l'oreille. Cela dura plusieurs jours, puis survint un calme de quatre mois ; la névralgie reparut alors plus intense ; elle persista ainsi pendant dix ans, ne laissant que de courts moments de repos. Dans l'intervalle des accès, une douleur sourde persistait dans les points indiqués. La troisième et la seconde grosse molaire

furent successivement enlevées, sans qu'il survint aucune amélioration.

« Pendant les accès, la face devenait très-rouge, couverte de sueur; des mouvements convulsifs se produisaient dans les muscles de la face. La névralgie correspondait au fond de la grosse molaire, et s'étendait dans l'oreille, où elle était beaucoup plus vive. La langue n'était affectée d'aucun mouvement convulsif ; il n'y avait aucun symptôme de ce côté.

« Le médecin, ne sachant lequel était affecté des deux nerfs qui se trouvent sur le trajet indiqué, s'attacha à trouver un procédé opératoire qui put lui permettre de mettre à découvert le nerf dentaire d'abord, puis le lingual s'il était nécessaire d'attaquer ce dernier.

« Une incision fut faite à la peau, de manière à découvrir la partie moyenne de la branche du maxillaire inférieur. Une couronne de trépan, large d'un demi-pouce, enleva la table externe de l'os, et sectionna également le nerf dentaire. Au bout de quatre jours seulement les douleurs diminuèrent un peu ; elles reparurent au bout de deux mois, et les choses revinrent à leur premier état.

« Une seconde opération fut faite. La table profonde de l'os fut enlevée encore à l'aide du trépan, et on découvrit le tissu cellulaire placé derrière les muscles ptérygoïdiens. Le nerf lingual fut coupé très-rapidement; le malade poussa alors un cri aigu, assurant que c'était là le siége de sa douleur.

« La guérison fut la suite de cette deuxième opération, et la santé du malade ne tarda pas à se rétablir complétement. »

Observation LXXVI. — *Résection du nerf sous-orbitaire répétée deux fois* (Wagner ; *Arch. für Klin. Chirurg.*. Langenbeck, vol. XI, et thèse de Faucon). — Un vieillard, de soixante-treize ans, souffrait, depuis trente-quatre ans, d'une névralgie du sous-orbitaire droit. Il avait eu cependant du calme spontané dans ces douleurs, six semaines, tout à fait au début, et, dans cette période de trente-quatre ans, des moments complétement indolores.

Wagner lui pratiqua l'excision d'un centimètre du nerf sous-orbitaire avec section du plancher inférieur de l'orbite.

Il y eut soulagement immédiat.

On constata une insensibilité immédiate.

La portion du nerf enlevé était normale.

Du pus s'écoula par l'antre d'Hyghmore.

La sensibilité revint environ quatorze mois après.

La récidive se manifesta environ après quinze mois.

Ce même malade souffrait de nouveau depuis huit mois, et les douleurs étaient continues. Un point douloureux se faisait sentir surtout à la commissure palpébrale droite.

Wagner lui fit une résection partielle de la portion orbitaire du maxillaire supérieur, comprenant le canal du sous-orbitaire.

Le nerf fut réséqué dans l'étendue de dix-huit lignes; il était régénéré, dit l'auteur.

Immédiatement après, insensibilité de la peau.

Douleurs lancinantes pendant cinq jours, puis insensibilité.

Retour de la sensibilité, mais incomplète, après vingt mois.

De légers accès se produisirent dans les années suivantes, mais ce ne fut pas une récidive.

Il mourut d'une maladie de Brigth.

A l'autopsie, la continuité du nerf n'était pas rétablie; léger ramollissement du trijumeau; très-léger ramollissement des tubercules maxillaires.

Observation LXXVII. — *Résection du nerf sous-orbitaire répétée deux fois* (Schuh, thèse de Mire, Strasbourg, 1863). — « En 1854, Patruban opère la résection du nerf sous-orbitaire avec succès, sur un malade affecté d'une névralgie sous-orbitaire ancienne, dont les accès s'irradiaient dans toute l'étendue du côté droit de la face [1].»

Guérison, dix-huit mois.

Récidive. — Le chirurgien enlève une portion du maxillaire comprenant le canal sous-orbitaire et là retrouve un cordon blanchâtre fibreux avec quelques tubes nerveux.

Six mois après, mort. A l'autopsie, on constate l'existence d'une tumeur cérébrale, de la grosseur d'une noisette, enveloppant le trijumeau à son émergence.

Observation LXXVIII. — *Section successive des nerfs lingual, buccal, dentaire inférieur* (Michel; publiée par Goux, thèse de Strasbourg). — « Une femme, de cinquante-six ans, porte depuis neuf ans, sans repos, une névralgie faciale à droite.

« Elle s'accompagne, pendant l'accès, de contractions tétaniques des muscles de la mâchoire inférieure et de la face, puis d'une salivation abondante.

« Le départ de la douleur est un point localisé à la langue et à

[1] Il existait un point douloureux surtout aux gencives (Faucon).

la lèvre inférieure, d'où irradiation à toute la moitié de la face.

« Section du lingual, en octobre 1865.

« Quatre jours après, un point de départ au voisinage du bord antérieur du masséter.

« On coupe le buccal.

« Trois jours après, nouveau point douloureux vers la commissure des lèvres, mais plus rapproché de la mâchoire inférieure.

« On coupe le dentaire inférieur au sortir du canal dentaire.

« Guérison encore persistante en janvier 1866. »

Observation LXXIX. — *Résection du nerf sous-orbitaire deux fois et du nerf sus-orbitaire* (Wagner ; citée par Faucon). — Une femme, de quarante cinq ans, souffrait, depuis quatorze mois, d'une névralgie du sous-orbitaire gauche.

Burow lui fit la section du nerf sous-orbitaire gauche. — La douleur persista vingt-quatre à trente-six heures, puis disparut subitement.

Récidive sept mois après.

Après six mois de souffrances, la malade est, de nouveau, opérée par Burow qui lui résèque les os du canal sous-orbitaire ainsi que le nerf.

Les douleurs récidivèrent six semaines après.

Elle souffrit encore dix-neuf mois du nerf trijumeau, puis elle fut opérée par Wagner, qui lui réséqua la moitié supérieure du maxillaire supérieur, et qui fit la résection des rameaux du nerf maxillaire supérieur.

Wagner ne trouva rien de particulier dans les portions réséquées ou du moins l'observation ne signale rien de particulier.

On constata le commencement d'insensibilité après l'opération.

La douleur resta à son paroxysme pendant trente heures, puis disparut.

Trois jours après, on constatait le retour de la sensibilité : elle était incomplète treize jours après l'opération.

Le onzième jour, il y avait commencement de récidive qui était complète huit mois après.

La récidive se fit, cette fois, sur le nerf *sus-orbitaire* gauche. Elle durait depuis dix mois, continue, quand Wagner lui pratiqua la résection de douze lignes du *sus*-orbitaire gauche. Le nerf était intact.

L'insensibilité fut immédiate après l'opération.

Pendant douze heures, après l'opération, il y eut trois accès névralgiques. Puis le soulagement fut complet.

La sensibilité n'était pas revenue avant trois ans et demi.

Trois mois après, commencement de la récidive.

Enfin, la même malade souffrait encore de nouveau, depuis deux ans et demi, au niveau du sous-orbitaire gauche. Il y avait eu cependant quelque calme de la douleur, après l'administration de la liqueur de Fowler : six semaines d'abord, puis dix semaines, puis six semaines, puis un an, quand Wagner, en présence de douleurs redevenues continues, lui extirpa la cicatrice correspondant au sous-orbitaire, sur une longueur de neuf lignes.

Le nerf s'était régénéré, dit-il.

On constata une insensibilité immédiate après l'opération.

Treize jours après l'opération seulement, il y eut un soulagement.

Après soixante-quatorze jours, la sensibilité redevint normale.

Aucune récidive, si ce n'est de légers accès après huit mois.

Observation LXXX. — *Résection des nerfs sous-orbitaire et mentonnier* (Roux). — Une femme, de vingt-cinq ans, avait une névralgie rebelle du trijumeau droit, depuis cinq ans.

Roux lui pratiqua la résection du sous-orbitaire à la sortie du trou de ce nom.

La malade fut immédiatement soulagée. Mais, le lendemain, les douleurs reparurent avec intensité et suivant les rameaux du mentonnier.

Après la résection du mentonnier, les accès névralgiques intenses se produisirent.

La malade, revue sept mois plus tard, était guérie depuis un mois.

Observation LXXXI. — *Section des nerfs dentaire inférieur et buccal* (Létiévant). — Fournier Jean, charpentier, âgé de trente ans, domicilié à Alberville depuis 1862, a été pris, cette même année, au printemps, d'une douleur partant de la mâchoire inférieure droite et s'étendant à tout le côté droit de la figure.

L'extraction d'une molaire amena la disparition de la douleur, pendant une année. Au printemps suivant, Fournier se fit arracher encore deux dents; mais, la douleur, un moment calmée, reparut bientôt pour ne plus cesser, malgré de nouvelles avulsions dentaires et en dépit de tous les autres moyens employés contre cette névralgie rebelle. Seule, la morphine en injections sous-cutanées parut avoir de bons résultats; mais son efficacité

s'émoussa à la longue et M. le docteur Ducray d'Alberville, de qui je tiens la plupart de ces détails, envoya le malade à l'Hôtel-Dieu de Lyon, pensant qu'il y aurait une opération à tenter.

Voici les caractères de ces douleurs :

Elles existaient dans toute la moitié droite de la face.

Elles survenaient à toute heure de la journée, de la nuit, duraient quatre ou cinq minutes pour revenir après quelques secondes. Elles étaient sous forme de lancées et s'accompagnaient de spasmes de la face. Leur intensité et leur fréquence rendaient la vie à charge et très-pénible. Elles avaient débuté par la mâchoire inférieure, de là elles s'étaient irradiées dans le reste de la face.

Je pratiquai à ce malade, le 17 juillet, la section du nerf dentaire inférieur avant son entrée dans le canal de ce nom d'après le procédé de M. Michel de Strasbourg. Le patient avait refusé l'anesthésie.

Il fut immédiatement soulagé.

Il quitta l'Hôtel-Dieu, le 30 juillet, n'ayant plus éprouvé aucune douleur dans la face depuis l'opération.

Un mois plus tard, son médecin m'annonçait l'apparition de quelques lancées douloureuses suivant le trajet du sous-orbitaire. Mais elles étaient légères et provoquées seulement par la mastication.

Un an plus tard, le même médecin (M. Ducray) vit cet opéré à son travail, sur un chantier. Il ne portait plus, m'écrit-il, le bandeau qui, depuis si longtemps, le faisait distinguer de ses camarades. Dans les mouvements de la mâchoire, il ressentait quelquefois des élancements douloureux qui augmentaient un instant, puis se calmaient pour disparaître. Cela se reproduisait huit ou quinze fois par jour; mais cet état morbide était tout à fait supportable et n'empêchait pas, comme autrefois, le malade de travailler, ni de manger.

Bien que la vie ne lui fût plus à charge, Fournier revint à Lyon, fin décembre 1869, sur l'invitation de son médecin, et pour obtenir la cessation complète de ses petites douleurs qu'il craignait de voir revenir plus fortes.

Je lui pratiquai la section du nerf buccal qui produisit une amélioration, mais pas une disparition complète de tout le mal.

Je lui proposai la section du nerf sous-orbitaire. Il hésita, puis il refusa, prétendant qu'il ne souffrait plus assez pour se soumettre à une nouvelle opération.

Observation LXXXII. — *Section du nerf sous-orbitaire répétée deux fois* (Sédillot). — Sur un homme de trente

quarante ans, atteint d'une névralgie très-ancienne du trijumeau, M. Sédillot réséqua le nerf sous-orbitaire au sortir du canal.

Il y eut soulagement, mais la récidive se produisit. M. Sédillot lui fit alors la section du nerf dans l'orbite, ce qui amena un soulagement immédiat.

Observation LXXXIII. — *Section de tous les nerfs de la face* (Velpeau ; *Traité de méd. opér.*, 2e édit., 1839, p. 289; fait cité par A. Guérin, *Méd. op.*, 3e édit., p. 278, et par Faucon). — «Velpeau cite un homme de quarante-cinq ans qui, pour un tic douloureux, avait subi successivement la section et l'excision de tous les nerfs de de la face, sans en retirer aucune espèce d'avantage.

Observation LXXXIV. — *Section du nerf sous-orbitaire répétée deux fois* (Chélius ; *Baierisch artzliches Intelligenzblatt*, 1863). — Chélius réséqua le sous-orbitaire à sa sortie du trou sous-orbitaire, sur un homme de cinquante-quatre ans atteint de névralgie de ce nerf.

Il y eut un soulagement produit.

Mais le mal récidiva. — Chélius fit une nouvelle résection qui fut aussi suivie d'une nouvelle récidive.

Observation LXXXV. — *Résection des nerfs mentonnier et dentaire inférieur, puis du sous-orbitaire* (Wagner ; tabl. de Faucon). — Sur une femme âgée de trente-huit ans, souffrant du dentaire inférieur droit depuis cinq ans, sans aucun moment de calme depuis trois ou quatre ans. Wagner réséqua dix-huit lignes des nerfs mentonnier et dentaire inférieur.

Il constata l'épaississement du névrilème sur la portion du nerf réséqué, et la perte immédiate de la sensibilité à la peau de la région.

Le soulagement se produisit très-rapidement.

Point de retour de la sensibilité dix-huit jours après l'opération ; mais elle revient légèrement.

Récidive dix-sept mois après.

Cette même femme, après dix-neuf mois de souffrances siégeant surtout au niveau du sous-orbitaire droit, fut réséquée, par Wagner, de seize lignes de son nerf sous-orbitaire au sortir du canal. — Le nerf était normal.

La sensibilité cessa immédiatement dans la région.

Le soulagement ne survint qu'après le troisième jour.

Après cinq mois, le retour de la sensibilité était peu appréciable.

Récidive six mois après.

Observation LXXXVI. — *Résection du dentaire inférieur droit, du sous-orbitaire et une deuxième fois du dentaire inférieur droit* (Roux, *Union méd.*, 1852). — Un vieillard de soixante-quatorze ans, atteint de névralgie des deux trijumeaux, depuis trente ans, avait un point douloureux surtout à la région du mentonnier droit.

J. Roux lui pratiqua la résection du dentaire inférieur droit.

Il y eut un soulagement immédiat.

Au bout de huit jours, la névralgie récidiva à gauche, mais les douleurs étaient moins fortes.

Un mois plus tard, J. Roux réséqua le sous-orbitaire droit, ce qui produisit encore un soulagement immédiat et fut suivi d'une légère inflammation.

La récidive commença au bout de six mois; elle était complète après un an.

La névralgie siégeait alors surtout sur le dentaire inférieur droit.

Roux lui pratiqua, pour la deuxième fois, la résection du dentaire inférieur droit, ce qui amena encore un soulagement immédiat, mais, au bout de huit jours, la névralgie récidivait.

Voici un tableau résumant les faits de polynévrotomie successive :

Succès	Insuccès
Névrotomie	Névrotomie
1° du dent. inf.; 2° du lingual. Inzani	1° ment. dent.; 2° sous-orb. Wagner
1° du sous-orb.; 2° du même sous-orb. régénéré . . . . Wagner	1° dent. inf.; 2° sous-orb.; 3° dent. inf. . . . . Roux
1° du sous-orb.; 2° du même sous-orb. . . . . Schuh	Tous les nerfs de la face . Velpeau
1° du lingual; 2° du buccal; 3° du dent. inf. . . . . Michel	Sous-orb., 2 fois . . . . . Chelius
1° du sous-orb., 5 fois; du sus-orb., 1 fois . . . . . Wagner	Total. . 4
1° du sous-orb.; 2° du mentonnier . . . . . Roux	
1° du dent. inf.; 2° du buccal Létiévant.	
Du sous-orb., 2 fois. . . . . Sedillot	
Total. . . 8	
Nombre de névrotomies pratiquées dans ces 8 faits : 21.	Nombre de névrotomies dans ces 4 faits : 10.

Total des névrotomies pratiquées dans ces 12 faits : 31.

Ces faits jettent un certain jour sur plusieurs points concernant la névrotomie.

L'observation LXXV, d'Inzani, indique elle-même la véritable cause de la récidive après la première névrotomie, et celle du succès qui a suivi la seconde. On résèque le dentaire inférieur : rien. — On se décide à diviser le nerf lingual : « le malade pousse un cri aigu, assurant que c'était là le siége de sa douleur. » Et la guérison est immédiate et radicale.

Pour avoir le succès, il faut donc frapper juste.

D'autre part, il n'est pas toujours facile de préciser sur quel nerf doit porter la névrotomie. Le chirurgien, ici, fut embarrassé. Dans sa perplexité, il imagina un procédé qui pût lui permettre de diviser successivement les deux nerfs dentaire et lingual, s'il le jugeait nécessaire.

Dans le deuxième fait (Obs. LXXVI), une première névrotomie du sous-orbitaire procure une guérison de quinze mois ; la deuxième névrotomie du même nerf et du cordon fibreux qui l'avait remplacé procure une guérison définitive

Peut-être est-ce au cordon fibreux, comprimant les tubes nerveux de nouvelle formation, qu'il faut attribuer la récidive, et alors on comprend combien il est important de pratiquer, sur le même nerf, la nouvelle opération. La névralgie était peut-être aussi d'origine centrale, puisque, à l'autopsie, le trijumeau et les éminences mamillaires sont trouvés ramollis. Le succès de la seconde névrotomie prouverait ici l'utilité de cette opération dans les névralgies centrales d'origine.

Mêmes réflexions pour l'observation de Patruban (LXXVII), dans laquelle l'origine centrale de la névralgie est peu douteuse. Une tumeur cérébrale enveloppant le trijumeau à son émergence, la névralgie en était certai-

nement le résultat. Le malade guérit, par la névrotomie, une première fois dix-huit mois, une seconde fois pendant six mois; il mourut sans que la névralgie ait récidivé. Preuve clinique importante de la vérité de cette opinion, émise avec réserve dans la partie théorique, que la névrotomie a le pouvoir d'améliorer ou de guérir des névralgies à origine centrale.

Les deux faits de M. Michel et de Wagner (Obs. LXXVIII et LXXIX) démontrent jusqu'où il faut, quelquefois, pousser l'intervention pour obtenir un succès définitif.

M. Michel attaque successivement : le nerf lingual ; quatre jours après, le buccal; trois jours plus tard, le dentaire inférieur : la guérison est à ce prix.

Burow et Wagner s'acharnent à poursuivre la névralgie si rebelle de leur malade. Cinq opérations sont successivement pratiquées : *section* du sous-orbitaire, *résection* des os du canal sous-orbitaire et du nerf, *résection* de l'os maxillaire et des branches du sous-orbitaire, *résection* du sus-orbitaire, *extirpation* de la cicatrice. On ne sait ce qu'il faut le plus admirer, du courage de la patiente ou de l'opiniâtreté des chirurgiens à poursuivre la guérison.

A côté de ces succès, il en est de moins décisifs.

Sur la malade de Roux (Obs. LXXX), la guérison survient six mois après la deuxième section nerveuse. Quel rôle, dans la guérison, a joué la névrotomie?

Est-ce là un de ces cas de névralgie à origine centrale dont les parties centrales nerveuses sont modifiées, à la longue, par la section des nerfs?

Dans l'observation LXXXI, la névrotomie a produit un résultat très-avantageux.

Le malade a été guéri instantanément.

La guérison s'est maintenue complète le premier mois.

La récidive qui s'est reproduite ensuite est si légère

qu'elle n'entraîne plus aucun trouble dans les fonctions ni dans la vie du malade. il consent à subir une nouvelle opération, parce qu'il en sait le peu de gravité et qu'il espère, à ce faible prix, être tout à fait débarrassé de ce qui lui reste de douleur.

Les faits de Chelius et de Velpeau, trop concis, ne permettent aucune déduction.

Dans l'observation d'insuccès de Wagner, la première opération a procuré dix-sept mois de guérison, la seconde, cinq mois. On doit regretter que le chirurgien n'ait pu, sur cette malade, poursuivre la névralgie comme sur le sujet de l'observation LXXIX.

Roux, dans son cas de névrotomie successive, a procuré six mois de guérison à son malade ; c'est encore un bénéfice. Mais si, au lieu de borner ses attaques au dentaire inférieur, que d'ailleurs il réséquait trop près du trou mentonnier, ce qui deux fois ne lui donna qu'un succès de huit jours, il se fût adressé au nerf buccal ou à un autre, peut-être eût-il eu un succès définitif.

II. Polynévrotomie simultanée.

Cette méthode qui consiste à pratiquer, dans une séance, plusieurs sections nerveuses, évite généralement des opérations répétées, et a produit déjà des résultats remarquables.

Observation LXXXVII. — *Section simultanée du nerf lingual et mentonnier* (Bœckel ; *Gaz. des hôp.*, 1865). — « Mademoiselle Marie M..., de Sainte-Marie-aux-Mines, âgée de trente-quatre ans, d'une forte constitution, est affectée, depuis neuf ans, de névralgie faciale du côté droit. C'était d'abord le nerf mentonnier qui était le siége exclusif du mal, et, circonstance remarquable, les dents de ce côté n'y participèrent jamais. Puis la névralgie gagna le lingual droit ; pendant les forts accès, elle s'étendait même aux nerfs sous-orbitaire et auriculo-

temporal. L'arrachement de la seconde petite molaire inférieure droite, qui était légèrement gâtée, supprima une fois les douleurs pendant quinze jours. Une vive frayeur à propos d'un incendie, un changement d'air eurent une autre fois le même effet ; mais la névralgie revint avec intensité et la malade, lasse des traitements médicaux, voulait en être débarrassée à tout prix.

« C'est dans cet état qu'elle s'adressa à moi. Je constatai que le nerf lingual et le mentonnier droit étaient les foyers du mal, que les dents de la mâchoire inférieure étaient saines et nullement douloureuses, et que le nerf sous-orbitaire ne se prenait qu'exceptionnellement. La langue en particulier était le siége d'une brûlure atroce, à peu près continue. Je me décidai donc à pratiquer la section du lingual et du mentonnier, sauf à recourir plus tard à la section du nerf sous-orbitaire, si cela devait être nécessaire. Mademoiselle Marie M... désirait beaucoup ne pas avoir de cicatrice apparente.

« L'opération est pratiquée, le 20 juillet 1864, à la maison des diaconnesses, en présence de MM. les docteurs Schneiter et Meinch, de MM. Faucon et Bœckel, internes. M. Elser administre le chloroforme. Le nerf lingual est mis à nu et sectionné.

« L'excision porte entre autres sur les filets du lingual qui vont au ganglion sous-maxillaire. Puis je détache la joue de la mâchoire inférieure pour découvrir le trou mentonnier et ouvrir le canal dentaire.

« Mais au lieu de me servir de la gouge à cet effet, j'emploie une petite tréphine de un centimètre et demi de diamètre, qui me paraît plus convenable en raison de la dureté probable de l'os. Effectivement, la table externe du maxillaire est singulièrement compacte et épaisse ; il faut pénétrer à un centimètre de profondeur avant que la rondelle d'os ne se détache. Un certain écoulement de sang provenant de l'artère dentaire m'empêche de voir le nerf ; pour être plus sûr de le couper, je fais encore agir la tréphine un peu plus profondément, puis je retire sans peine par le trou mentonnier toute l'étendue du nerf compris entre ce trou et l'ouverture de la tréphine, ce qui met le nerf à l'abri de la soudure des extrémités nerveuses.

« L'opération est terminée ; on ne fait aucun pansement, mais la malade gardera une gorgée de décoction narcotique émolliente dans la bouche.

« Le 21 juillet, la malade souffre en remuant la langue ou la mâchoire, mais elle ne ressent plus rien de sa névralgie. Au

niveau de la trépanation, il y a un peu de gonflement comme dans une fluxion dentaire. La moitié correspondante de la langue et de la lèvre inférieure sont d'une insensibilité parfaite aux piqûres d'épingle et la malade dit que ces parties sont comme mortes. Dès le troisième jour de l'opération, l'opérée se lève et commence à manger de la viande hâchée. Dans les premiers temps, il lui arrive quelquefois de mordre sa langue qu'elle ne sent pas.

« Au bout de quinze jours, elle quitte l'établissement entièrement guérie, très-heureuse d'être débarrassée de sa névralgie, dont elle n'a plus ressenti de trace et de n'avoir point de cicatrice visible.

« Jusque dans ces derniers jours (octobre 1864), la guérison s'est parfaitement maintenue.

« Trois ans après, pas de récidive, dit Faucon, quatre ans après, cancer de la langue. »

Observation LXXXVIII. — *Section du sous-orbitaire et de deux branches d'origine du dentaire inférieur* (Michel; thèse de Voisart, 1864, Strasbourg, et tableaux de Faucon). — Une femme, âgée de cinquante-sept ans, était affectée de névralgie du sous-orbitaire droit. Les points douloureux se faisaient sentir surtout aux dents incisives et à l'aile droite du nez.

M. Michel pratiqua la section du sous-orbitaire et des deux branches d'origine du dentaire inférieur.

Quelques accès se firent encore sentir les trois premiers jours, puis la guérison fut complète depuis cette époque.

Observation LXXXIX. — *Résection du sous-orbitaire et du mentonnier* (Roux; tableaux de Faucon). — Un vieillard, de soixante-neuf ans, avait une névralgie trifaciale droite, depuis trente-quatre ans. Les douleurs ne présentaient quelque calme momentané qu'à la suite de changement de climat. Elles étaient remplacées, alors, par un tremblement général.

Roux fit la résection des nerfs sous-orbitaire et mentonnier.

Il y eut un soulagement immédiat.

Quelques légers accès douloureux se firent encore sentir après l'opération.

Huit mois plus tard, il n'y avait pas de récidive.

Observation XC. — *Résection simultanée des nerfs mentonnier, alvéolaire et dentaire inférieur* (Wagner; tableaux de Faucon). — Une femme, âgée de trente-quatre ans, souf-

frait de névralgie du nerf alvéolaire inférieur droit et du dentaire inférieur et antérieur, depuis trois ans ; elle avait obtenu un calme spontané de huit mois, une fois seulement.

Wagner lui réséqua six lignes des nerfs mentonnier, alvéolaire inférieur et dentaire inférieur et antérieur.

Le tronçon excisé était normal.

L'insensibilité de la peau suivit l'opération immédiatement.

Les suites de l'opération furent compliquées d'une ostéo-périostite de la mâchoire.

Point de récidive après sept mois.

Observation XCI. — *Résection simultanée du mentonnier et du dentaire inférieur* (Roux ; tableaux de Faucon). — Un vieillard, de soixante-dix ans, souffrait, depuis vingt-deux ans, d'une névralgie trifaciale atroce.

Roux lui pratiqua la résection du mentonnier d'abord, puis du dentaire inférieur derrière le trou mentonnier.

Le malade fut immédiatement soulagé.

Quelques douleurs passagères se firent encore sentir sur d'autres nerfs.

Cinq mois après, il n'y avait pas de récidive.

Observation XCII. — *Section simultanée des nerfs sous-orbitaire, buccal et dentaire inférieur* (Valette et Létiévant). — Marie Porcet, veuve Benoît, âgée de cinquante-huit ans, souffrait, depuis dix ou quinze années, des douleurs atroces dans la moitié gauche de la face. Depuis neuf mois, ces douleurs ne l'avaient pas quittée un instant. Elles survenaient jour et nuit, par accès, et toutes les cinq minutes environ. Elles s'accompagnaient de spasmes des muscles de la face du même côté. Au moment du maximum d'intensité de la névralgie, la malade grinçait des dents, se morsillait la joue, la langue, et frottait vivement, avec la main, le côté douloureux du visage ; ce frottement répété avait amené l'usure du sourcil gauche.

L'extraction successive de deux molaires n'avait produit aucun soulagement.

Le moral de la malade était déplorable. Elle était sans cesse plongée dans un état de demi-hébétude dont on ne la tirait que pour en obtenir des murmures plaintifs. Elle paraissait à moitié idiote.

Le 8 mars 1872, M. Valette lui pratiqua la résection de plus de trois centimètres du nerf sous-orbitaire, dans sa gout-

tière, de deux centimètres du nerf buccal au-devant du masséter.

Je lui fis, dans la même séance, la section du nerf dentaire inférieur avant son entrée dans le canal dentaire.

La malade avait été anesthésiée ; à son réveil, elle n'avait plus de souffrances.

La névralgie ne reparut plus, les plaies se cicatrisèrent sans incident, l'alimentation put se faire et le moral de la malade ne tarda pas à se transformer complétement.

Elle quitta l'Hôtel-Dieu, plus d'un mois après l'opération, tout à fait guérie[1].

Sa guérison est restée complète depuis neuf mois.

Observation XCIII. — *Excision simultanée du nerf lingual et mentonnier* (Bœckel; *Gaz. des hôp.*, 1865). — « Marie M..., de la vallée de Münster (Haut-Rhin), âgée de soixante-neuf ans, mère de plusieurs enfants, n'a jamais fait de maladie sérieuse. Depuis quatre ans elle souffre de douleurs névralgiques de la moitié gauche de la face, qui viennent par accès très-irréguliers et sans siége fixe. Mais, depuis le mois de février 1862, la névralgie s'est localisée dans le côté gauche de la langue et de la mâchoire inférieure.

« Les accès se présentent avec une grande intensité plusieurs fois par jour et durent de dix à vingt minutes. Ils s'accompagnent de crampes des muscles du visage et même des membres. Les douleurs sont si vives que la malade craint de manger et de parler, et n'ose plus remuer la langue. Dans ces derniers temps, la crampe a quelquefois gagné le larynx et occasionné des accès de suffocation.

« Voyant l'insuffisance des traitements suivis jusqu'alors, la femme M... entre, le 6 juin 1863, à la maison des diaconesses de Strasbourg, pour se mettre entre les mains de M. Hirtz. Le professeur, jugeant une intervention chirurgicale nécessaire, m'engage à voir la malade avec lui.

« Nous constatons une hypéresthésie considérable de la moitié gauche de la langue. Le moindre attouchement provoque un accès de névralgie. Le trou mentonnier est également très-sensible à la pression ; mais les autres points d'émergence du trijumeau n'offrent rien de particulier. Ils ne deviennent douloureux

[1] J'ai exposé, dans la première partie de ce volume (pages 179 et suivantes), l'état de la sensibilité après l'opération, sur cette malade.

qu'au moment des accès. La mâchoire inférieure est complétement privée de dents, mais il existe du côté gauche une saillie irrégulière également très-sensible. Je commence par enlever cette petite exostose avec la pince de Liston, mais sans que cela exerce une influence favorable sur la marche de la maladie.

« Il est alors décidé qu'on exciserait le nerf lingual et le mentonnier, et, le 8 juillet 1863, je procède à l'opération, en présence de M. le professeur Hirtz et de quelques élèves.

« La malade étant complétement anesthésiée, je fais écarter les mâchoires et je saisis le bord gauche de la langue avec une pince érigne pour la tirer en avant, en la renversant du côté droit. Par cette manœuvre, le plancher buccal est parfaitement accessible du côté malade. Je pratique sur le milieu de cet espace une incision de deux à trois centimètres, qui n'intéresse que la muqueuse, et, après la division de quelques lamelles de tissu cellulaire, j'aperçois un cordon blanc, qui n'est autre chose que le nerf lingual. L'écoulement de sang est à peu près nul. Le nerf est chargé sur un crochet mousse, et il est aisé de le poursuivre en arrière jusqu'au-delà du ptérygoïdien interne en fendant la muqueuse avec des ciseaux. Je le divise à ce niveau, et j'en enlève un morceau de plus de deux centimètres, dans lequel un examen ultérieur ne démontre aucune altération, pas même de la vascularisation.

« Je détache ensuite la joue du maxillaire inférieur et je vais à la recherche du trou mentonnier. Les branches nerveuses et vasculaires, qui en émergent, sont isolées dans l'étendue d'un centimètre à peu près ; puis, appliquant une gouge en arrière de ce point, sur le trajet du canal dentaire, je fais sauter la table externe de l'os et je coupe le nerf. Après quoi, il est facile d'en retirer un morceau assez long par le trou mentonnier.

« L'hémorrhagie est un peu plus forte ici, mais l'opération est terminée et on laisse la malade se réveiller.

« Elle éprouve d'abord une douleur assez vive au niveau des incisions, mais on constate que les parties correspondantes de la langue et de la lèvre sont complétement insensibles à toute piqûre. Les accès névralgiques sont complétement supprimés à partir de ce moment, et les plaies internes guérissent au bout de dix jours sans aucun pansement, sans suppuration appréciable et sans douleur.

« J'ai appris depuis que la guérison s'est maintenue pendant près d'un an, mais que, depuis cette époque, la femme se plaint

de nouveau de quelques accès de tic douloureux, sans que je sache quel en est le point de départ. Il ne paraît pas cependant que les souffrances soient bien vives ou bien continues, car la malade n'est pas venue me retrouver comme elle en avait d'abord l'intention. »

Observation XCIV. — *Section des nerfs lingual et sous-orbitaire* (Bœckel ; communication inédite au docteur Faucon). — Bœckel racontait le fait d'une femme, âgée de cinquante ans, atteinte de névralgie trifaciale et à laquelle il avait pratiqué la résection d'un à deux centimètres des nerfs lingual et sous-orbitaire, et qui en éprouva un soulagement immédiat.

Mais il n'en a plus eu de nouvelles depuis.

Observation XCV. — *Résection des nerfs frontal, sous-orbitaire et facial* (Warren). — Le malade auquel Warren excisa les nerfs frontal, sous-orbitaire et facial, ne fut pas guéri.

Observation XCVI. — *Section simultanée des nerfs sous-orbitaire et sus-orbitaire* (Gherini ; Soc. de chir. de Paris, 1864). — Névralgie *essentielle* faciale gauche. — Section des nerfs sous-orbitaire et sus-orbitaire. — Soulagement pendant trois mois. — Récidive.

Observation XCVII. — *Résection simultanée des nerfs mentonnier, sous-orbitaire et buccal* (Nélaton; *Bulletin de thérapeutique*, 1864, et tableaux de Faucon). — Un homme, de quarante ans, souffrait d'une névralgie du trijumeau droit depuis dix ans. M. Nélaton lui fit une résection d'un centimètre des nerfs mentonnier, sous-orbitaire et buccal.

Le soulagement fut immédiat.

On constata l'insensibilité immédiatement après l'opération.

Le troisième et le quatrième jour, quelques douleurs se firent sentir vers le front.

Il y eut récidive après trois mois.

Observation XCVIII. — *Résection des nerfs sous-orbitaire sus-orbitaire et de l'anastomose du dentaire antérieur* (Michel). — Névralgie trifaciale datant de cinq ans, siégeant dans les nerfs sous-orbitaire, temporo-molaire, sus-orbitaire, dentaire inférieur, chez la femme Lapaix.

M. Michel résèque, le 4 juillet 1865, les nerfs sous-orbitaire, sus-orbitaire et l'anastomose du dentaire antérieur avec le dentaire postérieur.

Abcès du sinus maxillaire et érysipèle.

Guérison, mais récidive après un mois. Point de départ vers l'angle de la bouche.

Résection du nerf buccal le 28 août. Pas de guérison : point de départ malaire. La malade, désespérant de guérir, refuse l'opération et quitte l'hôpital.

Observation XCIX. — *Section ou résection de sept branches nerveuses à la face pour névralgie.* (Michel, de Strasbourg). — « Un homme de quarante-cinq ans, des Vosges, consulte l'auteur, en 1856, pour une névralgie trifaciale droite, datant de dix-huit ans, dont les accès étaient si intenses et si fréquents qu'il n'avait de repos ni jour, ni nuit ; il avait épuisé sans succès l'emploi des narcotiques, des solanées vireuses, du quinquina, des vésicatoires, des eaux thermales, de l'électricité. On lui avait extrait un certain nombre de dents.

« De haute stature, amaigri, jaune, pâle, il avait conservé l'intégrité des fonctions digestives, respiratoires, etc.

« Les points de départ des douleurs était le dentaire inférieur, puis le buccal et le sous-orbitaire. De ces diverses origines, s'élevait, au dire du malade, une traînée de feu qui gagnait le cerveau et se répandait dans toute la face; parfois elle donnait lieu à un léger retentissement au cou et à la partie postérieure de la tête.

« Ces accès de quelques instants s'accompagnaient de contractions convulsives des muscles de la face et de la mâchoire inférieures et leur fin s'annonçait par une salivation abondante.

« Bien que les douleurs se reproduisissent à tous les moments, cependant le malade avait remarqué que les changements de température, l'humidité, l'introduction des aliments ou boissons dans la bouche augmentaient leur nombre et leur intensité.

« Était-ce une névralgie générale du trijumeau, ou bien une névralgie localisée sur une ou plusieurs de ses branches et se généralisant ensuite par des irradiations associées ?

« Dans le premier cas, il aurait fallu couper toutes les branches périphériques du trijumeau. Dans le deuxième, la section seule des principaux rameaux suffisait.

« M. Michel crut à cette dernière supposition et proposa la résection en une seule séance du sous-orbitaire, du dentaire inférieur et du buccal.

« Le malade n'éprouva que quelques légères douleurs pendant les deux ou trois premiers jours; les plaies guérirent par pre-

mière intention en huit jours et la guérison fut radicale pendant trois mois.

« Récidive alors aussi forte.

« En septembre 1857, le malade consultant M. Michel lui apprend que la douleur commence, le plus souvent, par le côté droit de la langue pour se rendre ensuite à toute la face.

« M. Michel pique ce côté avec une épingle et provoque un accès.

« Le malade indique encore le malaire comme point de départ.

« On fait la section du malaire et la résection du lingual (deux centimètres).

« Encore quelques douleurs pendant les premiers jours.

« Guérison complète jusqu'en avril 1858. A cette époque, nouvelles douleurs ayant pour point de départ le temporal superficiel et la dernière molaire.

« On résèque le temporal superficiel, le dentaire inférieur.

« Guérison complète, se maintenant encore en 1866 (huit ans plus tard). »

Voici le tableau des polynévrotomies simultanées :

Succès

Suivis	
3 ans : lingual, dent. inf.	Bœckel
4 ou 5 ans : sous-orb., dent. inf.	Michel
8 mois : sous-orb. mentonnier.	Roux
7 mois : mentonnier, alvéolaire inf., dent. inf.	Wagner
5 mois : mentonnier, dent. inf.	Roux
9 mois : sous-orb. buccal, dent. inf.	Valette et Létiévant
Immédiat : lingual, sous-orb.	Bœckel
8 ans : sous-orb., dent. inf., buccal. 2e séance : malaire lingual. 3e séance : temporal sup. et dent. inf.	Michel

Succès incomplet

Lingual et dent. inf., récidive légère	Bœckel

Nombre des névrotomies dans ces 9 faits : 25.

Insuccès

Frontal, sous-orb. facial.	Warren
Sus-orb. et sous-orb.	Gherini
Mentonnier, sous-orb., buccal	Nélaton
Sus et sous-orb., anastomose des dentaire ant. et post., puis buccal	Michel

Nombre des névrotomies dans ces 4 faits : 12.

Total des névrotomies dans ces 13 faits : 37.

Les six premiers faits sont des exemples remarquables de guérisons.

Dans l'observation LXXXVII (section du lingual et du mentonnier), la récidive n'avait pas lieu trois ans après. Il est vrai que, la quatrième année, la malade prit un cancer de la langue. Mais, c'est là une complication complétement indépendante de la névralgie antérieure et surtout du traitement employé pour la guérir.

La guérison reste complète, un temps indéterminé, sur le sujet de l'observation LXXXVIII; elle paraît avoir été définitive dans ce cas, puisque, quatre ans après la thèse de M. Voisart, qui rapportait cette observation, M. Faucon cite, à son tour, ce fait comme exemple de guérison, dans sa thèse publiée dans la même ville et la même faculté.

Roux n'eut pas de récidive, après huit mois, dans le sujet de l'observation LXXXIX, ni après cinq mois dans le fait de l'observation XCI; Wagner, point après sept mois (Obs. XC).

La malade de l'observation XCII n'a été suivie par moi-même que pendant un mois. Mais M. Valette, qui ne l'a point perdue de vue, me déclarait, neuf mois après, que la guérison se maintenait parfaite.

Dans l'observation XCIII (Bœckel), la guérison a persisté près d'un an, puis quelques accès sont revenus. La récidive est assez légère pour que la malade la supporte.

Ce cas doit rentrer dans la catégorie des résultats incomplets, mais qui sont néanmoins un bienfait pour les opérés [1].

[1] M. Faucon signale ce fait dans ses tableaux comme un exemple de récidive après trois ans, sans qu'il m'ait été possible de contrôler l'exactitude de cette affirmation. Je continue donc, à accepter, comme exacte la rédaction de la *Gazette des hôpitaux*, 1865, et à enregistrer le fait de Bœckel comme un exemple de demi-succès.

L'observation XCIV est un cas de succès immédiat; il est fâcheux qu'il n'ait pas pu être suivi.

Les observations XCV, XCVI, XCVII, XCVIII, sont quatre insuccès : mais on peut en découvrir les causes. Ainsi, on n'imiterait pas la conduite de Warren aujourd'hui (Obs. XCV). Le facial ne serait pas sectionné, mais on s'attacherait à combattre les autres nerfs sensitifs.

Remarquons, dans celui de M. Nélaton (Obs. XCVII), que la section du mentonnier laissait, au-dessus d'elle, une très-grande quantité des rameaux du dentaire inférieur, ce qui explique peut-être la facile récidive.

M. Gherini (Obs. XCVI) attribue la récidive, après trois mois, au caractère d'essentialité de la névralgie.

On notera que, même dans ces cas, la névrotomie n'est pas sans effet, puisqu'elle a procuré, cette fois, trois mois de soulagement.

Il est fâcheux que la malade de M. Michel, femme Lapaix (Obs. XCVIII) n'ait pas eu un courage suffisant pour supporter les nouvelles sections rendues nécessaires par la récidive névralgique. On voit que le chirurgien ne désespérait nullement d'une guérison.

Il avait le *droit* de ne pas désespérer, car il venait d'obtenir, par cette même méthode de *névrotomie multiple simultanée et successive*, qu'il avait mise en usage sur la femme Lapaix, un des plus beaux succès que l'on puisse enregistrer. Je l'ai rapporté en détail (Obs. XCIX), comme exemple à suivre à l'occasion.

Dans ce dernier cas, le chirurgien a fait la section de sept nerfs, en trois séances successives. C'est en s'acharnant ainsi à lutter contre un mal renaissant toujours, qu'il a fini par obtenir une guérison complète suivie huit années.

En résumé :

Névrotomies uniques : 49 cas, dont 30 succès, 5 demi-succès, 13 insuccès, 1 mort ;

Névrotomies multiples successives : 12 cas, dont 8 succès, 4 insuccès ;

Névrotomies multiples simultanées : 13 cas, dont 8 succès, 1 demi-succès, 4 récidives ;

Total, 74 observations de névrotomie : 46 succès, 6 demi-succès, 21 récidives.

Voilà ce qu'a donné, pour les névralgies trifaciales, cette méthode employée, jusqu'à ce jour, au hasard, sans règles précises, sans comparaison des faits entre eux, sans notions bien établies des causes de récidives.

Si l'on y joint :

Les 6 guérisons sur 10 névralgies du membre supérieur ;

Les 4 guérisons sur 6 névralgies du membre inférieur ;

Les 5 guérisons sur 9 des névralgies du moignon ;

Total, 15 succès contre 10 insuccès, dans 25 cas ;

On obtient un total de 99 malades dont 65 doivent à la névrotomie leur guérison, rarement incomplète. Il ne reste que 35 insuccès.

Ce n'est point une méthode fallacieuse de traitement, celle qui, à peine étudiée, s'annonce avec un cortége aussi notable de résultats heureux.

Article IV. — Conclusions.

I. La névrotomie pour névralgie, rejetée par quelques chirurgiens qui l'avaient imparfaitement étudiée, ne mérite pas la défaveur à laquelle ils l'avaient condamnée.

La théorie et les faits se réunissent pour attester son efficacité.

II. En présence d'une névralgie, le chirurgien doit s'enquérir de l'intensité et de la résistance de cette maladie aux traitements médicaux. Ces deux caractères réunis indiquent la nécessité de l'intervention chirurgicale.

La névrotomie tient le premier rang, comme efficacité, parmi les méthodes opératoires mises en usage contre la névralgie; elle l'emporte de beaucoup, comme innocuité, sur l'amputation.

III. La théorie et les faits démontrent que la névrotomie réussit dans les névralgies à origine périphérique ou centrale.

Dans les premières, elle guérit souvent immédiatement, quelquefois après plusieurs jours, quelques semaines, ou quelques mois. Quand la récidive se produit, elle est quelquefois légère, et la santé n'en est pas sérieusement troublée : c'est encore une guérison persistante, mais imparfaite. Quand la récidive est complète, elle réclame l'intervention par une nouvelle névrotomie.

Dans les névralgies à origine centrale, la guérison peut s'obtenir ; elle est moins certaine cependant La guérison se produit immédiatement, pour durer quelques mois (Obs. XCVI, Gherini), six mois (Obs. LXXVII, Schuh), ou toujours ; quelquefois la guérison est tardive et ne survient qu'après plusieurs mois (quelques faits de Wagner).

La possibilité du succès autorise l'emploi de la névrotomie dans ces espèces de névralgies.

IV. La méthode à employer est tantôt la mononévrotomie ou section d'un seul nerf, tantôt la polynévrotomie ou section de plusieurs nefs.

La mononévrotomie suffit, dans beaucoup de cas, à produire la guérison.

Elle est indiquée :

1° Quand la névralgie est traumatique ;

2° Quand elle reste fixée sur le nerf affectant exclusivement son département ou sa sphère ;

3° Quand elle a eu un début symptomatique très-localisé au département d'un seul nerf, pour se disperser plus tard ;

4° Quand, pendant son évolution, elle est partie de ce nerf pour gagner insensiblement les branches voisines et s'y établir en même temps ;

5° Quand l'accès actuel commence toujours par un point très-circonscrit, pour s'étendre, de là, aux nerfs voisins ;

6° Quand existe une altération circonscrite et saisissable du nerf ;

7° Quand la compression sur le nerf malade fait cesser l'accès ou le soulage ;

8° Quand on ne découvre pas dans la névralgie les caractères de la névralgie centrale tels que : douleurs fulgurantes jointes à des troubles encéphaliques, possibilité de faire éclater l'accès en pressant un point éloigné du corps; impossibilité de soulager par la pression énergique du nerf; symptômes cérébraux variés s'ajoutant à la douleur.

Avec des conditions différentes ou contraires, la névralgie réclame la polynévrotomie simultanée, et la section devra porter alors sur toutes les branches nerveuses où les douleurs ont leur maximum d'intensité.

La recherche de ce maximum d'intensité constitue ce que l'on appelle *la recherche des points douloureux* [1].

V. La récidive après la mono ou la polynévrotomie n'est pas une raison suffisante pour faire rejeter l'intervention

[1] Les points douloureux ont été signalés par Valleix dans les différentes névralgies (*Traité des névralgies.*)

opératoire ; de même que la récidive d'une tumeur opérée n'empêche pas le chirurgien d'opérer de nouveau.

Soulager d'abord ; en même temps découvrir les causes des récidives, perfectionner les méthodes qui doivent les prévenir : voilà le but à atteindre.

La guérison temporaire qu'on a vue persister, dans quelques cas, pendant des mois ou des années, est un bénéfice qu'il ne faut pas dédaigner, quand on est aux prises avec une maladie réputée incurable aux modes de traitements ordinaires.

Quand, après la névrotomie, la récidive est complète, une nouvelle opération est indiquée.

La névrotomie doit porter alors, soit sur le même nerf qui devra être excisé plus haut, soit sur un ou plusieurs nerfs différents, selon que les points douloureux signalent les uns ou les autres comme le siége de la récidive.

La névrotomie est dite alors successive, et elle est unique ou multiple.

Entre les mains de chirurgiens opiniâtres, la névrotomie multiple, successive ou simultanée, donnera généralement des succès (neuf sur treize ou huit sur douze).

La récidive après la névrotomie d'un nerf s'opère :

Parce qu'on n'a pas divisé le nerf, siége véritable du mal ;

Parce qu'on a laissé un nerf douloureux voisin intact ;

Parce qu'un noyau cicatriciel comprime les tubes nerveux de nouvelle formation ;

Parce que la névralgie est centrale.

On reconnaîtra ces causes de récidive aux caractères suivants :

La première opération a échoué, et l'observation du siége précis de la douleur démontre que le département de la névralgie est celui d'un nerf voisin, voilà le moyen de reconnaître la première erreur (Obs. LXXV).

Si la récidive se fait rapide sur le point douloureux négligé, on est vite renseigné sur la cause de l'insuccès (Obs. LXXVIII).

Quand la récidive résulte d'une compression des tubes par le noyau cicatriciel, elle met quinze à dix-huit mois pour se produire (Obs. LXXVII).

Lorsque, après la névrotomie, la récidive se fait en peu de jours sur une branche voisine saine jusque-là, c'est que l'on est en présence d'une névralgie à origine centrale. Cependant la récidive peut être tardive dans les névralgies centrales.

VI. La névrotomie, ou la névroctomie, ont été chacune mises en usage dans les faits consignés dans ce chapitre. La névrotomie est probablement suffisante pour produire la guérison définitive de la névralgie ; c'est l'opinion d'Oto Weber, de Virchow. Cependant, on a un gage plus certain de succès en pratiquant, quand cela est facile, l'excision d'une portion du bout nerveux périphérique (névroctomie). On se met ainsi plus en garde contre la régénération nerveuse si redoutée par quelques-uns.

La névrotomie est une opération sans danger sérieux. Elle retient au lit un ou deux jours.

La névroctomie est moins simple dans ses suites. Elle exige une plaie plus étendue. Quand on y joint des résections osseuses, comme l'a fait souvent Wagner, elle peut devenir dangereuse.

On a observé comme complications celles qui surviennent d'habitude à l'occasion de toutes les plaies : érysipèle, phlegmon. Wagner est le seul qui ait eu une mort à déplorer (Obs. LIV), mais dans des conditions non communes [1].

[1] Depuis, deux nouveaux cas de mort ont été observés en Allemagne, mais toujours dans des conditions spéciales d'opération.

Ainsi, dans une note sur la névrotomie, par M. Albert de Vienne, assis-

VII. Dans les névralgies des membres supérieurs ou inférieurs, le lieu de la section sera tel qu'elle divise tous les conducteurs nerveux à une certaine distance au-dessus de la lésion qui a causé la névralgie (Obs. I et II). En laissant quelques filets au-dessus, on s'expose à la récidive (Obs. V).

Quand la névrotomie, pour une névralgie irradiée, est pratiquée près du foyer du mal, la guérison peut s'accomplir en plusieurs jours, et non brusquement après la section (Obs. VIII).

Dans les névralgies du moignon, la névrotomie sera généralement *médiate*. Pratiquée dans la cicatrice même du moignon, elle expose à sectionner en plein nerf malade, grande cause d'insuccès.

Règle générale : quand une névralgie résulte d'une lésion inflammatoire ou organique d'un nerf, cette lésion ayant pour caractère de s'étendre à une longueur notable de ce nerf, il importe de névrotomiser bien au-dessus du point où on la suppose exister. Sinon on s'expose à des insuccès (Obs. VII, X, etc.).

La névrotomie a souvent guéri des névralgies de la face.

L'indication de l'opération, celle de la méthode à employer (mono ou polynévrotomie) sont des conditions de succès. Il y faut joindre celle du lieu même de l'opération.

Les lieux d'élection, pour la névrotomie trifaciale,

tant du professeur de clinique, M. V. Dumreicher (*Wiener medizinische Wochenschrift*, 1872), cet auteur, après avoir rapporté quatre guérisons de névralgies de la face, deux par la résection du nerf ethmoïdal, deux par la névrotomie du sous-orbitaire, signale deux cas de mort survenus : une fois, après la résection des nerfs mentonnier, sus et sous-orbitaire ; une autre fois, après la résection des nerfs sus et sous-orbitaire et alvéolaire. Mais, dans le premier, le malade avait un ulcère du pancréas et une bronchite double ; dans le second, la névrotomie fut précédée de la trépanation de l'os maxillaire inférieur ; la mort survint par pyohémie, le dix-huitième jour.

seront, non les orifices sus et sous-orbitaires, mentonniers, mais des points plus élevés des nerfs; ils sont plus difficiles à atteindre, mais ils permettent d'étendre l'influence thérapeutique à une partie plus considérable du domaine sensitif de la face.

Ainsi :

Le dentaire inférieur sera divisé avant son entrée dans le canal dentaire, au-dessus de l'épine de Spix ;

Le lingual, au niveau de l'apophyse coronoïde du maxillaire ;

Le sous-orbitaire, dans son canal, sur le plancher même de l'orbite ;

Le sus-orbitaire, sous le rebord de l'orbite, avant son entrée dans le canal sus-orbitaire, afin que l'incision atteigne le frontal interne et le rameau trochléaire, quand il existe ;

Le maxillaire supérieur, dans la fente sphéno-maxillaire.

Les procédés opératoires feront l'objet d'une étude spéciale dans la troisième partie de ce travail.

CHAPITRE II

NÉVROTOMIE DANS LES DOULEURS SYMPTOMATIQUES DU CANCER, DES ULCÈRES, ETC.

Ce chapitre ne peut être, à cette heure, qu'à l'état d'ébauche ; les éléments scientifiques qui s'y rapportent sont encore trop peu nombreux.

§ 1. Névrotomie contre les douleurs du cancer.

La *raison* dit que les douleurs symptomatiques du cancer ressemblent, au point de vue pathologique, aux névralgies

résultant d'une lésion commune : coup, blessure, corps étrangers dans un nerf.

Dans les deux cas, une lésion locale est l'origine de tout le mal.

Dans le cancer, cette lésion est plus grave, plus apte à déterminer des douleurs.

On sait avec quelle prédilection le cancer s'attaque aux filets nerveux : il s'infiltre dans leur épaisseur, s'y développe, çà et là, sous forme de nodosités, chemine le long de leur gaîne névrilématique jusqu'à dépasser, parfois, les limites mêmes de la tumeur cancéreuse principale. Frappé de ce fait, Schrœder van der Kolk attribuait aux nerfs la propagation du cancer.

Cette altération locale du nerf se développant sans cesse, multipliant tous les jours ses éléments, devient pour lui un foyer d'irritation incessante.

A chaque instant il transmet cette irritation aux centres perceptifs, où elle est appréciée sous forme de douleurs parfois atroces.

Il paraît évident que la section du nerf au-dessus de son foyer d'irritation, en supprimant la transmission, mettrait un terme aux perceptions, par conséquent aux douleurs.

Ce que la raison enseigne, l'*expérience* l'a déjà confirmé.

Les faits à l'appui de cette opinion sont rares, il est vrai, et très-incomplétement recueillis. Néanmoins, ils sont de nature à encourager les chirurgiens qui voudraient entrer plus avant dans cette voie.

Observation I.—*Section du nerf lingual (Guys Hospital Reports*, vol. VII, 1re série, et *Gaz. des hôp.)*. — « En 1850, M. Hilton eut l'idée de sectionner, par le plancher de la bouche, le nerf lingual, pour pallier les souffrances d'un malade affecté de cancer de la langue. »

Le résultat obtenu fut favorable. Le cancer, bien entendu,

ne fut point enrayé dans sa marche, mais le malade fut soulagé.

Observation II. — *Section du nerf lingual (Holmes, a system of Surgery*, vol. III, et *Gaz. des hôp.)*. — « Il y a peu d'années, M. Moore, de l'hôpital de Middlessex a répété la même opération : il a sectionné le nerf lingual, lorsqu'il est encore appuyé sur la branche montante du maxillaire inférieur, au milieu du ptérygoïdien interne, combinant cette opération avec la ligature de l'artère linguale du même côté. »

Que cette névrotomie ait produit le même résultat heureux que celle de Hilton, cela est probable, ce fait étant porté comme appoint en faveur de la pratique de la névrotomie du nerf lingual par Vanzetti. Mais que la combinaison de la section nerveuse et de la ligature artérielle ait réussi à arrêter la marche du cancer, nous savons ce qu'il faut en penser. Les tentatives de Jobert de Lamballe nous ont édifié sur ce point. On sait que ce chirurgien avait essayé la section des nerfs concurremment avec la ligature des artères, contre certains cancers de la lèvre inférieure, et qu'il n'obtint aucun résultat satisfaisant de cette pratique (Follin).

§ 2. Névrotomie contre les douleurs symptomatiques des ulcères, etc.

Les douleurs dépendent quelquefois de lésions différentes du cancer. La méthode de la névrotomie trouve encore son application dans quelques-uns de ces cas :

Observation III. — *Excision du sciatique poplité externe.* — Dans un cas d'ulcère à la jambe, accompagné de douleurs intolérables et rebelles, Swan obtint leur cessation immédiate par l'excision du sciatique poplité interne.

Ainsi, la névrotomie est applicable à certains cas de douleurs vives symptomatiques du cancer ou d'autres lésions.

Elle est, dans ces conditions, généralement palliative. On ne saurait, s'il s'agit du cancer, lui demander rien de plus. Elle ne fait rien pour la lésion organique locale.

Elle doit se pratiquer surtout à distance de la lésion, la névrotomie *médiate* seule est rationnelle dans les douleurs du cancer.

CHAPITRE III

NÉVROTOMIE DANS LE TÉTANOS TRAUMATIQUE

La méthode de traitement du tétanos par les sections nerveuses est très-diversement jugée par les chirurgiens. Quelques-uns la considèrent comme illusoire et trompeuse; d'autres, au contraire, professent un grand enthousiasme pour elle.

Il faut se garder également de l'un et de l'autre de ces excès.

L'opinion qu'il convient de se faire à ce sujet doit résulter, surtout, de l'analyse exacte et de l'appréciation raisonnée des divers faits dans lesquels la section nerveuse a été pratiquée.

Exposer ces faits, en tirer les conséquences, voilà le but principal de ce chapitre. Je ne ferai qu'une excursion limitée dans le domaine de la théorie, pour montrer ce qu'offre de rationnel la méthode de la névrotomie dans le tétanos.

Article I. — Historique.

On peut faire remonter à Larrey l'emploi de la névrotomie contre le tétanos traumatique.

Il avait observé, après la bataille d'Eylau (1807), un jeune officier, le fils du général Darmagnac, atteint de

tétanos à la suite d'une amputation du bras. « Dans la dissection du moignon, faite vingt-quatre heures après la mort, nous trouvâmes, M. Ribes et moi, dit Larrey, le nerf médian compris dans la ligature de l'artère. L'extrémité de ce nerf était tuméfiée, rougeâtre. »

Plusieurs observations analogues lui démontrèrent l'influence des lésions nerveuses sur la production du tétanos. Cette complication est causée, disait-il, par un nerf tantôt compris dans la ligature d'une artère, tantôt exposé au froid humide, à la chute des eschares de la plaie, ou encore lorsqu'il est serré par la cicatrice, ou irrité par un fragment d'os, etc.

Ces appréciations expliquent la conduite de l'illustre chirurgien vis à vis du fusilier Yonk.

Amputé à la cuisse droite pour un fracas énorme du genou, ce soldat fut atteint de tétanos du huitième au neuvième jour. L'irritation nerveuse partait, suivant son rapport, du point correspondant à la ligature des vaisseaux. Larrey soupçonna qu'un des principaux cordons nerveux du crural était compris dans la ligature de l'artère fémorale. Il porta, avec précaution, la pointe de l'une des branches de ses ciseaux entre l'artère et l'anse du cordonnet de fil et le coupa facilement. « Cette petite opération parut calmer, pour quelques moments, les accidents tétaniques. Mais l'irritation s'était propagée plus loin... » Le troisième jour, Larrey cautérisa vivement la plaie. Quelques jours après, à la grande surprise de ce chirurgien, il s'établit un mieux marqué. La raideur des muscles disparut graduellement... A la fin du deuxième mois, Yonk fut parfaitement guéri.

Un fait aussi péremptoire décida Larrey à formuler, dès cette époque, sa règle thérapeutique contre le tétanos.

Persuadé que le fer rouge promené à la surface de la

plaie laisserait moins en oubli les extrémités nerveuses irritées que la section d'un nerf, il adopta la méthode de la cautérisation, à laquelle il dut un certain nombre de succès.

Nous le voyons, cependant, dans une circonstance particulière, déroger à cette règle et borner son intervention à la pratique de la névrotomie seule. Il s'agissait, il est vrai, d'une plaie voisine de l'œil, réclamant, en conséquence, des ménagements que le fer rouge n'aurait peut-être pas permis de garder. Ce fait est rapporté plus loin, sous ce titre : Observation I.

Dupuytren ne paraît pas hostile à la méthode de la névrotomie. Il avait observé certains faits de tétanos occasionnés par des lésions nerveuses. Aussi donne-t-il le précepte suivant, dans sa *Clinique chirurgicale*, t. IV : « On doit couper tout à fait les nerfs divisés en partie seulement. »

Bérard et Denonviliers se bornent à signaler le fait de Larrey (Obs. I), sans se prononcer sur la méthode en général.

M. Nélaton ne compte nullement sur la section nerveuse comme moyen de guérir le tétanos.

Vidal, Bilroth gardent un silence complet sur ce sujet.

Follin écrit, à propos de cette forme de tétanos qu'il appelle *spasmes secondaires :*

« On pourrait peut-être se borner à pratiquer la section du nerf qui se rend à la partie blessée (au lieu de faire l'amputation) ; mais ce moyen offre certaines difficultés d'exécution et n'est pas aussi certain que l'amputation. »

Dans la forme qu'il appelle tétanos, à proprement parler, l'auteur ne croit pas qu'il faille fonder de grandes espérances sur la section des nerfs [1].

[1] Cette distinction en deux formes du tétanos repose sur l'exacte obser-

Les thèses sur le tétanos, publiées à Paris, Montpellier, Strasbourg, pendant les six années 1864, 65, 66, 67, 68, 69, ne signalent même pas la névrotomie comme méthode de traitement de cette affection. Reflet de l'enseignement des facultés où elles ont été soutenues, elles attestent combien la névrotomie était peu en honneur auprès de nos chirurgiens.

On peut juger de sa faveur auprès des écrivains de la presse périodique de cette époque, en lisant, au feuilleton de l'*Union médicale* du 25 janvier 1870, l'article suivant, signé Garnier : « Un homme était atteint de tétanos consécutif à un traumatisme des trois doigts de la main droite. Maunder, à l'hôpital de Londres, allait amputer le membre, lorsqu'il se décida à diviser les nerfs médian, cubital et radial. Tous les symptômes s'aggravèrent le lendemain et le malade succomba. Sans connaître les détails de l'observation, on peut se demander, dit l'auteur, s'il y avait autre chose à attendre de ce moyen, car c'est combattre le mal en augmentant la cause qui l'a produit. La témérité chirurgicale anglaise ne diminue pas. »

Le jugement de la plupart des auteurs classiques et des chirurgiens modernes autres que Larrey et Dupuytren était donc, disais-je en 1870, médiocrement favorable à la névrotomie dans le tétanos. Toutefois, on ne voyait pas ces auteurs donner les raisons sur lesquelles ils fondaient leur opinion. Chacun affirmait, sans se soucier de fournir aucun document sur la question.

Des préceptes ainsi donnés ne pouvaient faire loi absolue ; il n'est donc pas étonnant que, de temps en temps, il se

vation des symptômes, mais n'a aucune signification relativement à la gravité de l'affection. On meurt ou l'on guérit tout aussi bien avec l'une ou l'autre de ces deux formes.

soit produit, à propos du tétanos, quelques faits de section nerveuse.

Auteur moi-même de l'un de ces faits, et devant un succès manifeste à la méthode de la névrotomie contre le tétanos, je publiai, en 1870, un mémoire sur la névrotomie, dans lequel j'invitai à une nouvelle étude de la question [1].

Cet appel fut entendu. Une thèse de Paris reproduisit les conclusions de mon travail, appuyées de nouvelles considérations [2]. On y insiste, comme dans celui-ci, sur la préférence à donner à la mononévrotomie. Une tentative de polynévrotomie fut faite en France ; incomplète du reste, elle eut le résultat des polynévrotomies antérieurement pratiquées contre le tétanos. L'Italie est entrée plus avant dans la pratique de la névrotomie simple : en peu de temps elle nous a envoyé quatre remarquables succès obtenus par cette méthode.

Le nombre des névrotomies dans le tétanos s'est donc augmenté, et il permet aujourd'hui une étude plus démonstrative encore de la question qui nous occupe.

Article II. — Raisons théoriques de la névrotomie dans le tétanos traumatique.

Cette méthode de traitement du tétanos traumatique repose sur la notion du rôle physiologique des nerfs et, surtout, du mode de production ou de genèse du tétanos traumatique.

I. *Rôle des nerfs.* — Les nerfs sont conducteurs des impressions sensitives de la périphérie aux centres ner-

[1] *Névrotomie dans le tétanos traumatique*, 1870.

[2] *De l'intervention chirurgicale dans le traitement du tétanos traumatique* (Laurent : Paris, 1870).

veux ; de même qu'ils portent à la périphérie les influences motrices émanées de ces centres.

Une impression produite à l'extrémité d'un doigt, est, par les nerfs, conduite rapidement au cerveau où elle est perçue, sentie. Si on sectionne le nerf qui conduit l'impression, dans ce cas, on interrompt la transmission et la sensation n'a pas lieu ; l'impression n'est plus perçue.

Ce qui a lieu à l'état normal se retrouve à l'état pathologique. Une région peut être le siége d'impressions morbides.

Cela s'observe dans le tétanos traumatique comme dans les névralgies ; et, dans ces cas, si l'on divise le nerf conducteur des impressions de la blessure aux centres nerveux, on supprime la transmission de ces impressions. Leur influence sur le système nerveux cesse alors de se faire sentir. Les contractions tétaniques réflexes qui résultent de cette influence cessent de se produire ou du moins s'amendent considérablement.

II. *Influence de la lésion locale sur la production du tétanos traumatique.* — Il faudrait, pour contester l'utilité de la névrotomie dans le tétanos, nier l'influence de la blessure, et surtout de celle des nerfs, sur la production de cette affection. Mais cette influence est trop bien établie ; elle repose sur trop de raisons plausibles, pour pouvoir longtemps être mise en doute.

1° Le *nom* de tétanos *traumatique*, de τραυμα, blessure, terme consacré par tous les chirurgiens qui ont observé cette affection, montre que, pour sa production, on a, de tout temps, attribué à la blessure une influence manifeste. Cette influence, on ne la définit pas ; on l'ignore dans sa nature : mais elle paraît tellement établie aux yeux des observateurs, que chacun répète la même dénomination : tétanos *traumatique*.

2° Les *symptômes* de cette maladie démontrent souvent, avec une évidence complète, cette influence de la blessure et sa nature nerveuse.

On voit, en effet, dans certains cas, la plaie devenir douloureuse, la douleur qui y prend naissance s'irradier dans le membre où elle siége, du membre s'étendre au système nerveux central. A chaque exacerbation de la douleur locale, un courant, douloureux aussi, parti comme un éclair de ce foyer, va se faire sentir dans les mâchoires, la nuque et le dos, où il s'accompagne d'une exagération dans les contractures musculaires.

Dans d'autres circonstances, ce n'est pas de la douleur qui se manifeste au siége de la lésion, mais ce sont des contractions toniques musculaires. Locales d'abord, rappelant, par leur forme, celles que produirait un courant à induction sur un groupe musculaire, bientôt elles s'étendent, gagnent le long du membre et enfin deviennent générales. Ici encore, à chaque augmentation brusque dans les spasmes locaux, se produit une secousse convulsive nouvelle dans les mâchoires, la nuque et le tronc.

Telle la tétanisation d'un groupe musculaire isolé, produite par un courant électrique à travers le nerf de la région, finit par s'étendre, se généraliser même si le courant est prolongé et porté à un degré considérable d'intensité.

On ne saurait nier, dans les cas précédents, le rapport existant entre l'état général et l'état local. On suit, pour ainsi dire, l'influence émanée de la blessure. Il est même possible de reconnaître son passage exclusif par un nerf, quand, par exemple, elle traduit son impression sur le seul groupe musculaire dépendant de ce nerf.

3° Non-seulement les symptômes, mais la *nature* des lésions qui produisent le tétanos traumatique montrent

l'action de la blessure locale et notamment de la blessure nerveuse sur la production de cette complication.

Ces lésions présentent toujours, comme caractère traumatique spécial, leur siége sur des régions pourvues abondamment de nerfs.

Ce qui démontre mieux encore que la lésion nerveuse est l'unique cause du tétanos dans ces cas, c'est qu'il s'est rencontré des faits dans lesquels celle-ci s'est trouvée limitée à un seul tronc nerveux. La cause de l'affection tétanique est alors appréciable par tous, visible à tous les yeux et ne laisse aucun doute dans l'esprit.

Ainsi l'on a vu :

Une mèche de fouet, enkystée dans le nerf cubital, engendrer un tétanos terminé par la mort (Dupuytren);

Un nœud de ligature, engagé dans le nerf sciatique qu'on avait lié pour une hémorrhagie dont l'artère nourricière du nerf était le siége, produire un tétanos mortel (Descot);

Un fragment de chaussure, introduit au milieu d'un rameau du plantaire externe, par un clou sur lequel avait marché le malade, donner lieu à la même complication terminée de la même manière (Vernois);

Une ligature comprenant à la fois l'artère et le nerf crural (Larrey), produire la même affection.

Le corps étranger, dans ces conditions, joue le rôle d'un agent excitateur nerveux. Constamment en rapport avec le conducteur dans lequel il est logé, il produit sur lui un courant constant et douloureux; celui-ci se transmet incessamment aux centres nerveux pour les inciter eux-mêmes. Outre cette excitation douloureuse, ce corps, par sa présence, produit sans cesse dans le nerf cette augmentation de température, appelée *échauffement* des nerfs et des centres nerveux par Schiff (Mémoire dans les *Archives de physiologie*, 1869-1870).

Sans doute l'excitation douloureuse et *échauffante* des masses nerveuses n'est pas le seul résultat de la présence du corps étranger. Quelles que soient, d'ailleurs, les découvertes ultérieures que nous réserve la science sur ce point, il n'en reste pas moins certain que ce corps, logé dans le nerf, est la cause réelle du tétanos dans ces cas.

Quand le tétanos traumatique éclate, si nous trouvions toujours de semblables corps étrangers logés dans un nerf, nous n'éprouverions pas la moindre hésitation à admettre que, *toujours*, cette affection résulte de l'irritation locale produite sur les nerfs de la partie blessée. Cette opinion serait générale et absolument rationnelle.

Or, il faut savoir que, plus souvent qu'on ne le pense, il existe dans les nerfs blessés du tétanique des conditions qui les font singulièrement ressembler aux nerfs subissant le contact d'un corps étranger. Que dis-je? il existe de véritables corps, des débris de tissus, des détritus, des magmas qui jouent vis-à-vis d'eux le rôle réel de ces corps.

Examinons, en effet, les circonstances au milieu desquelles se produit si souvent le tétanos traumatique.

Ici, un nerf est lacéré par un corps pointu, un clou, une épine: la plaie est légère, insignifiante.

Là, un nerf est contus, écrasé, tiraillé par un fragment osseux qui le comprime (Dupuytren, Lallemand, Vood, etc.).

Ou bien encore, l'accident produit est une contusion, une plaie contuse, un écrasement, une déchirure, un arrachement, un tiraillement, une torsion, une plaie par arme à feu, etc.

Le froid humide ajoute quelquefois son influence irritante aux conditions précédentes et augmente les désordres locaux.

Que se passe-t-il dans les plaies de cette nature?

Dans un nerf contus, déchiré, écrasé, dilacéré, il se produit, ce que l'on observe sur tout tissu offrant à la fois une certaine résistance et une certaine élasticité : des divisions irrégulières, des sinuosités, des anfractuosités séparées par des lamelles de tissu appartenant soit au névrilème ou au périnèvre, soit aux capillaires vasculaires ou aux tubes nerveux.

Outre ces lambeaux de tissus appartenant aux cordons nerveux, on observe, à la surface triturée, des extravasations sanguines plus ou moins abondantes.

Ces amas sanguins, ces débris organiques finissent par se résorber dans un certain nombre de cas. Mais, quelquefois, les débris trop amincis, trop séparés du reste pour continuer à vivre, altérés encore par l'action d'un froid local, subissent une véritable mortification. Quelquefois aussi les extravasats sanguins, irrités inopportunément, passent à la suppuration, ou persistent à l'état de magmas coagulés ou de blocs hématiques incomplétement résorbés.

Ces blocs, ces magmas, ces amas de pus, ces débris organiques se trouvant ainsi en contact avec les tubes nerveux, représentent de véritables corps étrangers, petits, peu appréciables, microscopiques quelquefois, mais qui n'en jouent pas moins le rôle d'excitateurs.

Souvenons-nous, en effet, de l'extrême facilité avec laquelle un contact, même des plus légers, suffit à engendrer, dans les nerfs et les centres nerveux, ces singuliers courants caloriques dont l'aiguille du thermoscope indique la production.

Le tétanos traumatique ne se produit peut-être jamais en dehors des conditions pathologiques des nerfs précédemment énumérées. Il se manifeste constamment à l'occasion de blessures déterminant ces dispositions spéciales des filets ou des cordons nerveux.

A l'appui de cette assertion, j'ai fait le relevé des lésions qui ont occasionné le tétanos dans les observations relatées dans les thèses sur cette maladie, soutenues devant nos trois facultés, pendant six années (de 1864 à 1870). Je ne trouve aucune exception à la loi que je viens de poser.

Ce sont, toujours, des contusions, des écrasements, des déchirures, des fractures, etc., qui donnent lieu à la complication tétanique.

Ainsi je note :

Une fracture de jambe compliquée de plaies avec issue des fragments (quatre fois) ;

Une fracture incomplète du premier métatarsien avec lacération des tendons ;

Un coup de fusil sur le deuxième orteil droit ;

Un coup de feu sur le pied ;

Une plaie contuse légère de l'aile du nez :

Une plaie contuse de l'avant-bras ;

Une plaie du pied par un clou :

Une plaie contuse de tête ;

Une écorchure du pouce ;

Une morsure de cheval au bras ;

Une plaie de l'orteil par une scie de scieur de long ;

Une plaie du pied par passage d'une roue de charrette ;

Une plaie de la main par engrenage ;

Une blessure d'un côté de l'ongle du gros orteil par choc d'un caillou ;

Une plaie par déchirure avec renversement de l'ongle d'un doigt ;

Un index écrasé ;

Un clou dans un pied ;

Une gangrène de trois orteils ;

Une luxation de l'astragale avec plaie :

Une avulsion de dent ;

Une plaie sur le dos du pouce gauche, par un couteau de cuisine ;

Une coupure par fragments de verre au poignet ;

Une brûlure ;

Une contusion par une pointe de herse ;

Une ligature d'un polype utérin.

Je trouve, il est vrai, indépendamment des lésions précédentes, et comme cause du tétanos, une amputation du bras, une de la cuisse, deux opérations de cancer, une castration à droite.

On a coutume de considérer ces plaies opératoires comme des types de plaies par instrument tranchant. Avec cette idée, on conçoit difficilement l'existence des désordres signalés précédemment sur les nerfs que renferment ces blessures. De courtes réflexions, cependant, suffiront pour établir qu'elles doivent être classées dans la catégorie des lésions nerveuses tétanogènes.

Sans parler des lacérations des nerfs que produit parfois le couteau, dans la taille des lambeaux, je ferai remarquer que la section de l'os, chez les amputés, ne représente nullement une incision simple. Les nerfs contenus dans le canal médullaire de l'os, ou logés dans des conduits osseux plus ou moins étroits, sont merveilleusement placés pour être, sous les dents de la scie, contus, déchirés, lacérés ; de sorte que la plaie par amputation offre, tout à fait, dans sa partie osseuse, les conditions d'une plaie des nerfs par déchirure.

L'amputation dans l'article, en évitant l'action de la scie, n'évite pas les déchirures ni les taillades des ligaments, et par conséquent des filets nerveux rampant à leur surface.

Ce n'est pas tout. Les ligatures sont souvent fort nom-

breuses après l'amputation. L'hémostasie doit être faite avec précipitation, car le sang du patient doit être épargné. Or, si l'on isole assez bien l'artère principale, pour ne point comprendre, dans sa ligature, un filet nerveux (ce que n'évitait pas Larrey dans tous les cas), il n'en est plus de même pour les petites artères. On les saisit rapidement, et quelquefois, avec elles, le tissu qui les entoure. On n'oserait pas affirmer alors qu'il ne se trouve pas de filets nerveux sous la ligature. Parfois encore on voit le chirurgien saisir dans le mors de sa pince, tous ces tissus, et tordre ces éléments tous à la fois. Ne sont-ce pas là des conditions entraînant manifestement avec elles la lacération et l'irritation des nerfs?

D'après ces considérations, est-il étonnant qu'un tétanos éclate à propos d'une amputation? Cette opération, érigée en méthode thérapeutique contre le tétanos traumatique, n'est-elle pas irrationnelle?

L'extirpation des cancers du sein, comme l'amputation d'un membre, ne donne pas lieu à une plaie simple par instrument tranchant. Le plus souvent, dans le temps de l'opération qui consiste à purger l'aisselle de ses ganglions malades, on aide l'action du bistouri par des manœuvres de déchirure. Il est fréquent, alors, d'avoir, sous ses doigts, des filets nerveux à nu, tiraillés, distendus, quelquefois rompus. Enfin, dans la ligature des vaisseaux, on doit craindre les mêmes accidents que dans l'amputation.

Les mêmes manœuvres s'emploient dans l'ablation du sarcocèle cancéreux. On doit en tirer les mêmes conséquences.

Ainsi, dans les plaies consécutives à une ablation de cancer, à une amputation de membre, comme dans toutes celles résultant d'une piqûre, d'un écrasement, d'une dé-

chirurgie, qui ont coutume de produire le tétanos, on retrouve ce caractère universel de lésions nerveuses consistant en lambeaux mortifiés, en coagulums ou magmas sanguins, purulents, etc., jouant vis-à-vis des nerfs le rôle de corps étrangers, c'est-à-dire de véritables excitateurs.

Un autre ordre de faits bien remarquables donne un nouvel appui à notre opinion. Il ne s'est jamais rencontré une seule de ces sections nerveuses très-nettes, pratiquées fréquemment à l'occasion d'une névralgie rebelle, qui ait donné lieu à la complication tétanique. D'autre part, dans les faits, plus rares il est vrai, dans lesquels cette méthode a été mise en usage contre le tétanos, on l'a vue produire le plus souvent un succès complet, ou, au moins, un arrêt marqué dans les symptômes de cette maladie. Mais combien une section nerveuse, ainsi pratiquée, ne diffère-t-elle pas des plaies précédentes ?

Ici une incision faite avec précision sur les parties molles conduit directement sur le nerf. Celui-ci, soulevé avec précaution, est nettement divisé par le bistouri ou par des ciseaux très-tranchants. Les deux bouts sectionnés sont abandonnés dans la gaîne celluleuse du nerf. Toutes les parties molles divisées viennent recouvrir le nerf opéré. L'immobilisation et une douce compression combinent leurs effets pour s'opposer à toute irritation nerveuse et pour déterminer la prompte résorption du peu de liquides extravasés.

4° Nous trouvons encore une preuve de l'origine locale et nerveuse du tétanos, dans un certain nombre d'observations soigneusement examinées au point de vue *anatomo-pathologique*.

« Beaucoup, dit Lauriac (thèse de Strasbourg, 1868), ont rencontré des signes de phlegmasie dans le névrilème qui enveloppe le cordon ou les filets nerveux. Friedrich,

entre autres, dans trente autopsies environ, a toujours trouvé des traces d'inflammation sur les nerfs. »

Je me borne à cette citation. Je sais que, quelquefois, les recherches nécroscopiques n'on rien fait découvrir. Mais comment s'opèrent-elles le plus souvent, et combien de fois fouille-t-on les filets nerveux qu'il serait le plus important d'observer? L'observation de Lauriac, elle-même, qui paraît des mieux recueillies, se borne à signaler ce fait : « Les nerfs du dos du pied, poursuivis jusque dans le tronc du sciatique, ne présentent aucune lésion, ni grossière, ni histologique. » Sans plus amples détails, on en tire cette conclusion que le tétanos est, cette fois, indépendant de la lésion locale. Et cependant c'est peut-être un des cas qu'il est le plus facile d'y rattacher. En effet, le malade se fait une contusion du dos du pied, le 18 octobre, avec une pointe de herse. Cela ne l'empêche pas de se livrer à ses travaux. Du 18 octobre au 8 novembre, c'est-à-dire pendant vingt jours, rien ne se produit ; le vingt et unième jour, le tétanos commence. On paraît, d'après l'observation, ne s'occuper en rien de la place de l'ancienne contusion avant le surlendemain ; le deuxième jour du tétanos, on découvre sur le dos du pied, au niveau de la contusion (quatrième espace intermétatarsien), un abcès qu'on ouvre. Le tétanos poursuit sa marche et le malade meurt.

N'est-il pas évident que le mal local, la contusion, insignifiante d'abord, s'est accrue à la suite des travaux de ce cultivateur? Il est devenu, ce mal, un agent d'irritation pour les nerfs du pied, précisément quand s'est effectuée la transformation purulente des parties contuses. Le tétanos éclate en même temps que cette irritation locale se produit, et quand on s'aperçoit de cette dernière, l'abcès est déjà formé.

5° *Certaines pratiques opératoires* démontrent encore la réalité de l'origine locale du tétanos traumatique. Les deux faits suivants empruntés à Rizzoli parlent suffisamment en faveur de cette opinion.

Premier fait. — « Un homme, âgé de trente-trois ans, est affecté de trismus et de tétanos des muscles postérieurs du cou. Après quinze jours de traitement infructueux, M. Rizzoli, appelé à voir le malade, découvre une vaste carie de la troisième molaire inférieure, avec tuméfaction de la gencive ; le trismus est plus prononcé à droite qu'à gauche ; il avait débuté, après une violente douleur dans la dent malade, consécutivement à un coup de froid. Ablation de la dent ; les contractions cessent alors peu à peu dans les muscles de la nuque, puis dans ceux des mâchoires, et la guérison est complète dans quelques jours. »

Second fait. — « Un tétanos très-grave éclate sur un paysan robuste ; les contractures sont généralisées ; la maladie est arrivée au troisième jour ; M. Rizzoli, en découvrant le malade, constate qu'il porte un ongle incarné avec onyxis profond au gros orteil du pied gauche ; cette affection datait de plusieurs mois et n'incommodait pas le malade sérieusement ; cependant, comme les contractures tétaniques avaient commencé du côté malade, l'auteur extirpa l'ongle malade et recouvrit la plaie de topiques émollients ; la rigidité et les douleurs diminuèrent dès ce moment et la guérison fut rapide. » (*Lyon médical*, 1871.)

La cause locale enlevée, le tétanos cesse.

6° Enfin la *physiologie expérimentale*, à son tour, vient unir sa voix à celles des pratiques opératoires précédentes, de l'anatomie pathologique, de l'étiologie et de la symptomatologie, pour achever la même démonstration.

M. Brown-Séquard produit un tétanos en plantant un clou dans la patte d'un chien. Pour le faire cesser tout à coup,

il divise les nerfs de la patte, c'est-à-dire interrompt le courant incitateur centripète.

Cette expérience ne suffit-elle pas, à elle seule, pour démontrer : 1° la relation de l'état tétanique général et de la blessure ; 2° le passage de l'incitant tétanique par les nerfs.

De ces considérations il résulte :

Que le tétanos traumatique a sa source dans les nerfs de la blessure ;

Que la cause principale de cette complication réside dans la présence, sur un nerf ou dans son tissu, d'un corps étranger, ou de débris organiques irrités, mortifiés, agissant à la manière d'un corps étranger ;

Que, sous l'influence de ces agents, des courants de douleurs, de contractures, d'échauffement s'établissent dans les nerfs et retentissent dans le système nerveux central ;

Que cette incitation est la cause première du tétanos traumatique ;

Que la blessure est donc, pour cette affection, ce qu'est l'élément de Bunzen pour l'appareil à induction. C'est le foyer producteur de courants qui vont se modifier et s'augmenter dans les multiplicateurs. En coupant les conducteurs de l'élément, on supprime le jeu de la machine ; de même, en sectionnant le nerf conducteur des incitations tétaniques, on supprime celles-ci et on suspend les désordres généraux du tétanos.

Telle est la raison de la névrotomie dans cette affection.

Loin de moi, toutefois, la prétention d'affirmer que toujours le tétanos, chez les blessés, suit le mode d'évolution que je viens de tracer. Le *jamais*, le *toujours* n'existent pas en médecine. Le tétanos, d'ailleurs, peut éclater *spontanément* et sous des influences diverses, en dehors de tout traumatisme. Ne serait-il pas illogique de soutenir

qu'il ne puisse éclater de la même manière sur un blessé ? C'est alors un tétanos spontané chez un blessé, et il peut se faire que la blessure ne joue aucun rôle dans sa production.

On peut arriver à reconnaître cette forme. Une investigation minutieuse du côté de la plaie et des cordons nerveux qui s'y rendent, le manque absolu de douleur locale et de toute irradiation par les nerfs de la partie blessée, les conditions atmosphériques au milieu desquelles le tétanos s'est produit, concourent à établir le diagnostic. Ce qui n'empêchera pas, en présence de la blessure, de tenir toujours en suspicion la *spontanéité* de l'affection.

Quittons le terrain théorique. Il n'est pas défavorable, comme on le voit, à la pratique de la névrotomie dans le tétanos. Laissons maintenant parler les faits. Eux aussi viennent affirmer la même opinion.

Article III. — Relation et appréciation des faits de section nerveuse dans le tétanos.

Observation I. — *Section du nerf sus-orbitaire* (Larrey; *Mémoires de chirurgie militaire et campagnes*). — « Dans une charge de cavalerie, le lieutenant Markeski reçut un coup de lance sur le côté droit du front. La pointe de la lance avait glissé obliquement de bas en haut et en dedans, sous le péricrâne, de manière à pratiquer une félure profonde dans l'épaisseur de l'os frontal. L'une des branches nerveuses du surcilier avait été éraillée par le côté tranchant de la lance. Les neuf premiers jours se passèrent sans nul accident, et l'on avait considéré cette plaie comme simple ; mais dans la nuit du neuvième au dixième jour, le tétanos se déclara avec des mouvements convulsifs aux paupières de l'œil correspondant, et perte de la vue dans cet organe. Il y avait un peu d'aberration mentale, douleur vive locale, serrement des mâchoires et disposition très-prononcée à l'emprosthotonos. Je fis appliquer d'abord les émollients sur le lieu de la blessure, et je mis le blessé à l'usage des boissons diaphorétiques et des opiacés. Ils ne produisirent aucun effet ; le mal allait en crois-

sant et il n'y avait point de doute qu'avant la fin des vingt-quatre heures, il n'eût été porté au plus haut degré.

« Je sondai la plaie et j'en reconnus bientôt tout le trajet : le passage de ma sonde causait les plus vives douleurs au malade. Ces motifs me conduisirent à couper de bas en haut avec le bistouri, et, à l'aide de la sonde cannelée, le muscle surcilier, les nerfs et les vaisseaux du même nom dans toute leur épaisseur ; ce qui se fit d'un seul coup.

« Cet officier se trouva aussitôt soulagé, et en moins de vingt-quatre heures tous les symptômes tétaniques furent dissipés. »

Malheureusement cet officier fut pris, le vingt-cinquième jour de sa blessure, de méningo-encéphalite et mourut. Larrey en fit la nécropsie.

Observation II. — *Trismus et tétanos guéris par la névrotomie* (Anonyme ; *Gazette médicale de Paris*, 23 mars 1850, p. 226, extrait du journal allemand : *Medicinisches Correspondenz-blatt bayerischer Aerzte)*. « Une femme, de quarante-quatre ans, en nettoyant le four d'un boulanger, s'enfonça, à cinq heures du soir, un fragment de bois sous l'ongle du pouce droit. Bientôt après elle ressentit une violente douleur qui s'étendit le long de la partie dorsale du bras, à partir du pouce jusque dans la poitrine. Toute l'écharde, comme on le vit, n'avait pas été retirée. Environ une heure après l'accident, se déclarèrent tous les symptômes d'un spasme tonique. Le trismus fut bientôt suivi d'un tétanos, qui était complet quand arriva l'auteur, deux heures après l'invasion des premiers symptômes.

« La malade ne donnait aucun signe de vie. Un examen attentif fit reconnaître sous l'ongle du pouce droit une petite portion qui provenait encore de l'écharde. Ce fragment fut extrait en enlevant l'ongle, et une incision transversale fut pratiquée avec plusieurs coups de bistouri, sur la partie dorsale du pouce, entre la racine de l'ongle et la première articulation jusqu'à l'os.

« Un quart d'heure après, on pouvait déjà obtenir un léger écartement des mâchoires. Des cataplasmes émollients sur les masséters et sur le cou augmentèrent l'écartement de la bouche. (Lavement toutes les demi-heures avec infusion de valériane et vingt à trente gouttes de teinture thébaïque ; frictions avec onguent mercuriel, huile de jusquiame et huile camphrée dans la région du cou et des masséters ; sinapismes sur les bras et sur les mollets.)

« Au bout de deux heures, la malade ouvrit les yeux. Le spasme des mâchoires avait presque cessé. (Thé de valériane avec quinze gouttes de teinture thébaïque ; bain chaud de vingt minutes.)

« Ce bain fut suivi de réaction. La peau, jusqu'alors froide, devint turgescente ; le pouls se releva ; les extrémités devinrent plus mobiles. La malade commença à articuler quelques paroles.

« L'amélioration ayant continué jusqu'au lendemain (quinze heures après l'accident), on donna à l'intérieur une infusion de valériane et de fleurs d'arnica avec de la teinture de rhubarbe. On fit des frictions le long du rachis avec une pommade d'extrait de belladone.

« Les symptômes tétaniques disparurent promptement ; mais il survint une excitation fébrile avec des congestions vers la tête et la poitrine, de l'agitation et une excrétion peu abondante d'une urine d'un rouge foncé. (Pendant deux jours, médication alcaline avec extrait aqueux d'opium.)

« Alors il se déclara un embarras gastrique, qu'un émétique fit bientôt disparaître.

« Huit jours après l'accident, il ne restait plus qu'une grande faiblesse. L'extrémité du pouce possède et sa souplesse et sa motilité naturelles. »

Observation III. — *Section des collatéraux palmaires de l'indicateur pour tétanos* (Rizzoli ; *Lyon médical,* 1871). — « Une dame, d'un âge moyen, souffre beaucoup d'un pleurosthotonos gauche sans cause connue ; insuccès de tous les médicaments employés. Rizzoli, appelé en consultation, découvre, sur la phalange moyenne de l'indicateur gauche, une marque noire très-petite, faite par une piqûre d'aiguille et passée inaperçue ; il pratique alors, à peu de distance de cette piqûre, une incision allant jusqu'à l'os ; la rigidité musculaire et la douleur de la main diminuèrent presque aussitôt, les symptômes tétaniques s'amendèrent d'heure en heure et la guérison était complète le lendemain. »

Observation IV. — *Tétanos survenu à la suite d'une piqûre du pied et guéri au moyen de la section du nerf tibial postérieur* (Murray ; *Archives de méd.*, 2e série, t. II, 1833, p. 415. *The London Med. and. phys. Journal,* mars 1833). « Guillaume Pile, officier de marine, âgé de vingt-cinq ans, au commencement d'une traversée d'Angleterre à Calcutta, s'enfonça par accident un clou rouillé dans la plante du pied.

dans l'intervalle qui sépare le premier et le deuxième métatarsiens. Le lendemain matin, sur les huit heures, le trismus commença à se manifester ; la blessure datait de la veille au soir, à neuf heures, et cet officier n'en avait pas moins fait son service la nuit. On s'était borné à recouvrir la plaie d'un cataplasme. Une potion camphrée et opiacée à haute dose ne produisit aucun effet. Le resserrement des mâchoires augmentait, ainsi que la difficulté d'avaler. La contraction tétanique s'étendait aux muscles du cou. Le pouls battait cent vingt. Le blessé était frappé de l'idée qu'il allait succomber. Après l'avoir fait transporter dans une chambre du vaisseau plus spacieuse et plus aérée, le docteur Lelie, voyant la rapidité avec laquelle les accidents s'aggravaient, proposa la section du nerf tibial postérieur qu'on devait supposer avoir été lésé (dans quelques-unes de ses branches), d'après la situation et la direction de la plaie. Cette opinion ayant été adoptée, une incision longue d'un pouce et demi et dirigée verticalement fut pratiquée à un pouce au-dessus environ et en arrière de la malléole interne ; elle mit à découvert les vaisseaux de la jambe, et le nerf en fut ensuite séparé à l'aide d'une aiguille mousse. Ainsi isolé, ce nerf était très-gros ; son volume paraît double de ce qu'il est dans l'état naturel. Sa couleur n'était pas altérée. On le divisa d'un seul coup de bistouri, et cette division fut extrêmement douloureuse. Avant cette opération, le resserrement des mâchoires était porté à un tel point que le malade ne pouvait parler distinctement, et à peine le nerf fut-il coupé, qu'il ouvrit subitement la bouche en poussant un cri assez fort. Un changement aussi rapide et inopiné surprit beaucoup tous les assistants. Interrogé sur ce qu'il éprouvait : « Je me trouve « bien mieux, dit-il, je sens la vie renaître dans ma jambe. » Il eut presque en même temps besoin d'aller à la selle. Il s'écoula peu de sang de l'incision pratiquée à la jambe ; on la réunit immédiatement à l'aide de bandelettes agglutinatives. La plaie du pied fut agrandie, mais l'amélioration si grande du malade empêcha de la cautériser comme on en avait eu d'abord l'intention. On la recouvrit d'un cataplasme arrosé de laudanum ; un purgatif fut administré. A peine replacé dans son lit, le malade s'endormit profondément sans avoir pris une nouvelle dose d'opium. Son sommeil se prolongea quatre heures sans interruption. A son réveil tous les symptômes avaient encore diminué d'intensité. L'écartement complet des mâchoires pouvait avoir lieu sans trop d'efforts, la douleur de la plaie du pied était disparue, le membre avait repris sa force et son agilité ;

il existait seulement un engourdissement à la plante du pied et au talon. Pour la nuit, on fit prendre la poudre suivante : R. pulv. opii., gr. ij ; pulv. camph., gr. XXIV. M. L'agitation et la céphalalgie qui se manifestèrent dans la nuit firent pratiquer le lendemain une saignée de douze onces qui apporta le plus grand soulagement. Les jours suivants, les accidents diminuèrent de plus en plus d'intensité. Le quatrième jour après l'opération, le mieux était encore augmenté. La plaie du pied guérit rapidement, l'incision de la jambe ne se cicatrisa qu'au bout de quinze jours. Le blessé éprouva pendant quelque temps de l'engourdissement, avec insensibilité du gros orteil et du talon ; mais cette incommodité se dissipa graduellement et la guérison a été complète. »

Observation V. — *Guérison d'un tétanos par la section du nerf saphène interne* (Wood ; *Gaz. des hôp.*, 1863, p. 519, et *Britisch med. Journal)*. — « Le 14 décembre 1869, par un temps froid, un homme vigoureux, âgé de trente ans, d'habitudes modérées, tomba d'une hauteur de trois mètres. Il y eut fracture de la jambe droite, avec issue des fragments à travers la plaie. Il ne fut pansé qu'après être resté une heure sur le sol. Le tibia et le péroné étaient brisés ; l'on dut extraire quelques fragments.

« Le 16, le malade se plaint d'un mal de gorge, dû, dit-il, au froid qu'il a éprouvé avant d'être pansé.

« Le 17, il accuse des douleurs au cou, ainsi que dans les dents.

« Le 18, M. Wood le trouva le cou et la tête renversés en arrière, les mâchoires serrées ; il y avait des attaques de spasmes de temps en temps. (10 centigr. de chlorhydrate de morphine.)

« Le 19, les spasmes ont continué ; occlusion des mâchoires ; sensation d'engourdissement dans l'autre jambe ; on est obligé de remédier au déplacement des fragments que les convulsions ont produit. (Purgatif, 5 centig. d'opium toutes les trois heures.)

« Le 20, le spasme est revenu ; le malade, extrêmement alarmé, frémit dès qu'on approche de sa jambe et même lorsqu'on marche dans sa chambre.

« M. Wood, voyant l'inutilité de l'opium (des applications opiacées avaient été faites), se demanda si, en coupant le nerf dont les rameaux étaient irrités par les fragments, on ne pourrait pas espérer de mettre fin à ces graves symptômes. Soup-

çonnant, vu le siége de la lésion, que le saphène était le nerf compromis, il pressa le long du crural antérieur, très-douloureux, jusqu'à ce que, arrivant à toucher la branche interne du saphène, le malade s'écria : « La douleur répond à ma plaie ! »

« Sûr d'être dans la bonne voie, M. Vood divisa alors en travers ce tronc nerveux ; à ce moment, le patient s'écria qu'il ressentait quelque chose dans la plaie, ainsi qu'à l'extrémité des orteils. L'opium fut continué à forte dose.

« Depuis l'opération, aucun spasme ne reparut, si ce n'est, le cinquième jour, un tressaillement causé par quelque rêve. Tout, d'ailleurs, marcha favorablement, et la guérison peu à peu fut complète. »

Observation VI. — *Section du nerf saphène interne pour tétanos* (Rizzoli ; *Lyon médical*, 1872). — « Tétanos général grave attribué à une cause rhumatismale et arrivé au troisième jour, chez un paysan robuste de trente-sept ans. M. Rizzoli trouve au dedans de la crête du tibia droit une excoriation qui existait depuis quelque temps et qui était déjà en voie de cicatrisation ; il proposa alors l'incision du nerf saphène interne dans le voisinage de cette plaie ; cette opération n'est acceptée et pratiquée que quelque temps après. La maladie avait alors fait de tels progrès que le malade était regardé comme perdu ; cependant quelque soulagement survint immédiatement après l'opération, et la guérison était complète au bout de quelques jours. »

Observation VII. — *Section du nerf médian au-dessus du poignet pour un cas de tétanos* (Fayrer ; extrait du *British medical Journal*, 1863, et de la *Gaz. des hôpitaux*). — « Un jeune brahmine, de vingt-deux ans, entre à l'hôpital de Calcutta le 3 novembre 1862.

« Huit jours auparavant, des éclats de bambou s'étaient accidentellement enfoncés dans sa main, au niveau de l'éminence thénar.

« Des douleurs ne tardèrent pas à se manifester en ce point, et la suppuration s'y établit. Dès les trois premiers jours, le pouce et les trois doigts voisins étaient pris de contractions spasmodiques, lorsque le malade les étendait. Le bras n'avait point de spasmes, l'épaule gauche était douloureuse, le trismus incomplet, car il permettait à un manche de couteau de s'introduire entre les mâchoires.

« Fayrer incise la paume de la main et enlève un éclat de bois

long d'un pouce. Un lavement d'huile de ricin et 10 centigr. d'opium sont administrés dans la journée.

« Le 4 novembre, les contractions n'ont pas cessé ; le trismus est plus accusé ; des spasmes éclatent fréquemment dans le dos. Le plus léger attouchement suffit pour déterminer des contractures dans le bras, le dos et la mâchoire.

« Le chirurgien prescrit : une potion avec la teinture de chanvre indien et le chloroforme, un lavement riciné et térébenthiné, des cataplasmes laudanisés ; il enlève un deuxième éclat de bambou et sectionne le médian au-dessus du ligament annulaire.

« Il n'en résulta aucun effet sur le moment. Six heures après l'opération, un léger engourdissement est accusé dans les doigts ; la main et le bras sont douloureux ; mais les contractures qui s'y produisent sont moins fortes.

« Le 5, il n'y avait plus de trismus ni de rigidité du cou. Les contractures du bras et de la main persistaient, mais moins violentes. Le chanvre indien, l'opium, le chloroforme sont continués jusqu'au 9 novembre.

« Le 12, un nouvel abcès s'étant formé dans la main, on l'ouvre et on enlève un troisième éclat de bambou.

« Les contractures locales cessent à partir de ce moment. Les doigts fléchis restent rigides encore quelques jours. Puis le malade sort de l'hôpital le 28 novembre. Il étendait les doigts sans trop de peine et commençait à en recouvrer l'usage.

« Fayrer pense que l'arrêt du tétanos est dû à la section plutôt qu'aux remèdes employés. »

Observation VIII. — *Section du nerf médian pour un tétanos consécutif à une plaie contuse de la main* (Létiévant). — Le 21 décembre 1867, je trouvais, au n° 83 de la salle Saint-Louis, un jeune cultivateur, âgé de vingt-six ans, du nom de Joseph Gaillard, atteint de tétanos traumatique.

Il avait, à la main gauche, une plaie contuse datant de dix-neuf jours, résultant d'un éclat de fusil et intéressant surtout les régions palmaires du pouce et de l'index, très-légèrement celle de l'éminence thénar.

La lésion était à cette époque insignifiante par elle-même ; mais l'ensemble des symptômes tétaniques était des plus inquiétants.

Une contracture permanente des muscles antérieurs de l'avant-bras maintenait la main dans un état de flexion forcée. Des douleurs sourdes accompagnaient cette rigidité locale.

Le trismus était très-marqué. C'est à peine si les mâchoires s'écartaient assez pour permettre au malade d'engager la pointe de la langue entre les arcades dentaires.

Le faciés avait une expression sardonique.

La nuque était rigide, et la tête du malade, renversée, s'enfonçait dans l'oreiller.

Les lombes étaient soulevées et sous leur cambrure pouvait se glisser la main.

De temps en temps de subits redoublements dans la contracture de la main et de l'avant-bras donnaient à la douleur qui accompagnait ce symptôme une acuité nouvelle. Ces paroxysmes locaux étaient le signal d'un redoublement semblable dans la rigidité douloureuse des tempes, de la nuque et du tronc. A ces moments, le malade poussait des cris sourds et plaintifs.

Le pouls battait soixante-huit pulsations ; la peau était chaude et moite ; la déglutition difficile rendait impossible l'ingestion des potions et des aliments ; l'appétit était nul, les selles rares. La respiration, de rythme irrégulier, s'effectuait sans autre trouble notable. Les réponses étaient brèves, saccadées et fatigantes pour le patient.

La contracture du membre supérieur gauche, survenue le douzième jour de la blessure, n'avait fait qu'augmenter. A la même époque, les spasmes toniques s'étaient étendus au tronc et avaient pris graduellement une accentuation plus manifeste.

Le tétanos durait depuis sept jours. Ses symptômes avaient résisté à tous les moyens employés pour les combattre. Ils avaient atteint un degré d'intensité extrême.

Poursuivant le traitement établi (je voyais le malade pour la première fois), je répétai dans la journée l'injection d'atropine qui avait produit quelque amélioration les jours précédents, mais dont l'efficacité était douteuse depuis la veille. Je fis naître ainsi, à trois reprises, les symptômes physiologiques résultant de l'emploi de ce médicament ; mais je n'obtins aucune diminution dans l'intensité des contractures, ni dans la répétition des paroxysmes.

Le lendemain, 22 décembre, je résolus de pratiquer la section du médian.

Le malade me parut dans les meilleures conditions locales pour entreprendre cette opération. Cette blessure était limitée à la région de la main innervée spécialement par le médian. De là partait l'*aura tétanique* pour se propager à la moelle, en suivant le trajet de ce nerf. Sectionner ce dernier, c'était faire cesser l'influence morbide émanant de la plaie.

Où devais-je pratiquer l'opération? Au-dessus du poignet, je la considérais comme devant être d'une efficacité douteuse. Il y avait, en effet, cette contracture *permanente* de la main et des doigts qui trahissait nettement un état d'irritation du nerf Cet état existait jusqu'au-dessus de l'origine des rameaux nerveux allant aux fléchisseurs contracturés, c'est-à-dire jusqu'au bras. Je ne pouvais faire que des suppositions au sujet de la nature de cette irritation du nerf médian, mais il m'était commandé du moins d'en tenir compte.

Je choisis donc, pour la section, la partie supérieure du bras, pensant ainsi sacrifier une part suffisante du nerf à la terrible complication.

Le même jour, à neuf heures du matin, je fais endormir le malade, et je pratique près du tiers supérieur du bras, sur le trajet du médian, une incision de vingt-cinq millimètres de longueur intéressant la peau, le tissu cellulaire et l'aponévrose d'enveloppe. La gaîne nervoso-vasculaire ouverte me permet de reconnaître le nerf placé au-devant de l'artère qui le soulève à chaque pulsation. Deux veines situées sur ses côtés me confirment son identité. Je le dépouille de sa couche celluleuse, le charge sur une sonde cannelée et le divise d'un coup de ciseaux.

Au moment où je soulevai le nerf, la contracture augmenta dans les muscles de l'avant-bras et le retentissement se produisit sur le tronc, bien que l'anesthésie du malade fût complète. Aussitôt après la section, tout rentre dans le calme. La main se défléchit, les doigts se détendent, en conservant cependant ce défaut de souplesse et cette flexion habituelle à la main du manouvrier.

Cependant, ni le trismus ni l'opisthotonos ne cessèrent. Il était, il est vrai, difficile d'apprécier exactement leur intensité le malade restant encore sous l'influence de l'éther.

Je rapprochai, au moyen de bandelettes de diachylon, les lèvres de la plaie et je remis à plus tard l'examen minutieux de l'opéré.

A quatre heures du soir, l'influence de l'éther avait cessé. A ce moment, les mâchoires s'écartent un peu; le cou est moins raide. La dysphagie persiste : le malade s'obstine à ne vouloir boire que de l'eau panée. Une sueur générale inonde son corps. Le pouls est à soixante-huit.

Pendant que j'explore la main, deux ou trois contractions se produisent dans le membre et retentissent péniblement dans le tronc; mais elles ne sont nullement à comparer, par leur caractère, à celles qui avaient lieu la veille et le matin même.

Depuis l'opération, il s'était produit sept à huit fois, à intervalles éloignés, du côté de la main et de l'avant-bras, une vague sensation de *gonflement* au lieu des douleurs vives que le malade y éprouvait antérieurement.

Les 23 et 24 décembre, l'état de l'opéré s'améliore considérablement; les mâchoires s'écartent beaucoup plus; le cou s'est *dégagé*, suivant l'expression du patient ; il peut le mouvoir à son aise. La raideur du tronc a presque totalement disparu et le malade peut se *plier* dans son lit.

Aucun autre traitement n'avait été institué. La boisson panée et les bouillons étaient les seules substances ingérées. La moiteur avait été entretenue par l'application de couvertures de laine et la main constamment enveloppée de cataplasmes de farine de lin.

Le soir du troisième jour, un incident menaça de compromettre le succès déjà si prononcé. Pendant une séance d'exploration, faite dans un but physiologique sur la main de l'opéré, le membre supérieur gauche resta à découvert pendant trois quarts d'heure et le patient fut fatigué de questions.

Une demi-heure après, des douleurs s'éveillent dans le bras; une vive agitation accompagnée de soif ardente se manifeste et persiste fort avant dans la nuit. Elle fait place enfin, vers une heure du matin, à un calme profond suivi de sueurs abondantes.

Cet accès de fièvre eut pour effet de ranimer l'excitation morbide de la moelle. Aussi, à ma visite du matin, je trouvais le trismus reparu, le cou et le tronc enraidis de nouveau, le pouls à soixante et un. la peau chaude et halitueuse.

Je craignis que le tétanos, malgré la section nerveuse qui avait supprimé le foyer du mal, ne reprît sa marche envahissante.

Il n'en fut rien.

Les contractures musculaires diminuèrent avec assez de rapidité dès le jour même.

Le 26, je fus obligé de m'absenter; le trismus persistait toujours.

A mon retour, le 22 janvier 1869, j'appris que ce symptôme avait duré trois jours encore, mais léger ; qu'une complication inflammatoire mal définie s'était produite du côté des organes pulmonaires et avait nécessité une médication active.

Je revis mon opéré. Il était debout dans la salle, accusant un peu de faiblesse des membres inférieurs et un léger malaise général. Mais il n'avait plus aucun symptôme de tétanos ni de complication thoracique.

Sa main offrait les caractères de ce que j'ai appelé la motilité et la sensibilité suppléées, tels qu'on les observe après la section du médian, au bras. Elle conserva ces caractères plus de neuf mois encore. Au dix-neuvième mois, je la retrouvai avec une sensibilité et une motilité redevenues parfaites, ce qui annonçait manifestement une régénération du médian précédemment divisé[1].

Observation IX. — *Tétanos consécutif à un écrasement des orteils ; névrotomie d'un collatéral du petit doigt* (Busi ; *Gaz. med. delle prov. Venete*, traduite et communiquée par D. Mollière, 1872). — « Un jeune homme, de dix-neuf ans, avait eu les quatrième et cinquième orteils du pied droit écrasés par la roue d'une locomotive. La phalange onguéale du dernier était presque complétement détachée. On l'enleva pour régulariser un peu la plaie. Survint bientôt une inflammation phlegmoneuse de la région avec mortification des lambeaux, et issue de petites esquilles. Les moindres mouvements excitaient les plus vives douleurs. Mais des applications émollientes et l'extraction des fragments amenèrent une amélioration ; si bien que, le huitième jour, la plaie du quatrième orteil était en voie de cicatrisation. Mais au niveau du cinquième, restait un lambeau inerte sur lequel le moindre contact déterminait des douleurs atroces s'irradiant tout le long du trajet du sciatique. Le lendemain, on observe tous les symptômes avant-coureurs du tétanos, qui le surlendemain étaient parfaitement confirmés. Quand on découvrait la plaie, une douleur intense apparaissait aussitôt, avec des spasmes dans tous les muscles du membre correspondant, des parois abdominales et de la face.

« On proposa au malade de désarticuler la phalange ; l'opération ne fut pas acceptée. Après avoir employé, presque sans aucun résultat, les applications et injections hypodermiques de morphine, le chloral, on fit appeler le professeur Rizzoli. Il examina avec attention la plaie et put se convaincre qu'en touchant très-légèrement, avec un stylet, un petit filament blanchâtre que l'on voyait sur le lambeau externe, on excitait une vive douleur et l'on ramenait les paroxysmes. Il fut d'avis d'exciser avec des ciseaux cette portion, ce qu'il fit séance tenante d'un seul coup de ciseaux. Il put alors constater dans ce segment nerveux une inflammation du névrilème.

« Dès que la douleur de l'opération se fut apaisée, le lambeau

[1] Les détails concernant la sensibilité et la motilité sont consignés aux p. 2 et suiv., 55 et suiv. de ce volume.

cessa d'être douloureux, et les muscles de la jambe contracturés naguère se relâchèrent. Les spasmes devinrent beaucoup plus rares. On reprit alors l'usage du chloral et des injections hypodermiques de morphine ; la plaie prit bon aspect, les paroxysmes cessèrent, et malgré quelques coliques, seize jours après la névrotomie, le malade était complétement guéri. »

Observation X. — *Tétanos consécutif à une blessure par arme à feu de l'avant-bras ; résection du nerf musculocutané* (Marinelli ; *Gaz. med. it. delle prov. Venete*, traduite et communiquée par D. Mollière, 1872). — « Un adulte, d'une robuste constitution, avait une plaie par arme à feu de l'avant-bras, avec brûlure de la peau. C'était une charge de plombs qui avaient fait balle ; de sorte que tous les projectiles étaient entrés par une seule ouverture. Après avoir dilacéré les muscles de l'avant-bras, ils s'étaient venus loger autour de l'articulation du coude. Le huitième jour, une eschare s'étant détachée, survint une très-grave hémorrhagie de l'huméral. Alors le docteur Marinelli, ayant constaté que la compression de l'artère brachiale par le tourniquet ne suspendait ni le pouls radial, ni la circulation de l'artère cubitale, pratiqua, sans craindre la gangrène, la ligature de l'artère humérale au tiers moyen du bras. Dix jours après la blessure, survint un abcès au pli du coude, qui donna issue à la bourre du fusil et à beaucoup de poussière. La ligature tomba le douzième jour ; la plaie était presque complétement cicatrisée, il ne restait plus qu'un petit trajet fistuleux de cinq centimètres environ, dirigé de bas en haut sur le bord externe du biceps brachial.

« Le malade pouvait déjà se lever depuis huit jours, quand survinrent des contractions tétaniques dans le membre lésé, qui ne tardèrent pas à se propager au cou et au tronc. Le docteur Marinelli songea alors à sectionner le nerf musculo-cutané qu'il crut irrité par la présence de quelque corps étranger. Il ouvrit la plaie largement et trouva des corps étrangers incrustés dans ce nerf. Il les enleva ; néanmoins, les contractions persistèrent avec la même intensité. Trois heures plus tard, il sectionna le nerf. Il y eut immédiatement une amélioration qui marcha si rapidement, que trois jours après l'opération, tout symptôme tétanique avait disparu[1]. »

[1] L'analyse des deux faits précédents a été empruntée à la *Gazetta delle Cliniche* de Turin, numéro du 26 novembre 1872.

Observation XI. — *Tétanos consécutif à un écrasement de la main; section des nerfs cubital, médian et radial au-dessus du poignet.* — Jean-Marie Philibert, âgé de quarante-six ans, meunier à Saint-Pierre-le-Vieux, eut la main prise dans un engrenage de moulin le 23 décembre 1868. Il fut transporté à l'Hôtel-Dieu de Lyon, salle Saint-Philippe, le 28 décembre, cinq jours après son accident. On s'aperçut, ce jour, que les doigts commençaient à se gangrener.

Sur le refus du malade de subir une amputation du poignet, on se borna à lui enlever le premier, le deuxième et le troisième doigts, avec une portion des métacarpiens correspondants.

Peu de jours après, le tétanos éclate. Ses premiers symptômes sont caractérisés par des douleurs très-vives, partant de la plaie, parcourant le bras et gagnant la mâchoire et les reins. Il en résultait une contraction tonique des masséters et des muscles du dos, le trismus et l'opisthotonos.

Ces symptômes se répétèrent de cinq en cinq heures environ, la première nuit, puis le lendemain, puis la nuit qui précéda l'opération.

Le traitement mis en usage consista en bains de vapeurs dans le lit, à l'aide de la chaux vive, et en fortes doses d'opium.

La section nerveuse fut faite le matin du deuxième jour. Le malade avait été porté à la salle d'opération et anesthésié par l'éther.

On divisa le médian à deux centimètres au-dessus du ligament annulaire du carpe, après une incision de trois à quatre centimètres de longueur qui conduisit entre le grand et le petit palmaires. En écartant les tendons de ces deux muscles, le nerf fut mis à découvert, chargé sur une soude et sectionné d'un coup de ciseaux. Le cubital fut divisé à côté de l'artère de ce nom, à deux ou trois centimètres au-dessus du niveau de l'apophyse styloïde du cubitus. Le nerf radial fut sectionné sur la région externe et inférieure du radius, au point où sa branche principale le contourne. Un bain de vapeur, au lit, fut de nouveau administré au malade dans la journée.

Le premier jour, il y eut peu de changement dans l'état de l'opéré. Les deux jours suivants, il y eut un amendement marqué dans la marche du tétanos. On considéra la guérison du malade comme probable. Cependant, le quatrième jour, l'affection tétanique reprit une intensité nouvelle dans ses symptômes, et la mort survint au septième jour, le 9 janvier 1869, à six heures du matin.

Observation XII. — *Tétanos au dixième jour d'une plaie contuse de la jambe; section des nerfs sciatique poplité externe, crural et fémoro-cutané* (observation recueillie par M. D. Mollière). — Un jeune homme, de vingt-neuf ans. miroitier à Lyon, de constitution vigoureuse, fit une chute sur le pavé, le matin du 20 octobre 1869. Pansé immédiatement, au moyen de compresses d'arnica, par un pharmacien de la ville, il se rendit ensuite à l'Hôtel-Dieu de Lyon, où il fut admis au numéro 14 de la salle Saint-Louis.

On constata, ce jour, sur la région antéro-externe du genou droit, une plaie de la largeur d'une pièce d'un franc, à bords déchiquetés, contus, intéressant toute l'épaisseur de la peau et se prolongeant dans le tissu cellulaire situé sous le ligament de la rotule.

Par crainte de la pénétration de la plaie dans l'articulation, on pratiqua l'occlusion de la solution de continuité à l'aide d'une forte couche de coton fixée par du collodion. Le membre entier fut placé dans une gouttière destinée à le maintenir en immobilité absolue.

Le lendemain, il n'y avait ni douleur ni réaction de la blessure sur l'organisme.

L'état général et local se conservent parfaits jusqu'au 29 octobre, neuvième jour de l'accident.

Le matin du 29, on apprend que la nuit a été un peu agitée. Le malade accuse un peu de raideur dans la nuque. Un léger trismus est constaté. Le pouls bat cent quatre pulsations ; la température est à 38°.

L'inspection de la plaie montre : à sa surface, une suppuration un peu fétide , médiocrement abondante ; au-dessous, une couche de bourgeons charnus de bonne nature. Depuis le matin, le malade y ressent quelques douleurs. On constate que la jointure ne présente aucun symptôme d'inflammation.

Pansement avec un plumasseau de charpie imbibé de laudanum. Conservation de l'immobilisation. Le malade est entièrement enveloppé dans du coton et de la laine. Des boissons diaphorétiques sont administrées abondantes et chaudes. Potion avec quatre grammes d'acétate d'ammoniaque.

Quatre heures du soir. La température est à 39° 3/5. Malgré une sudation abondante, le trismus et la raideur du cou persistent et sont plus accusés. Il s'y joint quelques contractures intermittentes légères de la paupière supérieure et un peu de dilatation de la pupille du même côté.

La plaie est toujours douloureuse. On la cerne par deux

incisions courbes, l'une en dedans, l'autre en dehors, chacune distante d'un centimètre de ses bords. Malgré ces incisions, la sensibilité à la douleur n'est pas éteinte. Potion avec 10 grammes de bromure de potassium ; enveloppement de laine ; douches d'éther pulvérisé de trente-cinq minutes de durée sur les régions contracturées, à quatre, dix heures, minuit et à trois heures du matin.

Un peu de soulagement semble résulter, au début, de l'emploi de ce dernier moyen. A la fin, cependant, sous la douche même, des secousses tétaniques se produisent dans le tronc, le cou et les mâchoires, arrachant des cris au patient. Les pupilles, égales, sont moyennement dilatées ; la paupière gauche est abaissée.

Dans le but de faire cesser l'influence possible de la plaie sur cet état général, on pratique la section du nerf crural dans le pli de l'aine du poplité externe, dans le creux poplité, du nerf inguinal externe, près de l'épine iliaque antéro-supérieure. Ces opérations, faites pendant le sommeil anesthésique, amènent une légère détente dans la rigidité générale. Le trismus surtout a diminué.

Cette amélioration ne dura pas. A quatre heures du soir, la température était à 40° 4/5 ; le pouls à cent vingt, petit, irrégulier ; les battements du cœur, sans bruits anormaux, mais très-irréguliers. Les contractures offraient des exacerbations de plus en plus fréquentes et douloureuses.

On produisit pendant quelques heures encore un peu de calme en maintenant une sorte d'ivresse par des inhalations de vapeurs d'éther.

Cependant tous les symptômes s'aggravèrent et le malade mourut à onze heures de la nuit. Son tétanos n'avait pas duré quarante-huit heures.

L'autopsie partielle put être faite. Elle apprit que la plaie, par un cul-de-sac sinueux, conduisait sur la tubérosité antérieure du tibia mise à nu, contuse et enflammée ; que l'articulation du genou n'était en rien altérée et que la plaie n'avait pas été pénétrante ; que les sections nerveuses avaient été très-complètes ; que le cerveau avait été très-congestionné et que la moelle devait l'être probablement, car une abondante quantité de sang s'écoula par le canal rachidien, au moment où l'on enleva le cerveau.

Observation XIII. — *Section des nerfs médian, cubital et radial, pour un tétanos* (Ollier). — Un malade por-

tant, à la région palmaire, une blessure par arme à feu, presque cicatrisée, fut pris de trismus. L'opium, puis le bromure de potassium, furent les médicaments employés les huit ou neuf premiers jours. Des contractures s'étant manifestées dans l'avant-bras, le bras et le cou, on fit la section d'abord du médian au milieu du bras. Les contractures diminuèrent notablement. Quelques heures après, je fis, dit l'auteur, la section du cubital à laquelle succéda un calme presque complet. Je fus néanmoins obligé de sectionner le radial pour que toute contracture disparût. Après cette section, le calme fut complet, mais le trismus persista au même degré. Température 38° 1/10 les deux jours suivants. « Quatre jours après l'opération, la température s'éleva, et sans que le trismus eût augmenté, le malade fut pris de délire et mourut au cinquième jour. »

Observation XIV. — *Section du nerf cubital pour un tétanos* (Fischer ; Des lésions par armes de guerre, in *Handbuch der Chirurgie*, de Pitha et Billroth, Band I, 2te Abtheil. 2te Lief). — « Dans le Schelswig-Holstein, j'ai donné des soins à un blessé auquel une balle avait lacéré la main droite. La blessure, longue de 2", s'étendait de l'apophyse styloïde du cubitus à la base du cinquième os du métacarpe, comprenant les faces dorsales et palmaires. L'os était fracturé. Quatorze jours après la blessure, survinrent le trismus et les phénomènes du tétanos. A cause de la douleur intense qui s'étendait sur tout le trajet du nerf cubital, douleur qui avait apparu dès le début, mais qui était beaucoup plus intense depuis l'invasion du tétanos, à cause aussi des crampes réflexes intenses que l'on éveillait en touchant la plaie ou même les régions voisines, je me décidai à sectionner le nerf cubital dans la gouttière où il rampe. Après l'opération, tous les symptômes s'amoindrirent de la manière la plus évidente ; mais l'amélioration ne dura que vingt-quatre heures, et, six jours après, le malade mourut asphyxié. A l'autopsie, on trouva que le nerf avait été parfaitement divisé, mais il y avait une petite ouverture à la capsule articulaire qui était pleine de pus. Le rameau palmaire superficiel du cubital était en partie dilacéré, contus, ramolli, et présentait une coloration anomale. »

Observation XV. — *Tétanos traité par la section, dans l'aisselle, de tous les nerfs du plexus brachial, le musculo-cutané excepté* (Gayet ; *Lyon médical*, 5 juin 1870). « Le 14 février, le nommé D..., ouvrier dans une scierie, se fait prendre la main par une scie circulaire, qui lui fait, entre

le pouce et l'index, une entaille si profonde, que le doigt se renverse sur la région dorsale de la main. Une hémorrhagie assez abondante accompagne cette blessure. Le médecin, appelé sur-le-champ, rapproche les parties et les réunit par quelques points de suture. Cependant, de violentes douleurs se déclarent, s'exaspèrent dans la journée et la nuit du 15, et décident le blessé à entrer à l'Hôtel-Dieu, où il est couché, salle Saint-Louis, nº 106.

« A son entrée, je constate trois plaies : l'une sur le médius, insignifiante ; la seconde, au niveau de l'articulation de la première phalange de l'index avec la seconde, assez profonde pour faire craindre que l'article ne soit ouvert ; enfin, la troisième, partant de la base de l'index, remontant le long de la région thénar, atteint le pli cutané de l'articulation carpienne, où elle se termine par une queue qui se prolonge en dehors, en intéressant seulement les téguments.

« La suture, en unissant les lèvres de cette plaie, empêche d'en apprécier la profondeur ; seulement la gangrène s'est emparée des bords rapprochés et la pression en fait sourdre des gaz fétides. Le soin que je prends de couper les fils et d'emporter avec des ciseaux les parties mortifiées me permet, dès ce moment, de juger que la solution de continuité a atteint le squelette. Mais je ne crois devoir faire aucune manœuvre pour m'en assurer, dans la crainte de détruire des adhérences déjà formées entre des parties dont je me propose de tenter la conservation.

« Le simple débridement des sutures amène un soulagement notable et la plaie commence doucement à se déterger.

« Dans la soirée du 19, c'est-à-dire cinq jours après l'accident, le malade accuse à l'interne de service des douleurs singulières qui se font sentir dans l'avant-bras et la région cubitale ; il les compare à des crampes. Je dois dire toutefois qu'elles ne le préoccupaient pas assez pour qu'il m'en parle à moi-même.

« La nuit suivante, vers les trois heures du matin environ, D... se réveille et il est tout surpris de ne pouvoir parler que difficilement à son voisin. L'articulation des sons est gênée par une violente contracture du masséter, qui empêche de séparer les mâchoires de plus d'un centimètre et demi. La nuque est douloureuse et la déglutition très-difficile.

« Le 20, à la visite du matin, vers huit heures, je constate les phénomènes ci-dessus signalés ; je remarque, en outre, l'expression sardonique du malade, son bredouillement lorsqu'il veut parler, et déjà un peu de renversement de la tête en ar-

rière : je me vois en face d'un tétanos à marche rapide. La plaie, pendant ce temps, n'est le siége d'aucun phénomène remarquable, son aspect est celui des jours précédents et les douleurs y sont toujours moins vives que les premiers jours. Le pouls est à soixante-huit par minute, la respiration à seize et la température rectale à 38° 1/5.

« Par une coïncidence curieuse, au moment où j'observais ce fait de tétanos grave et rapide, on discutait à la Société des sciences médicales la valeur de la névrotomie, comme traitement de cette redoutable complication des plaies. L'occasion semblait donc toute naturelle d'en faire l'essai, et je m'y crus autorisé, en face de l'impuissance de toutes les médications.

« Je crois devoir tenter une névrotomie complète et aller chercher tous les nerfs du bras dans l'aisselle.

« Le malade, étant éthérisé, est couché sur le dos, le tronc relevé, le bras dans l'abduction et l'élévation. Je fais une incision de cinq centimètres le long du bord du coraco-brachial et à la partie brachiale du creux de l'aisselle. La peau et le fascia superficiel sont coupés avec précaution. L'aponévrose axillaire est incisée à son tour, dans une étendue égale à celle des téguments ; une fois dans le creux axillaire, je vais à la recherche du paquet vasculo-nerveux, en me servant du bord du coraco-brachial comme point de repère. Pour bien reconnaître la veine, je la fais comprimer dans le fond du creux de l'aisselle, et je ne tarde pas à la découvrir, grâce à son aspect bleuâtre et à son gonflement ; à ce niveau, elle recouvre l'artère et les origines des nerfs.

« Pour trouver le médian, je la dissèque avec la sonde cannelée et la fais écarter en bas, avec un crochet large et très-mousse. L'artère se montre alors avec ses battements, et juste au-dessus d'elle, un gros cordon blanc nacré, qui est le nerf. Je pince avec précaution la gaîne de celui-ci, et procédant comme pour les ligatures artérielles, je glisse entre cette gaîne et le tronc nerveux une sonde cannelée qui les sépare juste assez pour se frayer un passage.

« Une fois le nerf bien reconnu, je fais glisser dans la rainure de la sonde une branche de ciseaux droits, minces et bien tranchants, et je coupe d'un seul coup.

« A ce temps, je constate que les deux bouts nerveux n'ont aucune tendance à s'écarter, qu'ils saignent par les vaisseaux du névrilème, qu'enfin la plaie de la gaîne forme comme un tout petit godet, qui se remplit d'un caillot sanguin.

« Je vais ensuite à la recherche du radial et du cubital. Pour

cela, j'écarte la veine en avant et en haut, et je trouve les deux troncs nerveux au-dessous de l'artère. Je les charge successivement sur la sonde cannelée, et je les coupe avec les mêmes précautions que le médian ; je fais aussi sur leurs sections les mêmes remarques.

« Une fois les trois troncs principaux coupés, je reviens en arrière et sectionne le brachial cutané interne que j'avais écarté d'abord ; reste le musculo-cutané. Malgré tous les soins que je mets à le chercher, je ne puis le découvrir ; je décolle le muscle coraco-brachial par sa face profonde, sans être plus heureux, et me voilà dans une grande perplexité. Faut-il agrandir la plaie, et creuser dans l'aisselle ? Faut-il rechercher le bout supérieur du médian et remonter vers le tronc qui lui est commun avec le nerf cherché ? Ces deux manœuvres ont leurs inconvénients : la première a celui d'agrandir considérablement la plaie, la seconde a celui d'exposer à irriter le bout central du nerf, alors qu'on a tant de raisons de le ménager ; bref, l'opération n'est pas poussée plus loin, et si je pense que cela n'a porté aucun préjudice à mon malade, je le regrette au point de vue de la méthode.

« Si, pendant les manœuvres, j'avais pu conserver quelques doutes sur la totalité de la section, je fus vite éclairé au réveil du malade, en le voyant capable de fléchir l'avant-bras, par une contraction volontaire du biceps. Les muscles de l'épaule, se contractant à leur tour, font mouvoir le bras de façon à donner à un observateur inattentif des illusions sur la véritable étendue de l'innervation.

« 21 février, midi. — Revu deux heures après l'opération, le malade est à peu près dans le même état. Le trismus est resté le même, ainsi que le renversement de la tête ; le pouls bat à 80, la main est chaude, non douloureuse, seulement elle paraît d'une immense pesanteur ; c'est du reste une sensation dont on se plaint à plusieurs reprises dans la journée.

« 4 heures. — Toujours la même pesanteur, chaleur des doigts et de la main. Sollicité à lever son bras, le malade exécute ce mouvement sans que ce bras obéisse à la pesanteur, comme le ferait celui d'un cadavre.

« Température, 38° 4/5.

« Pouls, 80.

« Respiration, 16.

« L'état tétanique reste le même, plus un rictus assez prononcé et une grande difficulté de cracher et d'avaler.

« 10 heures du soir. — A cette heure, les choses paraissent

dans le même état. La tétanisation est la même. Rien à noter du côté du bras. Le pouls est plus accéléré, mais la température est restée stationnaire, 38° 4/5 dans le rectum.

« Le 22 au matin, à sept heures, je trouve le malade mort. Au dire des voisins et des gardes, il aurait eu pendant la nuit trois ou quatre violents soubresauts, puis vers six heures du matin, il se serait tout à coup cyanosé et serait mort une demi-heure après.

« Autopsie, trente heures après la mort. — Rien à noter dans l'habitude du corps. Raideur cadavérique très-prononcée. Nos premières recherches se concentrent sur la plaie axillaire. La dissection me démontre que tous les nerfs ont été coupés, sauf le musculo-cutané qu'il aurait fallu chercher un centimètre et demi en arrière du médian, juste au point où il perfore le muscle coraco-brachial. Les bouts nerveux ne sont écartés qu'à cause de la position donnée au bras. Les gaînes sont ouvertes à moitié et un petit caillot, interposé entre les bouts sectionnés, les complète. Une ecchymose se voit sous le névrilème du radial particulièrement, et s'étend dans le bout périphérique à quatre centimètres au moins.

« Les nerfs et la moelle, conservés dans l'acide chromique, seront plus tard l'objet d'une étude minutieuse qui ne peut encore trouver sa place ici. Les seules choses qu'il me reste à consigner, c'est l'état de la plaie et ses rapports avec les divers nerfs du plexus.

« La plaie est beaucoup plus grave qu'on aurait pu le soupçonner tout d'abord ; non-seulement la scie a atteint le squelette, mais elle l'a obliquement tranché, ouvrant les articulations et partageant les os du carpe, seulement avec le peu de netteté qu'il faut attendre d'un pareil instrument.

« Quant aux nerfs, pour expliquer leurs rapports, il faut procéder par ordre, en commençant par celui qui a échappé à la section nerveuse.

« Musculo-cutané. — Un filet de ce nerf qui se rendait à la plaie, après l'anastomose avec le radial, a été nettement coupé par la scie. Le filet d'anastomose est intact et se rend vers le carpe au fond de la plaie. Trois autres filets du même nerf vont encore se perdre au niveau de l'articulation du pyramidal avec le trapézoïde. Enfin deux autres filets vont encore se perdre dans la plaie au niveau du scaphoïde ; en tout six filets.

« Médian. — Ce nerf, à deux centimètres et demi au-dessus de l'articulation radio-carpienne, fournit une branche verticale bifurquée, dont un rameau va au niveau de la deuxième rangée

du carpe se perdre superficiellement dans la plaie, et dont l'autre, suivant le même trajet, va se perdre dans le fond. Au niveau de sa bifurcation, le médian envoie cinq branches qui se rendent dans la lèvre interne de la solution de continuité. La sixième traverse obliquement la plaie et se rend au pouce.

« Les autres nerfs n'envoient aucun filet à la plaie. »

Observation XVI. — *Section des nerfs médian, radial et cubital* (Maunder). — Le médian, le radial et le cubital ont été sectionnés par Maunder, juste au-dessus du coude, sur un homme atteint de tétanos, à la suite d'une blessure de l'index, du médius et de l'annulaire.

Le mal n'a pas diminué et la mort a été rapide.

En résumé j'ai pu réunir seize observations de section nerveuse pour tétanos. Sur ce nombre, il y a eu dix succès, six insuccès. Analysons d'abord les faits de la première série, nous leurs comparerons ensuite ceux de la seconde, les six cas malheureux.

I. Efficacité de la névrotomie dans les faits de la première série.

La plus grande part du succès dans les dix premières observations revient à la névrotomie. Il suffit pour s'en rendre compte d'en faire une très-brève appréciation.

L'officier de Larrey (Obs. I), dont le mal s'accroissait rapidement malgré les diaphorétiques et les opiacés mis en usage, « se trouva, après l'opération, aussitôt soulagé et en moins de vingt-quatre heures, tous les symptômes tétaniques furent dissipés. » Larrey lui-même, fut émerveillé du résultat. « Nul doute, disait-il avant l'intervention, que quelques heures plus tard, le tétanos n'eût acquis son maximum d'intensité. » La vie de ce malade était en conséquence gravement compromise. Il est donc vrai de reconnaître que Larrey dut, cette fois, à la névrotomie, un de ses plus brillants succès.

Sur la malade de l'anonyme (Obs. II), un quart d'heure après l'opération, un léger écart des mâchoires était déjà possible. Après deux heures, le trismus a presque cessé. Le lendemain, tous les symptômes tétaniques disparaissent.

S'il est juste d'accorder une certaine influence à la thérapeutique active, mise en usage après l'opération (bains, opium, etc.), on ne saurait méconnaître, cependant, les bons effets dus à l'intervention chirurgicale, puisqu'ils se sont fait sentir presque immédiatement (un quart d'heure après).

On ne mettra point sur le compte de l'opération la congestion céphalique et pulmonaire du troisième jour, ni l'embarras gastrique survenu plus tard; ces complications, d'ailleurs, n'empêchèrent nullement la guérison d'être complète le huitième jour.

Dès le moment de l'opération, les symptômes tétaniques s'amendent sur le malade de Rizzoli (Obs. III), quand, jusque-là, tous les médicaments employés avaient échoué. La guérison était complète le lendemain.

Relativement à l'officier dont parle Murray (Obs. IV), l'efficacité de la section nerveuse est si évidente qu'elle rappelle pour ainsi dire celle de l'expérience citée de Brown-Séquard.

Le tétanos a éclaté depuis quelques heures seulement. Sa marche est rapide. Les mâchoires, le cou, le pharynx sont violemment contracturés; le trismus est porté à ce point que le patient ne peut parler distinctement. Le nerf est à peine coupé que le malade pousse un cri et écarte subitement les mâchoires. « — Je me sens bien mieux, dit-il, je sens la vie renaître dans ma jambe. » Replacé dans son lit, il s'endort profondément d'un sommeil prolongé de quatre heures. A son réveil, tous les symptômes ont en-

core diminué d'intensité. Les mâchoires s'écartent presque sans effort.

On le voit, la violence des accidents est ici brusquement interrompue. La différence d'état avant et immédiatement après l'opération est prodigieuse. Avant, l'orage est extrême ; après, le calme s'établit ; à un sentiment de bien-être succède un sommeil bienfaisant et la guérison est presque terminée.

Je dis *presque* terminée. C'est qu'en effet, il faut quelques jours encore pour que tout ait repris sa physionomie normale dans cet organisme profondément ébranlé. La raideur des mâchoires, l'agitation, la céphalalgie, l'engourdissement de la jambe réclament quelques soins encore pour se dissiper complètement.

L'empreinte tétanique imprimée au corps vivant qu'elle atteint est telle qu'on ne la voit jamais cesser en quelques minutes. C'est peu à peu, graduellement, lentement qu'elle s'amoindrit, s'affaiblit et s'efface. Cette loi, nous la retrouvons dans toutes nos observations

De même que, dans les cas précédents, l'efficacité de la section nerveuse sur le malade de Wood (Obs. V) ne saurait être contestée.

Au quatrième jour de la fracture de la jambe, le tétanos a acquis une grande intensité. Les phénomènes réflexes sont tels qu'un mouvement, un bruit, portent les spasmes à leur paroxysme. A ce moment, Wood divise le nerf en travers. Aussitôt le patient en ressent l'effet dans sa plaie, et depuis l'opération aucun spasme ne reparaît.

Il est fâcheux que l'auteur n'ait pas insisté ici sur l'état du malade dans les premières heures qui suivirent l'opération, cela aurait permis une comparaison exacte des symptômes existant *avant* et *après* la section nerveuse. Néanmoins, les dernières phrases de l'opération sont assez

explicites pour faire reconnaître, comme principal caractère de l'intervention chirurgicale, l'instantanéité et la persistance du soulagement obtenu.

L'opium, administré à haute dose à ce malade, a-t-il joué un rôle dans la guérison?

Je ne veux pas lui contester une part du succès; mais je ferai remarquer que ce médicament ayant été sans effet *avant* l'opération, il ne serait pas judicieux de lui attribuer la brusque amélioration survenue *après* elle.

Remarquons encore, à propos de ce fait, le spasme reproduit le cinquième jour, à la suite d'un rêve; ce qui vient à l'appui de la loi générale que je signalais précédemment concernant l'empreinte tétanique.

La section du saphène interne, proposée par Rizzoli, sur son malade (Obs. VI), n'avait pas été acceptée. Le tétanos fait, les jours suivants, des progrès tels que le malade est regardé comme perdu. A ce moment, l'opération est pratiquée : *immédiatement* un soulagement se produit, la *guérison* est complète en quelques jours. L'efficacité de la névrotomie est ici évidente.

Le bramine de Fayrer (Obs. VII) était arrivé, le neuvième jour de son accident, à un degré des plus violents du tétanos. Le trismus était très-fort; les spasmes se multipliaient dans le dos; le plus léger attouchement suffisait à déterminer des contractions dans le bras, le dos et les mâchoires.

Le médian est divisé. Six heures après, les contractions du membre sont moins fortes. Le lendemain, le trismus, la rigidité du cou ont disparu.

Remarquons ici que la décroissance des symptômes tétaniques s'est faite plus graduellement que chez les opérés de Murray, de Wood et de Rizzoli. Il a fallu un jour, comme

dans le cas de Larrey, pour que la cessation du trismus et des contractures du dos fût complète.

Ce qui persiste est une contracture locale du bras entretenue par un éclat de bambou caché profondément dans la blessure et qui irrite, sans doute, quelques filets du nerf cubital. Au huitième jour, d'ailleurs, tout est terminé.

La médication, avant la névrotomie, avait été très-active (opium, chloroforme, chanvre indien, extraction de corps étrangers). Elle fut continuée très-active, après. Une part d'influence lui revient, sans doute, dans le succès. Mais la suppression, en vingt-quatre heures *après l'opération*, du trismus et de la rigidité du cou est assez frappante pour qu'on lui attibue ce résultat, plutôt qu'à une médication restée jusque-là sans effet.

Dans l'observation huitième, il serait difficile de ne pas attribuer à la section nerveuse la diminution considérable qui s'est produite dans les symptômes tétaniques.

Il s'agit, en effet, d'un tétanos datant de sept jours, qui n'a fait que s'accroître et a résisté à un moyen énergique, les injections d'atropine.

La section du médian est pratiquée. On voit de suite les contractures locales disparaître. Dès le soir, les symptômes généraux s'amendent. Le troisième jour le malade *plie* son tronc, *soulève* sa tête, ce qui est un résultat considérable.

Le refroidissement survenu à cette époque a pour principal effet la production d'un accès fébrile. Cet accès réveille quelques contractures dans les mâchoires et dans le tronc. Mais, ces symptômes diminuent dans la journée, et si le trismus persiste, peu intense, trois jours encore, il finit par disparaître tout à fait.

L'amendement dans les symptômes du tétanos, observé dès les premiers jours de la section, paraît d'autant mieux

dépendre de la névrotomie, dans ce cas, qu'il n'y a pas possibilité d'en faire honneur, cette fois, à l'intervention médicamenteuse.

On n'a rien administré au malade pendant les cinq premiers jours ; il ne voulait rien prendre, si ce n'est du bouillon et de l'eau panée. Ce ne sont certainement pas là deux substances de haute efficacité curative.

Le malade a été tenu chaudement, sans exagération pourtant. Il était enveloppé de couvertures de laine et maintenu constamment en moiteur. Ce moyen n'est, en général, pas suffisant pour guérir un tétanos.

Fera-t-on honneur du succès à l'anesthésie par l'éther? D'abord, cette anesthésie n'a duré que pendant l'opération, c'est-à-dire quelques minutes. Ensuite, nous savons que l'éther et le chloroforme en inhalation se sont montrés parfaitement inefficaces dans la cure des tétanos traumatiques contre lesquels on les a employés jusqu'à ce jour.

Je ferai remarquer encore, à propos de ce fait, que le tétanos, comme dans les observations précédentes, conserve une allure lente dans sa marche vers la guérison. Il se prolonge quelques jours encore. Une inflammation des bronches ou des poumons vient compliquer la situation et contribue, peut-être, à entretenir les excitations réflexes de la moelle.

Dans l'observation IX, le tétanos résulte de l'inflammation d'un petit filament nerveux, à nu sur la plaie. Le chirurgien l'excise : aussitôt les douleurs cessent, les muscles se relâchent, les spasmes deviennent beaucoup plus rares. L'efficacité de l'excision nerveuse est nettement accusée. On aide ensuite à la guérison complète à l'aide du chloral et de la morphine : mais ces agents avaient été sans effet *avant* l'opération.

Sur le sujet de l'observation X, le tétanos résulte de

l'incrustation de poussières dans le nerf musculo-cutané. Marinelli coupe ce nerf, « immédiatement l'amélioration se produit ; elle marche si rapidement, que trois jours après, la guérison est complète. » C'est presque la répétition du fait si démonstratif de Murray (Obs. IV).

En résumé, dans les dix faits précédents, l'efficacité de la section nerveuse contre les accidents tétaniques ne paraît pas sérieusement contestable. Toujours cette opération a arrêté la marche ascendante du mal (ce qui s'observe même dans les insuccès dont je m'occuperai bientôt). Toujours, sous son influence, le tétanos a suivi une marche progressivement décroissante pour aboutir à la guérison. De même, dans certaines affections (la maladie psorique par exemple), l'intervention locale (friction savonneuse et sulfureuse) détruit en quelques minutes la vraie cause du mal, l'*acarus scabiei;* mais l'appareil symptomatique, soulevé par cette cause dans l'organisme (l'éruption), réclame quelques jours encore et quelques soins pour disparaître tout à fait.

II. Inefficacité de la névrotomie dans les faits de la seconde série; son explication.

Dans les observations XI, XII, XIII, XIV, XV et XVI, rapportées plus haut, la névrotomie a été inefficace et les six malades ont succombé au tétanos.

D'où vient cette différence dans le résultat ? Pourquoi la même méthode, curative ici, reste-t-elle sans influence dans un cas à peu près pareil ?

La comparaison des deux ordres de faits nous donnera l'explication rationnelle de ce phénomène.

A. — La cause des résultats heureux ou malheureux de la névrotomie ne paraît point résider dans la *nature des lésions* qui ont occasionné le tétanos.

En effet, si du côté des insuccès on note :

Une plaie contuse de la jambe;

Une plaie de la main par écrasement;

Une blessure du même organe par un éclat de fusil;

Une plaie de la main par une balle;

Une autre par une scie circulaire.

Du côté des succès on compte :

Un coup de lance au front, ayant intéressé le nerf sourcilier (Larrey);

Un fragment de bois enfoncé sous l'ongle du pouce droit (anonyme);

Une piqûre de l'indicateur gauche (Rizzoli);

Un clou rouillé enfoncé dans la plante du pied dans l'intervalle qui sépare le premier du deuxième métatarsien (Murray);

Une fracture de jambe droite avec issue des fragments à travers la peau (Wood);

Une excoriation de la peau en dedans de la crête du tibia (Rizzoli);

Des éclats de bambou enfoncés dans la main au niveau de l'éminence thénar (Fayrer);

Une plaie contuse, par éclat de fusil, de la face palmaire des deux premiers doigts de la main et de l'éminence thénar (Létiévant);

Un écrasement des deux derniers orteils (Busi);

Un coup de feu à l'avant-bras (Marinelli).

Dans l'une et dans l'autre série les accidents se valent.

B. — La *date* d'invasion du tétanos, pas plus que sa *marche*, n'expliquent le succès ou l'insuccès.

Ici, le tétanos se produit de suite (anonyme);

La onzième heure (Murray);

Les premiers jours (Wood, Fayrer);

Le troisième jour (Rizzoli);

Le neuvième jour (Larrey) ;

Le douzième jour (Létiévant) ;

La troisième semaine (Marinelli).

Là, les sixième, huitième, dixième et quatorzième jours (Obs XI, XII, XIV, XV).

La *marche* très-rapide dans les cas heureux de Larrey, de l'anonyme, de Murray, de Rizzoli, plus lente dans ceux de Wood, de Busi, plus lente encore dans ceux de Fayrer de Létiévant, est suraiguë dans celui du miroitier, emporté dans quarante-huit heures (Obs X), et dans celui de M. Gayet, mort le troisième jour (Obs. XIV) ; elle est lente dans celui du meunier, mort le huitième jour (Obs. XI), et dans celui du blessé par éclat de fusil, chez qui le tétanos a duré de treize à quatorze jours (Obs XIII).

C. — La *date de l'opération* après l'invasion du tétanos paraît avoir eu une certaine influence sur les résultats de la section nerveuse. Ainsi, lorsqu'elle a été pratiquée dès le début du tétanos (Obs. I, II et IV), elle a produit des effets beaucoup plus marqués, surtout beaucoup plus instantanés. Quand l'opération s'est faite tardivement, l'amélioration s'est opérée avec plus de lenteur.

Cependant, dans les insuccès (Obs XI, XII et XV), elle a été pratiquée à une époque assez rapprochée du début, le deuxième jour d'invasion du tétanos. Ce n'est donc pas là une raison de succès définitif pour la névrotomie.

D. — La manière dont débute le tétanos et, surtout, certains symptômes accompagnant son évolution, le mode d'opération mis en usage, le nombre des nerfs divisés, servent à découvrir la raison du succès ou de l'insuccès.

Dans la première série, six fois le tétanos se déclare avec des symptômes convulsifs locaux accompagnant le trismus et les contractions du tronc. Ici ce sont des mouvements convulsifs aux paupières de l'œil correspondant à

la plaie (Larrey). Là, ce sont des contractures dans la main et l'avant-bras (Rizzoli, Fayrer, Létiévant, Busi, Marinelli).

Dans le huitième fait, les exacerbations de l'état local retentissent sur le tronc et les mâchoires, dont elles augmentent les contractures. Il y a évidemment là un rapport direct entre le mal local et l'état général.

Dans ce même fait, le groupe musculaire contracturé à l'avant-bras appartient au médian ; c'est ce nerf qui est irrité, à l'exclusion de tout autre ; c'est lui qui doit être divisé.

Fayrer se laisse diriger par un raisonnement semblable, et Larrey, frappé autant des spasmes des paupières que de la douleur aiguë occasionnée par le passage de sa sonde cannelée, se décide à pratiquer sa section nerveuse.

Busi touchait avec un stylet le nerf qui provoquait les douleurs et les contractions ; Marinelli voyait les poussières incrustées dans le nerf musculo-cutané. On ne saurait contester qu'il n'y ait eu, dans tous ces cas, une indication très-précise d'agir comme on a fait et de diviser tel nerf plutôt que tel autre.

Le malade de Wood, lui aussi, a offert une particularité importante : soupçonnant que le saphène était le nerf compromis, Wood pressa le long du crural antérieur, jusqu'à ce que, arrivant à toucher la branche interne du saphène, le malade s'écriât : « — La douleur répond à ma plaie ! »

Sûr d'être dans la bonne voie, le chirurgien divise ce tronc.

Voilà un signe particulier très-précieux. A lui seul il désigne le nerf coupable de transmission de l'incitant tétanique aux centres nerveux. D'autres nerfs pourtant sont compromis dans une fracture compliquée de jambe. Mais Wood ne songe même pas à s'attaquer à eux, tellement lui

paraît évidente et impérieuse l'indication de diviser le saphène.

Sur les malades de l'anonyme et de Murray, il n'y avait ni la contracture locale ni le signe de Wood. Mais, dans le premier cas, la présence d'un corps étranger et l'existence d'une douleur horrible au doigt qui le portait motivaient suffisamment l'intervention opératoire. Dans le second cas, la blessure, douloureuse aussi, et produite par un clou dont la direction indiquait une lacération d'un rameau nerveux du tibial postérieur, autorisait pleinement la conduite tenue par Murray.

Sans insister davantage sur l'indication si précise d'intervenir par la névrotomie dans les faits précédents, j'ajouterai que cette opération fut pratiquée chaque fois sur un *seul* nerf : celui que signalaient les symptômes ou signes ; qu'elle fut faite avec les plus grands ménagements, comme on le voit dans les observations de M. Murray et de M. Létiévant, les seules dans lesquelles l'opération soit décrite ; que dans ces cas elle donna lieu simplement à une plaie petite, insignifiante, incapable d'ajouter une augmentation notable au traumatisme déjà existant.

Pour les six insuccès, on constate des différences essentielles sous ces divers points de vue.

Le sujet de la onzième observation avait des douleurs locales très-vives, qui, de temps en temps, parcouraient le membre supérieur pour retentir sur les masséters et les reins. L'aura, dans ce cas, existait donc manifestement et l'indication de la section nerveuse était des plus précises. Afin de supprimer plus sûrement toute influence de la blessure sur l'état général, on se décida à diviser les trois nerfs, médian, cubital et radial, au-dessus du poignet.

Cette opération ne fut pas sans bons effets. Pendant trois jours, elle enraya et même amenda notablement la marche

du tétanos. Cependant, le quatrième jour, le mal prit un nouvel essor, redevint intense et se termina fatalement le huitième jour.

Voici comment on peut expliquer ce retour et cette recrudescence dans les symptômes.

Nous remarquerons d'abord combien les conditions opératoires sont ici différentes de celles dans lesquelles se sont produits les succès.

Au lieu d'une plaie unique, aussi petite que possible, n'ajoutant qu'une complication insignifiante à la lésion principale, nous avons, cette fois, trois incisions nouvelles, en trois points différents de l'avant-bras. Toutes étaient nécessaires ; toutes devaient avoir une certaine longueur (3 à 4 centimètres) ; toutes sont très-voisines du lieu enflammé, de la lésion primitive.

Est-il irrationnel de penser que ces plaies aient pu devenir la cause de nouvelles irritations nerveuses ?

Ces sections, pratiquées si près de la lésion principale, ont-elles bien porté sur des troncs nerveux parfaitement intacts ?

S'ils étaient intacts au moment de la section, ceux-ci n'ont-ils pas pu devenir la proie d'une inflammation par propagation, venue du voisinage où elle était intense ?

Enfin, en supposant que les plaies nouvellement produites n'aient joué aucun rôle dans le réveil du tétanos, avait-on vraiment supprimé, par la triple opération pratiquée, toute communication entre la blessure principale et les centres nerveux, et l'irritation de la plaie n'avait-elle plus aucun moyen de se transmettre à la moelle ou à l'encéphale ?

Cependant, en voyant la section du nerf cubital faite à deux ou trois centimètres au-dessus de l'apophyse styloïde, on est disposé à soupçonner que la branche nerveuse dor-

sale, perforant l'aponévrose un peu plus haut pour se porter ensuite en arrière, a peut-être été épargnée.

Et quand il n'en serait rien, on pourrait encore signaler, comme organe de transmission possible, les ramifications terminales de la branche postérieure du nerf radial allant s'éteindre dans les articulations carpo-métacarpiennes ; puis, celles du musculo-cutané descendant jusqu'au milieu de l'éminence thénar fortement engorgée et contuse dans le cas dont il s'agit.

En sorte que, si, dans ce fait, la névrotomie, pourtant si bien indiquée, n'a pas tenu ses promesses, c'est, sans doute, à quelqu'une des conditions précédentes qu'il faut l'imputer.

Pour ces motifs, il serait prématuré de la condamner à jamais en raison de cet insuccès. Née d'hier, peu étudiée, nullement perfectionnée, elle est à rechercher ses indications précises et ses meilleures conditions opératoires? Elle mérite d'être accueillie et de nouveau expérimentée.

Dans la douzième observation nous retrouvons des raisons semblables expliquant l'inefficacité de la névrotomie.

Ici, encore, elle a intéressé trois gros nerfs, elle a donné lieu à trois nouvelles plaies assez larges et profondes.

Enfin, elle a *épargné des filets nerveux se rendant à la blessure* par une voie détournée ; je veux parler des filets osseux fournis au tibia par le sciatique poplité interne.

Dans ce fait, d'ailleurs, l'indication de la névrotomie n'était pas impérieuse.

Le tétanos avait débuté par le trismus et la raideur du cou. La plaie était devenue douloureuse, mais cette douleur n'avait aucun retentissement sur les mâchoires, ni sur le tronc; elle ne s'accompagnait d'aucune contracture locale servant d'incitant aux contractions générales toni-

ques. La complication paraissait peu dépendante de l'état local ; c'est surtout après avoir constaté l'insuccès d'autres tentatives que l'on s'est décidé à pratiquer la névrotomie, après des hésitations et comme ressource ultime.

Pour ces motifs, l'opération a été faite trop tardivement.

Si elle a paru soulager un moment, cet effet n'a eu qu'une durée fugace ; le malade, repris de contractures plus violentes quelques heures après, succombait dans la nuit.

Beaucoup de raisons se réunissent donc pour expliquer cet insuccès ; et il ne serait point rationnel de le considérer comme un argument contre l'emploi de la névrotomie dans le tétanos. Il sert plutôt à en préciser les indications et à en faire reconnaître les desidérata opératoires.

La treizième observation, trop incomplète pour permettre des déductions détaillées, ne me paraît pas cependant de nature à ôter toute valeur à l'emploi de la névrotomie dans le tétanos traumatique.

Elle a eu sa *triple* incision, comme les deux précédentes. De plus, elle se rapporte, au dire du chirurgien qui l'a pratiquée, à un cas d'anomalie du médian. La section de ce nerf, en effet, a laissé subsister, dans les doigts, des mouvements qu'il tient communément sous son influence. Une partie de la blessure est, sans doute en raison de cette anomalie, restée en communication avec les centres nerveux. D'ailleurs, la transmission des excitations du foyer local à l'axe médullaire n'a pas été totalement interrompue par la section de ces trois nerfs, puisque le musculo-cutané, resté intact, envoie ses filets terminaux jusque dans la région palmaire.

Malgré cela, l'effet de l'opération avait été des plus avantageux. L'amélioration s'était soutenue pendant quatre jours. On croyait, à ce moment, à une guérison prochaine, quand le malade succomba le cinquième jour.

Sur l'opéré de Fischer (Obs. XIV), les douleurs le long du nerf cubital, apparues dès le début, plus intenses depuis l'invasion du tétanos, les crampes provoquées par le contact de la plaie, le rameau palmaire cutané du cubital trouvé dilacéré à l'autopsie, montrent combien l'opération était indiquée. Après la névrotomie, les symptômes s'amendent pendant vingt-quatre heures. Il est fâcheux que, pendant l'exécution de l'opération, on ait ouvert la capsule articulaire du coude, ce qui a produit une arthrite purulente. Cette arthrite, à son tour, a reproduit sans doute l'excitation tétanogène, cause de l'insuccès définitif.

Sur le sujet de la quinzième observation le musculo-cutané a malheureusement échappé à la section. Celle-ci cependant eût été importante, car les phénomènes douloureux vers le coude et l'avant-bras désignaient le nerf comme devant surtout être divisé. L'autopsie, de plus, a démontré que six filets de ce nerf allaient se perdre dans la plaie, indiquant ainsi que le musculo-cutané recevait par six points à la fois l'excitabilité produite par la blessure.

Il manque trop de détails, dans le fait de Maunder. (Obs. XVI), pour en tirer des déductions positives. Si la section a été faite *in extremis*, lorsque des lésions congestives et hémorrhagiques se sont déjà produites dans les méninges rachidiennes ou la moelle, il est évident qu'elle ne devait pas réussir.

Remarquons aussi qu'il y a, dans ce fait comme dans les cinq précédents, la multiplicité des incisions pratiquées pour atteindre les nerfs dans leurs diverses situations.

Les six insuccès précédents ne détruisent donc nullement les promesses de la méthode des sections nerveuses. Comme les dix premières observations, quoique d'une manière moins éclatante, ils parlent, eux aussi, avec autorité en sa faveur. Chaque fois, ils montrent l'affection tétanique

cédant à la névrotomie. L'arrêt se maintient *quelques heures*, *un jour*, *trois jours*, *quatre jours*. Si la guérison ne s'achève pas, la cause s'en trouve principalement dans l'existence de ces filets nerveux profonds inopportunément épargnés. Par là, l'incitation tétanique de la blessure, assoupie, presque anéantie, va retrouver passage, se réveiller et retentir de nouveau sur l'organisme.

Peut-être une part de ces résultats revient-elle aussi à la multiplicité des sections nerveuses pratiquées à la fois. L'observation de nouveaux faits pourra, dans l'avenir, éclairer la question sur ce point.

Article IV. — Conclusions.

De l'analyse critique des faits précédents, des considérations théoriques et historiques qui les précèdent, se dégagent clairement les conclusions suivantes :

La névrotomie contre le tétanos traumatique, encouragée par Larrey et Dupuytren, rationnelle en théorie, a reçu déjà un commencement de sanction pratique : dix succès sur seize cas.

Elle n'est point destinée à guérir tous les tétanos. Comme toutes les méthodes, elle a ses indications et ses contre-indications. Son emploi est indiqué spécialement dans les cas suivants :

1° Lorsque le tétanos est précédé ou accompagné de contractures musculaires locales traduisant un état irritatif irradiant de la blessure.

Alors, le siége de la contracture sur tel groupe musculaire désigne nettement le nerf qu'il faut diviser.

2° Lorsque, la douleur locale étant violente, l'exploration, par le toucher des nerfs qui se rendent à la blessure, détermine la production du signe qu'obtint Wood et qui

guide d'une manière certaine le bistouri dans la section nerveuse.

3° Lorsque la douleur locale intense coexiste avec une blessure dans laquelle la lésion nerveuse peut être bien précisée anatomiquement, comme dans le cas de Murray et de l'anonyme.

4° Lorsque les exacerbations de la douleur locale vont retentir sur les spasmes généraux, ce qui caractérise une forme de l'aura tétanique.

Les symptômes locaux dans le tétanos traumatique paraissent plus fréquents que ne le laisseraient supposer des observations incomplétement recueillies.

Ils se rencontrent habituellement, d'après Larrey ; Biard de Beauregard affirme en avoir constaté l'existence au début de cette affection. D'après mon observation personnelle, je suis conduit à partager cette opinion. J'ai constaté ces symptômes locaux sept fois sur neuf cas, et les deux faits dans lesquels ils ne sont pas notés, ont été observés d'une manière très-incomplète.

Si les symptômes locaux échappent quelquefois, il faut peut-être en accuser l'insuffisance des recherches à leur sujet. Quand le symptôme est une contracture, il ne saurait échapper ; quand c'est simplement une douleur locale s'irradiant de la blessure à la moelle, on y prête déjà moins d'attention. Mais à qui est-il arrivé jusqu'à ce jour de rechercher le signe de Wood ? Quel chirurgien s'est occupé de le faire naître en explorant successivement par le toucher chacun des nerfs émergeant de la plaie ?

La névrotomie *paraît* théoriquement et pratiquement contre-indiquée lorsqu'il s'agit d'un tétanos sans relation avec la blessure locale, c'est-à-dire dans lequel il n'y a ni douleurs locales, ni aura douloureuse, ni contractures locales, ni le signe de Wood ; en un mot, lorsque la com-

plication a les caractères d'un tétanos spontané, bien qu'elle existe chez un blessé.

Ces dernières conditions sont rares cependant. Et, même alors, la blessure entrant comme élément probable, sinon certain, dans la maladie, on se demande si la pratique de la névrotomie ne serait pas justifiée et si elle n'aiderait pas à la guérison du tétanos concurremment avec l'emploi d'autres agents thérapeutiques.

La névrotomie doit être faite hâtivement, dès le début du tétanos ; c'est alors qu'elle a produit ses effets les plus frappants.

La marche aiguë du tétanos n'est pas une contre-indication à son emploi. Au contraire, c'est dans les cas aigus qu'elle a eu le plus de succès (Obs. I, II, III, IV, V et X).

La névrotomie multiple ayant jusqu'à ce jour constamment échoué (six fois), on devra lui préférer autant que possible la section d'un *seul* nerf, ou mononévrotomie. L'indication de la névrotomie, ainsi limitée, peut quelquefois résulter d'investigations minutieusement faites.

Cependant, lorsque les symptômes locaux motivant la névrotomie ne sont pas assez spéciaux pour désigner d'une manière précise le cordon qui doit être sectionné, il est logique de diviser tous les nerfs, comme on a tenté de le faire dans les observations XI, XII, XIII, XIV, XV, XVI.

Mais on aura soin alors de n'omettre la division d'aucun des filets se rendant à la plaie. Cette dernière condition est indispensable pour que la méthode soit vraiment appliquée.

L'opérateur doit se préoccuper de commettre le moins de dégâts possible dans la recherche des nerfs. Il préférera une seule incision, quand elle pourra suffire. Celle-ci devra être des plus petites. Il importe que la blessure nouvelle passe comme un traumatisme inaperçu, sans produire

aucun ébranlement sur le reste de l'organisme et sans provoquer de complications sur un organe voisin, comme dans le cas de Fischer (Obs. XIV).

Pour empêcher ces effets possibles, on réunira par première intention les lèvres de la plaie ; elle sera mise ainsi immédiatement à l'abri des agents extérieurs.

On pratiquera la section du nerf en un point éloigné de la blessure. La plaie nouvelle se trouvera ainsi moins exposée à subir l'influence inflammatoire de la lésion primitive.

On ne s'attendra pas, après la section, à une terminaison brusque et comme par enchantement, du tétanos. Les symptômes locaux seuls cessent du coup. Mais la marche de l'état général à la guérison est graduelle, quelquefois lente et retardée par des complications.

Aider l'effet de la névrotomie, par l'emploi des moyens reconnus utiles dans le traitement du tétanos, est d'une conduite judicieuse et prudente. Le refroidissement a-t-il paru jouer un rôle dans l'étiologie de l'affection, on usera largement des diaphorétiques.

Les symptômes fébriles (pouls accéléré, température augmentée)[1], accompagnant le développement du tétanos, appellent l'emploi des antiphlogistiques et de l'opium.

[1] La température exagérée peut se produire au début, dans le courant, à la fin et même après le tétanos (Wunderlich, 1861 ; Leyden, 1863; Ferber, 1863, etc.). Quelques observateurs considèrent ce symptôme comme pronostiquant une terminaison fatale. Il est plus rationnel de le regarder comme le signe d'une inflammation se produisant dans les centres nerveux, les méninges ou d'autres organes. Il indique ainsi une complication d'une grande gravité, mais non fatalement mortelle.

L'exagération de la température n'existant pas, on doit porter un pronostic favorable sur la terminaison du tétanos, pensent les mêmes observateurs. Il ne faut pas accorder à cette opinion une foi aveugle. On a vu des chirurgiens quitter le soir, après dix heures, un tétanique sur lequel la température n'avait rien d'exagéré ; cependant il avait cessé de vivre à six heures du matin. Ce symptôme, il est vrai, a pu naître dans les moments qui ont

Devant l'apyrexie et l'irritation centrale réflexe considérable, on demandera des secours, de préférence, aux agents qui ont paru, jusqu'à ce jour, calmer le mieux cet état de la moelle, la fève de calabar, le curare, le chloral.

Le tétanos traumatique, en effet, est une maladie complexe, et si l'excitation tétanique de la plaie est un de ses principaux éléments, il ne faut point oublier le rôle joué par l'exagération réflexe de la moelle, ni les diverses conditions nécessaires qui peuvent l'entretenir, tels que congestions des organes rachidiens, altération du sang, etc.

Ainsi, la névrotomie n'exclut l'emploi d'aucun autre moyen thérapeutique. Elle intervient pour éliminer un élément de la maladie, le plus important, sans doute, surtout au début. A elle seule, cette opération peut guérir le tétanos traumatique. Mais, pour avoir toutes chances favorables, il importe que le chirurgien ne néglige l'emploi d'aucun des autres moyens réputés efficaces.

Je crois inutile de répondre ici à l'objection contre la névrotomie, tirée de la gravité de la section nerveuse qui doit amener toujours, dit-on, une paralysie de la sensibilité et du mouvement.

J'ai démontré, d'ailleurs, dans la première partie de cet ouvrage, qu'après ces sections portant sur un seul nerf, la motilité et la sensibilité étaient en partie suppléées dans le département du nerf divisé ; que, dans quelques circonstances, la régénération du nerf pouvait être obtenue.

D'ailleurs, il faut reconnaître que je ne propose pas cette

précédé la mort. Mais s'il constitue un signe pronostique grave de la dernière heure seulement, reconnaissons que, au milieu des autres symptômes significatifs si nombreux à cette période, il n'a guère d'importance pratique.

opération contre une maladie bénigne, mais bien contre une des plus meurtrières que nous connaissions.

Le mode opératoire qui convient dans le tétanos est la section. Il s'agit, en effet, de suspendre le rôle du nerf durant quelques jours. Pendant ce temps, la guérison du tétanos s'accomplit, et la section laisse espérer une régénération du tronc nerveux.

La résection du nerf, dans ce cas, rendant cette régénération plus problématique, doit être rejetée, malgré l'avis de M. Brown-Séquard. Cet auteur la conseille dans le but de rechercher, à l'aide du microscope, dans la portion réséquée, si le tronc nerveux que l'on a atteint n'est pas le siége d'une altération anatomique ; cet état réclamerait, dit-il, une nouvelle névrotomie, en un lieu plus élevé.

Pourquoi ne pas pratiquer, de suite, la section en un lieu le plus éloigné possible de la lésion?

En finissant, je tiens à établir que l'idée d'appliquer la névrotomie à tout propos dans le tétanos ne saurait être ma manière de voir.

Le tétanos n'est pas une unité pathologique ; il y a une grande variété dans les espèces de tétanos, et on peut les diviser en trois grandes classes en se basant sur les faits pathologiques et l'expérimentation physiologique.

Dans la première classe, se placent les tétanos à *origine périphérique*.

L'affection naît alors dans les parties périphériques de l'appareil nerveux. Une impression spéciale produite sur les extrémités des nerfs est conduite par les troncs nerveux à la moelle où elle provoque l'excitation tétanique, à la manière des excitations réflexes.

A cette classe appartiennent : 1° le tétanos traumatique à proprement parler, et dont je me suis surtout occupé dans ce travail; 2° le tétanos vermineux, ou à

origine intestinale, que nous obligent à admettre comme espèces distinctes les observations de Chaussier, de Biard, et celles de Laurent, de Strasbourg, dont on ne doit pas pourtant accepter toutes les idées.

La deuxième classe comprend les tétanos à *origine centrale*.

Ils sont causés tantôt par une lésion de la moelle (Thompson, de Philadelphie ; Gélis, de Vienne ; etc.), tantôt par l'altération des cordons postérieurs ou des cordons antérieurs seuls (Monod, etc.), tantôt par une inflammation des méninges spinales (Dupuytren, Kholer), quelquefois même par des méningites spinales avec propagation au cerveau, ce qui donne lieu aux formes tétaniques accompagnées de délire (Fleury et Monneret, etc.).

On conçoit sans peine cette origine spinale si l'on se souvient de la facile manifestation des effets réflexes produits sur la substance grise de la moelle par l'excitation directe des cordons postérieurs (Chauveau), ou encore des tétanisations engendrées par M. Vulpian quand il écrase, entre les mors de sa pince, les cordons antérieurs isolément excités.

L'inflammation des cordons ou de leurs enveloppes méningiennes agissent sur la moelle comme ces excitateurs artificiels.

La troisième classe comprend les *tétanos humoraux*, ceux dans lesquels le sang est empoisonné, et par son contact produit des effets réflexes sur la moelle.

Là se trouvent :

1° Le tétanos strychnique ;

2° Le tétanos intermittent, dont Fournier-Pescay et Dance nous ont rapporté des observations ;

3° Le tétanos urémique, dont parle Aran dans ses leçons sur l'urémie ;

4° Le tétanos saturnin ;

5° Le tétanos par ingestion de certains champignons vénéneux.

Si dans toutes ces espèces tétaniques on constate l'existence de ces grands symptômes généraux, trismus, opisthotonos, etc., qui suffisaient à nos devanciers pour caractériser l'affection et la faire considérer comme unique, il faut reconnaître, aujourd'hui, que les symptômes moins généraux, la marche, le pronostic, le diagnostic et les indications thérapeutiques de chacune des espèces signalées ci-dessus ne permettent plus de les confondre en une seule entité morbide, mais réclament une étude à part.

La névrotomie ne peut être utile que dans une seule de ces espèces : le tétanos traumatique.

CHAPITRE IV

NÉVROTOMIE DANS L'ÉPILEPSIE

La névrotomie ne saurait s'appliquer à tous les cas d'épilepsie.

Quand cette maladie est causée par une altération du sang, elle doit être combattue par les modificateurs de ce fluide : fer, mercure, iodure de potassium, huile de foie de morue, etc.

Lorsqu'elle est idiopathique, sans lésion appréciable, il y aurait folie de songer à la névrotomie pour la guérir. Elle réclame alors l'emploi des narcotiques, narcotico-acres, altérants et notamment du bromure de potassium.

Si l'épilepsie résulte d'une lésion du système nerveux central (encéphale, moelle), la chirurgie n'a généralement

pas à intervenir. Il faut se souvenir, cependant, que M. Broca a guéri un épileptique par la trépanation du crâne au lieu d'une ancienne fracture avec enfoncement.

Le mal caduc, qui reconnaît pour cause certaines irritations spéciales des viscères, réclame un traitement variable selon la cause prochaine de ces irritations. L'épilepsie résultant de la présence de vers intestinaux, a cédé souvent à l'administration des vermifuges. L'opération de la pierre guérit l'épilepsie d'un enfant de cinq ans, dont le mal résultait de la présence d'un calcul dans la vessie (Delasiauve, *Traité de l'épilepsie;* Paris, 1843).

A côté de ces différentes espèces, se trouve l'épilepsie ayant sa source dans une irritation des nerfs de relation : celle qu'on peut appeler épilepsie à origine périphérique, en limitant, ici, la signification de ce terme aux nerfs de la vie de relation seulement.

La cause du mal, dans ces cas, réside dans un point d'un membre, dans une région du tronc, de la face. Ici, c'est une cicatrice siégeant sur le dos du pied, qui est le point de départ d'un *vent froid*, s'élevant vers la tête pour produire l'attaque.

Là, c'est une douleur partant de l'index, parcourant le bras et le cerveau.

Là, encore, un sentiment de chatouillement partant d'une lèvre et montant le long des nerfs jusqu'au cerveau (Dovinet).

Ces cas et leurs analogues sont du ressort de la névrotomie. A cet ordre de faits seuls doit s'adresser cette méthode de traitement.

Ainsi réservée aux épilepsies à origine périphériques, la névrotomie a reçu, déjà, l'appui d'hommes autorisés ; elle paraît rationnelle en théorie ; en pratique, elle a donné quelques preuves de son efficacité.

Examinons ces trois points successivement.

Article I. — Historique.

Celui qui le premier a conseillé la névrotomie dans l'épilepsie est Tissot *(Traité de l'épilepsie)*.

« Je ne balancerais pas, dit-il, à défaut d'exutoires, à amputer le nerf qui anime l'endroit d'où part le mal. Je l'ai fait, avec succès, pour une douleur de tête atroce ; d'autres l'ont fait pour la migraine, pour de vives douleurs au visage, pour le tic douloureux ; pourquoi ne le ferait-on pas pour l'épilepsie ? »

Portal accepte et défend cette opinion *(De l'épilepsie*, 1827). Fabas n'hésite pas à la mettre en pratique.

Pontier *(Journal de médecine*, t. CXVI), l'aurait appliquée sur sa malade, s'il n'avait préféré détruire, par cautérisation, les deux nerfs saphènes, au lieu de leur irritation. Il faisait ainsi une sorte de névrotomie.

Esquirol l'accepte :

« Si la cause... est facile à enlever ou à détruire, on en fait l'extirpation ; on applique le feu, les caustiques, les sétons, les ventouses, sur la partie d'où s'élève l'*aura epileptica*. On a proposé même de *couper les nerfs*. » (*Dictionnaire des sciences médicales* en 60 vol.).

Delasiauve, faisant allusion au fait de Pontier : « Mieux vaudrait, dit-il, couper les rameaux nerveux, si l'opération était praticable et si le succès semblait certain ; mais il est malheureusement très-difficile de tomber sur la branche conductrice. »

Ces réserves, fondées sur des difficultés opératoires, n'existent plus dans l'esprit de M. Delasiauve quelques lignes plus bas. A propos du fait dans lequel La Motte propose l'amputation du doigt indicateur : « Aussi sûre et

moins dangereuse, dit-il, la division du nerf n'eût-elle pas été préférable? » (DELASIAUVE ; *Traité de l'épilepsie*).

J. G. V. Maisonneuve se déclare partisan de l'intervention locale dans certains cas d'épilepsie (*Thèse inaugurale*, 1803).

Auguste Voisin écrit :

« La *section des nerfs* des membres, dans lesquels les épileptiques éprouvent des auras bien nettes et bien limitées, aurait peut-être, dans quelques cas, une bonne influence...

« Il n'est pas impossible de supposer que la section d'un nerf sur le trajet duquel existe une aura puisse guérir l'épilepsie, » répète-t-il plus bas..., etc., etc. (*Dictionnaire de médecine et de chirurgie pratique*, t. XIII, p. 647 ; 1870).

« Porter son attention, dit M. Jaccoud, sur l'état des nerfs périphériques (névrômes, blessures, cicatrices)...

« Il est des malades dont l'accès est toujours précédé d'une aura partant du même point. Il convient, en pareille occurrence, d'agir localement au moyen de vésicatoires, de cautères, d'incisions même, afin de modifier les impressions transmises par ce point au centre nerveux (*Pathologie interne*, 1871). »

Cette opinion n'est nullement hostile à la névrotomie.

ARTICLE II. — RAISONS THÉORIQUES DE LA NÉVROTOMIE DANS L'ÉPILEPSIE A ORIGINE PÉRIPHÉRIQUE.

La forme particulière d'épilepsie dont il est ici question est assez fréquente. Je vais en signaler quelques exemples. Elle est caractérisée spécialement par l'existence de *symptômes locaux* préludant à l'accès et paraissant résulter d'une lésion locale plus ou moins appréciable, véritable cause de la maladie.

Ce caractère avait été remarqué par les anciens médecins : ils croyaient à l'existence d'un principe morbide, localement engendré, parcourant les membres, sous forme de vapeurs, d'esprit, de souffle, de vent, pour se porter plus ou moins rapidement au cerveau. Ils en avaient conclu qu'en pratiquant une forte striction autour du membre malade, ils empêcheraient le principe morbide de franchir cet obstacle.

La pratique de la ligature des membres, déjà connue d'Arrétée, était très en vogue au temps de Gallien. Ce dernier avait suspendu, par ce moyen, les accès d'un enfant chez lequel l'aura partait du gros orteil (Delasiauve).

Dans le *Sepulchretum anatomicum*, on trouve l'observation d'un épileptique dont les accès étaient précédés de la sensation d'un vent frais, arrivant de la région inguinale au pied et se réfléchissant brusquement vers la tête. Une ligature serrée sur le membre prévenait toujours la crise : « Mais un soir, la ligature n'ayant pas été faite à temps, l'accès fut si violent qu'il tua le malade » (Bonet.)

Un épileptique, dont parle Tissot, avait, comme phénomène précurseur de l'accès, un spasme avec rigidité dans un doigt; il avait coutume de s'attacher au bras un tourniquet et de le serrer fortement avant de perdre connaissance. Il arrêtait quelquefois la crise.

Olaüs Borrichius observa un épileptique dont les attaques étaient précédées d'un mouvement inquiétant dans le gros orteil. Une forte ligature, au-dessus du genou, arrêtait la propagation de cette sensation vers la tête. Le gros orteil était carié. Olaüs Borrichius déclara l'amputation indispensable pour guérir l'épilepsie (*Sepulchretum*, t. I).

« Un artisan ayant eu un ulcère à la jambe, qu'on traita mal et qu'on ferma trop vite, tomba dans l'épilepsie, qui commençait toujours par le sentiment d'un vent froid qui

partait de la cicatrice. S'il pouvait faire une forte ligature, au-dessus du genou, à temps, il arrêtait par là l'accès; mais dès que ce sentiment avait dépassé le genou, l'accès était déclaré. » (Puerari; *Trésor pratique de Burnet;* Genève, 1676.)

Un malade de Salmuth avait des accès précédés d'une sensation de froid à la jambe; la ligature du membre prévenait l'accès.

Bommazini affirme avoir obtenu des succès analogues par ce mode de traitement.

Wan Svieten en rapporte plusieurs observations, de même que Odier, Portal, Esquirol, Lollier, Maisonneuve, Pinel, Gibert.

Une dame nerveuse, prise d'accès épileptiques quotidiens, précédés de sensations spéciales dans la jambe gauche, fut guérie de cette affection par une ligature que Sandras lui posa et lui fit maintenir à la cuisse.

Si cette première série de faits paraît insuffisante pour établir l'existence de l'épilepsie à origine périphérique, celle qui suit ne saurait laisser subsister aucun doute dans l'esprit.

Il s'agit d'épileptiques chez lesquels on ne s'est pas borné à lier le membre, mais dont la guérison a été le résultat de l'intervention chirurgicale, par la suppression de la cause même du mal :

« Fabrice de Hilden (*Centur.*, I, et Tissot) vit une jeune fille de dix ans, dans l'oreille de laquelle il entra un petit globe de verre, de la grosseur d'un petit pois, qu'on chercha inutilement à en retirer. Les effets n'aboutirent qu'à irriter davantage; elle éprouva d'abord des douleurs d'oreille, de tête, des engourdissements du même côté. Ces accidents diminuèrent peu à peu, les douleurs d'oreille passèren entièrement, et cette cessation de douleur fut cause qu'on

ne pensa pas même à attribuer à cette cause l'épilepsie qui survint au bout de quelque temps et pour laquelle on employa inutilement une quantité de remèdes. Enfin, Fabrice ayant été consulté et instruit de l'introduction du globe de verre et de tous les symptômes qui avaient paru depuis ce temps-là, n'hésita pas à attribuer l'épilepsie à la même cause ; il parvint à extraire ce corps, et l'épilepsie fut bientôt guérie. »

« Une jeune dame était sujette à de fréquents accès d'une maladie convulsive et extraordinaire, contre lesquels tous les remèdes avaient été inutiles. Elle s'adressa, enfin, à un célèbre médecin d'Oxfort, qui lui dit que ses accès étaient causés par la dislocation d'un os sésamoïde de la première phalange du gros orteil et que l'amputation de ce doigt l'en délivrerait infailliblement. (Ce médecin devina apparemment la cause de la maladie d'après les symptômes.) La malade suivit son avis : on lui coupa le gros orteil, et elle recouvra parfaitement la santé. » (Tissot.)

Lœller guérit un épileptique en lui pratiquant l'extraction d'un corps étranger fixé dans un genou, et dont la présence avait déterminé les attaques.

Un militaire, atteint par une pointe d'épée au grand angle de l'œil, devint épileptique. Une dureté marquait le lieu de la lésion, et le malade y sentait, avant la crise, les premiers avertissements. Fizes en retira un granule d'acier, et guérit son malade.

Un soldat avait été blessé à la cuisse ; il prit des accès épileptiques. La souffrance persista vive dans la cuisse ; Larmorier, de Montpellier, y pratiqua une incision, en fit sortir quelques grains de plomb, et délivra ainsi son malade.

Caron opéra une tumeur du pouce à un épileptique dont les accès suivaient une *aura* émanée de ce lieu ; il guérit son malade.

Leduc opéra un durillon du doigt, d'où paraissait émaner l'aura d'un épileptique ; il le guérit.

Une tumeur de la cuisse, renfermant des fragments d'os nécrosés, fut ouverte et amena la guérison de l'épilepsie. (Delasiauve.)

« J'ai vu, dit Vepfer, un jeune paysan guéri d'une épilepsie très-violente par l'application d'un vésicatoire sur tout le dessus du pied, qui était la partie où le mal commençait. »

Bruner vit une épilepsie qui commençait par la nuque, et qu'il guérit en brûlant du moxa sur cette partie.

Une dame atteinte de céphalalgie intense devient épileptique. Elle avait les dents serrées et les gencives gonflées et sanguinolentes ; une petite molaire était sensible au choc; Portal en fit l'extraction, et l'épilepsie fut guérie.

Un deuxième fait semblable est encore cité par Portal.

Dans presque tous ces derniers faits, l'épilepsie n'existait pas avant la production ou l'apparition de la lésion locale. On ne la voit se produire qu'après. Elle s'accompagne de symptômes partant du point altéré. Elle guérit quand l'altération locale est détruite.

Logiquement et abstraction faite de toute théorie, il est impossible de ne pas voir là une relation de cause à effet.

Le mécanisme de la production épileptique, dans ces cas, est compréhensible. La maladie résulte de la succession de trois actes physiologiques, qui s'enchaînent de la manière suivante :

1° Une impression locale est produite par le corps étranger, la cicatrice, la blessure ;

2° Cette impression est transmise, par les nerfs, au centre nerveux ;

3° Le centre nerveux réagit par la crise épileptique.

C'est la même série physiologique que l'on observe chez

les cobayes préparés à l'épilepsie par M. Brown-Séquard, au moyen de certaines sections préalables de la moelle.

On sait que, sur ces animaux, ce physiologiste fait naître, à volonté, des accès épileptiques. Il lui suffit d'exciter, par un moyen quelconque, une partie limitée de leur face.

Dès que cette partie (la zone épileptogène, comme l'appelle l'auteur) est irritée, l'animal entre en accès. Si l'irritation se répète, l'accès se renouvelle.

Il y a ici les trois actes physiologiques précédemment signalés :

1e L'impression ;

2° La transmission de cette impression ;

3° La réaction de la moelle.

Comme cette moelle est, sur ces cobayes, disposée d'une manière spéciale pour l'épilepsie, elle répond à l'excitation d'une manière spéciale, par la crise épileptique ; de même que l'orgue disposé pour rendre le son du cor rend ce son sous la pression de la touche qui, auparavant, déterminait la production du son du hautbois. Si la moelle était, sur ces cobayes, disposée pour la production du tétanos ou de la névralgie, elle réagirait en produisant le symptôme tétanique ou le symptôme névralgique.

Ainsi, chez l'homme dont la moelle est disposée pour l'épilepsie, sans que l'on en connaisse la raison, les irritations périphériques suffisent à engendrer des crises épileptiques.

Si ce mécanisme est réel, on conçoit la possibilité d'intervenir pour supprimer les crises.

Sur les cobayes, il suffirait de supprimer l'impression irritante de la zone épileptogène. Il suffirait encore de supprimer la transmission de cette impression au centre

nerveux par l'interruption des conducteurs, ou *névrotomie.*

Enfin, on s'opposerait à la crise, si l'on parvenait à modifier la manière d'être de la moelle, problème important, sans doute, mais dont la solution n'est ni facile, ni prochaine.

De même, *chez l'homme* atteint d'épilepsie à origine périphérique, la crise cesse par la suppression de l'impression irritante locale (quand on extrait le globe de verre de l'œil, les grains de plomb ou les fragments d'os dans la cuisse, etc.).

Elle doit cesser aussi par l'interruption des conducteurs de l'impression, c'est-à-dire par la névrotomie.

La névrotomie, dans ces cas, repose donc sur une idée théorique bien établie.

Les quelques faits suivants donnent déjà une consécration clinique à cette démonstration.

Article III. — Relation et appréciation des faits d'épilepsie traités par la névrotomie.

Observation I.— *Section du nerf radial externe* (Fabas). — Un adulte épileptique sentait, avant sa crise, une douleur assez vive à l'index droit.

Les onctions narcotiques et les ligatures prescrites par Portal n'eurent aucun effet.

Fabas, médecin du malade, se décida à intervenir plus activement. Il pratiqua une incision au niveau de la partie inférieure de l'avant-bras, découvrit la branche nerveuse radiale externe et en fit la section.

Le malade fut guéri de son épilepsie.

Observation II. — *Résection du nerf tibial postérieur* (Schort; *Essais d'Édimbourg*, 1738, et thèse de Briand, Paris, 1871).— « Au mois de juillet de l'année 1720, une femme, âgée de trente-huit ans, vint me consulter, dit le docteur Schort; elle était

attaquée, depuis douze ans, d'une épilepsie dont les accès arrivaient tous les mois ; elle n'était malade qu'un jour, mais elle tombait souvent quatre et cinq fois et restait chaque fois une heure et demie dans les convulsions. Cette maladie influait tellement sur le moral de cette femme qu'elle était triste, stupide et incapable de prendre soin de sa famille et de son ménage. On avait essayé toutes les espèces d'évacuations, on avait employé tous les remèdes tirés de la classe des antiépileptiques, des céphaliques et plusieurs autres, le tout inutilement.

« La maladie empira de plus en plus ; ses accès commençaient toujours par la jambe, aux environs de la partie inférieure des muscles jumeaux, et dans l'instant, la tête se trouvait prise et la malade se laissait tomber ; la bouche paraissait alors couverte d'écume, et la malade faisait des contorsions terribles des lèvres, du cou et des extrémités.

« Dans le temps que je l'interrogeais, il lui survint un accès qui la renversa par terre. Je lui examinai la jambe et je n'y aperçus aucun gonflement, ni dureté, ni relâchement, ni rougeur qui rendît l'endroit ci-dessus désigné si différent de celui de la jambe gauche. Je soupçonnais que la cause de la maladie devait se trouver en cet endroit, puisque c'était toujours par lui que commençait l'accès. J'y enfonçai le scalpel environ deux pouces et je sentis un petit corps dur, que je séparai des muscles et que je tirai ensuite avec des pinces. C'était une substance dure et cartilagineuse ou un ganglion de la grosseur d'un très-gros pois qui était situé sur un nerf que je coupai. La malade revint sur le champ de son accès, se mit à crier qu'elle se portait bien et n'a jamais eu depuis d'autre attaque. Elle reprit bientôt ses premières forces, tant de l'esprit que du corps. »

Observation III. — *Section des nerfs saphènes par le caustique* (Pontier ; citée par Delasiauve). — Pontier donnait des soins à un épileptique dont les attaques se répétaient par série de douze à quinze, à des intervalles rapprochés. Une double saignée du pied, à droite et à gauche, avait aggravé les accidents que suspendait la ligature. Pontier en conclut que la cause du mal était dans les nerfs saphènes et conçut le dessein de les cautériser. Il plaça, en conséquence, un morceau de potasse caustique sur les cicatrices des saignées, préférant ce procédé à la section par l'instrument qui, ne faisant que diviser, eût pu ne pas empêcher la réunion des bouts disjoints. Les accès cessèrent.

Observation IV. — *Épilepsie consécutive à la lésion du nerf médian droit par une balle ; section du nerf médian* (Lande, de Bordeaux) [1]. — « Le nommé Simonet (Pierre), de Bousselargue (Haute-Loire), âgé de vingt-deux ans, portefaix, vigoureux, entre à l'hôpital Saint-André, dans le service de clinique médicale de M. Henri Gintrac, le 18 juillet 1872.

« Au mois d'octobre 1870, il a eu l'avant-bras du côté droit traversé par une balle qui, entrée en arrière, à dix centimètres au-dessus de l'articulation radio-carpienne, sur la ligne médiane, est sortie en avant, à la même hauteur ; sur son trajet, la balle a fracturé le radius et sectionné quelques tendons et corps charnus des fléchisseurs. Le projectile a nécessairement détruit le nerf médian, comme le prouvent les phénomènes survenus immédiatement après la blessure et les symptômes généraux que présente actuellement le malade.

« Aussitôt qu'il fut blessé, cet homme éprouva dans la main et dans les doigts une sensation d'engourdissement douloureux qui, au bout de quelques minutes, fit place à une douleur assez violente pour qu'il se roulât sur le sol en poussant des cris et en implorant du secours.

« Ses doigts s'étaient alors convulsivement fléchis, et malgré tous les efforts qu'il exerçait avec l'autre main, il ne pouvait parvenir à les étendre. Deux jours après, dans une ambulance, on put vaincre cette contracture des fléchisseurs, mais en déployant beaucoup de force.

« La plaie resta fistuleuse pendant *un an ;* et pour en achever la guérison, on envoya le malade à Amélie-les-Bains.

« Mais pendant son séjour dans cette station, il éprouva, pour la première fois, un accident qui depuis s'est bien souvent reproduit et dont il raconte ainsi la soudaine invasion :

« Il était appuyé le long d'un mur, quand il ressentit tout d'un coup une violente douleur dans les doigts qui se fermèrent convulsivement, malgré tous ses efforts pour en empêcher la flexion. Cette vive douleur s'étendit *assez lentement* à toute la main, et arriva jusqu'à l'articulation radio-carpienne ; à ce moment, le malade perdit subitement connaissance, tomba la face contre terre et se meurtrit cruellement dans sa chute.

[1] Je dois à M. le docteur Lande, professeur à Bordeaux, cette observation inédite, très-instructive, véritable bonne fortune pour la thèse soutenue dans ces pages.

Quand il revint à lui, ignorant complétement ce qui s'était passé, ne sachant s'il avait eu des mouvements convulsifs, il s'aperçut qu'il s'était mordu la langue.

« Cette première attaque fut bientôt suivie d'une seconde, et ainsi, depuis le mois d'octobre 1871, les attaques sont revenues, toujours débutant de la même manière, à huit jours d'intervalle en moyenne, quelquefois plus rapprochées, à trois jours de distance, quelquefois plus espacées, laissant au malade un mois de repos complet.

« Le jour de son entrée dans le service (salle 15, lit 21), il a été pris, sous les yeux de l'interne, d'une attaque qui a présenté les caractères suivants :

« Invasion brusque d'une douleur extrêmement violente dans les doigts de la main droite, irradiation assez lente à la paume de la main : le malade saisit de la main gauche les doigts où siége la douleur, il cherche à s'opposer à leur flexion, il lutte *pendant plusieurs minutes* contre cette contracture, en criant qu'il va avoir une attaque s'il n'empêche pas ses doigts de se fermer (il a pu, en effet, s'assurer plusieurs fois que, s'il étendait de vive force les doigts de la main droite, son attaque n'avait pas lieu). Il ne peut réussir à vaincre la flexion de ses doigts, et tout d'un coup tombe brusquement en avant sans pousser de cri. Tout son corps se raidit, s'immobilise par la contracture généralisée du système musculaire ; graduellement, la face devient violette, ses yeux sont convulsivement portés dans la rotation en haut, une écume sanglante s'écoule le long de ses commissures labiales. Bientôt les convulsions toniques sont remplacées par des oscillations musculaires de plus en plus fortes, par des mouvements brusques qui agitent surtout les membres supérieurs.

« Peu à peu l'intelligence reparaît, mais le malade reste ensuite plusieurs heures abattu, avec une vive céphalalgie et une grande tendance au sommeil.

« L'examen de la cicatrice au niveau de l'orifice de sortie de la balle permet de constater que la peau est adhérente aux tendons du fléchisseur superficiel ; quand se contractent les muscles de la région antibrachiale, la cicatrice se déprime et remonte en suivant les tendons sous-jacents.

« En explorant l'état des divers modes de sensibilité sur le trajet du médian, au-dessous de la cicatrice, à la paume de la main, on constate une hypéresthésie bien marquée. Mais il faut bien noter que cette modification de la sensibilité se retrouve sur le trajet des branches du cubital : aussi est-il permis de

croire que la balle n'a pas atteint le nerf médian seulement et que le nerf cubital a pu être lésé du même coup [1].

« La résection du nerf médian au-dessus de la cicatrice, au-dessous du point d'émergence des rameaux destinés aux muscles fléchisseurs des doigts est pratiquée au bout de quelques jours par M. le docteur P. L. Lande. — Incision sur le trajet du nerf, le long du tendon du grand palmaire qui est érigné et tiré en dehors ; on tombe sur un faisceau charnu du fléchisseur superficiel qu'on relève et qu'on porte en dehors ; — au-dessous de lui, couché sur la face antérieure du fléchisseur profond, dans la ligne celluleuse qui sépare ce muscle du long fléchisseur propre du pouce, le nerf se voit à découvert : il est soulevé, isolé, et réséqué dans une étendue de deux centimètres : au moment où le nerf est tiraillé, le malade, qui avait refusé le chloroforme, se débat en criant qu'il sent venir son attaque, qu'il éprouve sa douleur ordinaire au bout des doigts : on sectionne alors d'un coup de ciseaux le nerf à la partie supérieure de l'incision, le malade pousse un cri de douleur ; le second coup de ciseaux à l'extrémité inférieure de l'incision, passe inaperçu : l'attaque ne vient pas, le nerf conducteur étant réséqué sur une longueur de vingt-deux millimètres.

« Pansement à plat.

«Quelques jours après, gonflement douloureux de l'avant-bras, fièvre, rougeur érysipélateuse de la main jusqu'au coude. — Onctions d'onguent napolitain belladoné, — Purgatif : résolution du phlegmon imminent.

« Le malade quitte l'hôpital au mois d'août, ayant recouvré les mouvements de flexion volontaire des doigts, accusant de l'engourdissement du pouce, de l'index, du médius et de la partie externe de l'annulaire [2].

« Plus d'attaque.— Il a été revu au mois de novembre 1872, trois mois et demi après l'opération : il n'avait pas eu d'attaque.

« Revu, courant mars 1873, par M. le docteur Lande, par conséquent sept mois après l'opération, le malade n'a plus eu d'attaque. Une seule fois, au mois de janvier, il croit avoir eu

[1] M. Lande ne croit pas qu'il y ait eu lésion du nerf cubital. Néanmoins, il n'a pas voulu modifier le texte de l'observation recueillie par l'interne de service.

[2] Remarquons, que la sensibilité persistant sur la main de ce malade, malgré la section du nerf médian, confirme les doctrines exposées dans la première partie de ce volume.

un étourdissement, mais il avoue que ce jour-là, suivant son habitude, et même plus qu'à son habitude, il était affreusement ivre ! »

Observation V. — *Résection nerveuse* (Hamilton. *Arch. gén. de méd.*, t. II, 1838 ; citée par Faucon).

Blessure d'un nerf par une forte compression.

Accès épileptiques.

Résection d'une portion du nerf blessé.

Les accès épileptiques continuent et emportent le malade.

Ainsi, sur cinq faits, on compte quatre succès remarquables, affirmant l'efficacité de la névrotomie.

Dans ces quatre cas, les nerfs divisés ont été :

La branche radiale externe (Fabas) ;

Le tibial postérieur (Schort) ;

Les deux saphènes (Pontier) ;

Le nerf médian (Lande, de Bordeaux).

Les phénomènes précurseurs de l'accès épileptique étaient : une douleur assez vive à l'index droit (Fabas) :

Une sensation d'aura partant du mollet (Schort) ;

Un mal partant des deux jambes et aggravé par une double saignée du pied (Pontier) ;

L'invasion brusque d'une douleur très-violente dans les doigts de la main droite (Lande).

La ligature des membres ne produisait rien sur le malade de Fabas.

Elle arrêtait l'accès sur celui de Pontier.

La lutte contre la contracture des doigts arrêtait quelquefois l'accès sur le malade de M. Lande.

La crise est décrite dans le fait de Schort et dans celui de M. Lande. Sa description, dans l'un et l'autre cas, ne laisse aucun doute sur la nature épileptique du mal ; les accès remontaient à douze ans, et s'accompagnaient de tous les symptômes caractéristiques de l'affection (Schort) ; con-

tractures générales, teinte violacée de la face, écume sanglante de la bouche, période de convulsions cloniques, torpeur consécutive, etc., etc., rien ne manque à la description de l'accès sur le malade de M. Lande.

Les signes qui décident à l'opération sont :

Une douleur locale du doigt, lors même que la ligature du membre est sans effet (Fabas).

Une vapeur s'élevait du mollet au début de chaque crise (Schort); il n'y avait ici ni « gonflement, ni dureté, ni relâchement, ni rougeur qui rendît l'endroit si différent de celui de l'autre jambe ; » mais le mal commençait toujours par là.

Ce qui détermine surtout Pontier est la sensation partie des deux jambes et augmentée par la saignée des veines du pied. Sans doute, la lancette avait piqué le nerf saphène et causé ainsi une aggravation des accès ; il fallait détruire le produit local de cette cause irritante.

Le siége de la cicatrice ainsi que les symptômes locaux convulsifs déterminent M. Lande.

L'indication établie, chaque chirurgien intervient à sa manière.

Fabas fait la simple section nerveuse d'une branche radiale au-dessus de l'origine du mal.

Schort fait une résection du nerf tibial postérieur avec extirpation d'un tubercule douloureux situé sur son trajet.

M. Lande pratique la résection du nerf médian sur une longueur de vingt-deux millimètres; il donne la description de son excellent procédé.

Pontier divise les nerfs avec le caustique ; une pastille de potasse appliquée sur les deux piqûres détruit tous les tissus à ce niveau.

On signale les suites immédiates dans le fait de Schort et dans celui de M. Lande : « La malade revint sur-le-champ

de son accès et se mit à crier qu'elle se portait bien, » dit Schort ; « au moment où l'on soulève le nerf, le malade se débat en criant qu'il sent venir son attaque. Après la section, l'attaque ne vient pas. » (Lande.)

Comme suites définitives, on trouve dans les quatre cas la guérison :

« La malade fut guérie de son épilepsie (Fabas).

« Elle n'a jamais eu depuis aucune attaque ; elle reprit bientôt ses premières forces, tant de l'esprit que du corps. » (Schort.)

« Les accès cessèrent. » (Pontier.)

« La guérison est complète encore après sept mois. » (Lande.)

Le cinquième fait se prête mal à l'analyse. Tout y est vague.

Quel nerf a été comprimé et réséqué? Quelle influence sur l'épilepsie avait eu la compression du nerf? La résection a-t-elle été pratiquée sur la portion comprimée du nerf ou au-dessous ? La portion excisée était-elle intacte ou altérée ?

La névrotomie ayant produit une exagération des symptômes, on est porté à croire que la section a atteint une partie malade du nerf. Cela augmente l'irritation locale. Les piqûres de la saignée, sur le malade de Pontier, avaient aggravé les symptômes.

Le fait de Hamilton, aussi incomplet, ne permet donc pas une analyse fertile en déductions pratiques.

En tout cas, cet insuccès ne saurait infirmer la valeur des quatre premiers faits, et il est vrai de répéter, comme au commencement de ce chapitre, que la névrotomie contre l'épilepsie à origine *périphérique* (avec la signification donnée à ce terme), autorisée par des médecins recommandables, rationnelle en théorie, a déjà reçu un sérieux commencement de sanction pratique.

Ces raisons doivent faire tirer cette méthode de l'oubli dans lequel jusqu'ici elle a été ensevelie.

Article IV. — Déductions pratiques.

Les épilepsies à origine périphérique existent.

Elles se traduisent surtout par l'existence de phénomènes locaux manifestement en relation avec les accès.

Les principaux phénomènes locaux traduisant l'origine périphérique de la maladie sont :

1° Les symptômes-préludes : aura, spasmes, contractures, etc. ;

2° L'existence d'une lésion traumatique : corps étrangers, blessure ; ou d'une lésion spontanée : cors, tumeurs, etc. ;

3° L'arrêt de l'aura par la ligature du membre ;

4° La guérison par une opération.

Dans le fait de Pontier, on trouve ces quatre caractères réunis.

D'autres n'en présentent que trois à la fois : le malade d'Olaüs Borrichius, 1° sentait un *mouvement inquiétant* dans le gros orteil ; 2° il portait une *carie* de ce doigt ; 3° il prévenait l'accès en *ligaturant* le membre au-dessus du genou.

Sur celui de Puerari, on notait : 1° un sentiment de vent froid partant de la lésion ; 2° la cicatrice d'un ulcère ; 3° l'arrêt de l'accès par la même ligature au-dessus du genou.

M. Billroth vient de publier (*Klin. Arch.* de Langenbeck, 1872, reproduit par M. Aubert, *Lyon médical*, 1872) un fait d'épilepsie réflexe offrant les trois caractères suivants :

1° Contusion du nerf sciatique droit ayant déterminé les attaques ;

2° Accès commençant par des tremblements et convulsions des muscles animés par le sciatique droit, passant aux muscles animés par le crural droit, puis à l'autre extrémité, puis à tous les muscles du corps; — l'accès est complet;

3° Arrêt de l'épilepsie par deux interventions opératoires. M. Billroth met le nerf à découvert à son émergence du bassin, ne lui trouve pas d'altération et le laisse au fond de la plaie qui suppure; dix-sept jours après cette intervention incomplète, les accès cessent; récidive un an après; nouvelle intervention; on extirpe l'ongle du gros orteil droit ulcéré et très-douloureux; guérison.

D'autres faits n'ont que deux des caractères précédents; cela est encore suffisant pour établir l'origine périphérique de l'épilepsie.

Ainsi, presque tous les faits de la deuxième série rapportés précédemment, page 370 et suivantes, ont le double caractère suivant :

1° Symptômes locaux, sous forme d'aura, de vapeur, etc.;

2° Lésion locale traumatique ou spontanée, appréciable.

(Observations de F. de Hilden, Tissot, Lafler, Fizer, Larmorier, etc.).

La plupart de ceux de la première série ont :

1° Les symptômes locaux;

2° La suppression de la crise par la ligature du membre.

(Observations de Galien, Bonet, Tissot, Sandras, etc.; page 369 [1].)

Enfin, dans certains faits, le symptôme local était seul

[1] On pourrait grossir cette dernière liste d'un certain nombre de faits dans lesquels l'accès est arrêté par d'autres manœuvres.

Par exemple : un épileptique, de Portal, avait, au début de l'accès, des sensations étranges, avec lividité du dos du métatarse. *La compression retardait les accès.*

Un malade, dont parle Marcelinus, sentait, au début de la crise, une

existant, et seul a suffi pour faire considérer l'épilepsie comme étant d'origine périphérique.

Fabas et Schort névrotomisent leurs malades sur ce seul signe [1].

aura partant du gros orteil ; comme *pour en arrêter le développement. il baissait cette partie et la caressait d'une main légère.*

Maisonneuve a vu un épileptique dont les accès commençaient par une convulsion prolongée du bras droit, suivie de clignotement : *en tirant le membre, on prévenait l'accès* (Delasiauve).

Dans un cas cité par Delasiauve, l'attaque débutait par un tremblement de la main ; *le frictionnement prévenait quelquefois la convulsion.*

Brown-Séquard parle d'un épileptique qui prévenait l'accès en imprimant une forte torsion au gros orteil.

[1] On formerait une longue liste de faits analogues à ceux dont le symptôme local précédait l'accès. L'analogie conduit à les grouper dans la classe des épilepsies périphériques.

Ainsi :

Une douleur très-vive partait du petit doigt gauche et se portait au cerveau avec tant de rapidité, qu'on n'avait pas le temps de faire une ligature, sur un épileptique auquel La Motte voulait amputer le doigt (1698).

Un ancien militaire ressentait au petit doigt des crampes qui s'étendaient au poignet, au coude, à l'épaule et à la tête (Odier).

On observait le même symptôme sur le malade d'Odier et sur un autre de Grubelius.

Hollier parle d'un enfant de quinze ans, éprouvant à l'origine de la crise un engourdissement de la main droite avec contraction des trois doigts, tension violente de l'index et torsion oblique du bras ; puis le corps se ployait et le malade tombait sans sentiment.

Les accès commençaient par des contorsions de la main, auxquelles succédaient des convulsions de la langue, la rotation de la tête et le délire, sur un malade observé par Zacutus Lusitanus.

Sur l'épileptique de Camérarius, l'accès était précédé d'un spasme douloureux débutant par le médius gauche, contractant violemment la main et le bras : on eût dit la main gelée.

Hollier parle d'un deuxième malade dont l'accès débutait par un tremblement du bras droit, se propageant au sein.

Delasiauve signale, comme symptôme prélude de l'accès, un fourmillement à la main droite, se transportant rapidement à la mâchoire et s'accompagnant de démangeaison de la bouche.

L'aura procédait des doigts, dans le cas de Faventinus ;

Du doigt auriculaire gauche, pour monter le long du membre, dans un troisième cas de Hollier ;

Du doigt auriculaire, sur un malade de Brassavola.

Une vapeur s'élevait de la main droite au bras, vers la tête ; le frémisse-

On ne peut pas affirmer pourtant d'une manière absolue que toutes les épilepsies à prodrome local unique soient des épilepsies à origine périphérique. Ces prodromes peuvent être quelquefois des manifestations excentriques d'affections centrales nerveuses. Néanmoins l'existence des symptômes *locaux-préludes* doit être prise en grande considé-

ment du membre permettait à l'œil attentif de suivre le parcours du phénomène sur un épileptique cité dans les *Éphémérides*.

Dans les faits suivants, le symptôme prélude local naissait dans le membre inférieur.

C'était :

Une sensation de vent froid, partant du dos du pied sur un lecteur dont parle Alexandre de Tralles ;

Un chatouillement avec vapeur montant de l'orteil au cerveau, à travers les membres et l'épine (Sylvius);

Une sensation indéfinissable au pied (Trincanelli);

Une sensation dans les muscles jumeaux (Salmuth);

Une sensation émanant de la cuisse (Delasiauve);

Convulsion de la jambe gauche, point de départ d'une sensation remontant vers la tête (Delasiauve) ;

Fourmillement dans une jambe avec crampes et engourdissement douloureux, suivis d'une sensation qui se propage à la cuisse, au tronc, au bras, au cou et à la tête (Récamier);

Cas analogue au précédent : la douleur, partant de l'orteil gauche, arrivait au cou pour provoquer la strangulation, redescendait à l'orteil droit pour remonter vers la tête (Maisonneuve) ;

Crampe dans une jambe, quelquefois avec une sorte de ravissement extatique (Delasiauve) ;

Spasme douloureux, se propageant du tendon d'Achille aux membres, au côté et à la tête (Boerhaave);

Le mal, chez une fille de dix-huit ans, débutait par une douleur au gros orteil, s'élevant jusqu'à la hanche d'abord, puis dégénérait, par propagation à la tête, en épilepsie (Bouchut et Cazeaux).

Ici, les signes précurseurs de l'accès ont leur siège à la tête.

C'est :

Un tremblement de la lèvre inférieure (Van Swieten);

Un chatouillement à la lèvre supérieure ; crise avortant quelquefois (Dovinctus);

Une douleur vive au sommet du nez, entre les deux sourcils (Tissot) ;

Une sensation douloureuse immédiate, se propageant de la région mastoïdienne à la tempe et aux yeux (Herpin).

Dovinet rapporte l'exemple d'un homme chez qui l'accès était toujours présagé par un chatouillement de la lèvre supérieure ; il sentait cette espèce

ration et elle autorise à imiter une conduite chirurgicale qui a donné déjà des succès.

Devant une épilepsie d'origine périphérique, le chirurgien comptera avec trois méthodes de traitement : la ligature du membre; une opération spéciale; la névrotomie.

La *ligature* n'est pas toujours applicable : elle peut échouer et la névrotomie donner un succès (Fabas). Elle n'est pas généralement curative; elle se borne à suspendre l'accès, quand elle est faite à temps; appliquée trop tard, elle laisse l'accès se poursuivre, et on l'a vu assez violent, alors, pour occasionner la mort (Obs. du *Sepulchretum*).

La névrotomie n'a pas ces inconvénients.

Des *opérations spéciales* sont indiquées dans quelques cas.

Ainsi, un fragment de pointe d'épée dans l'angle de l'œil, un grain de plomb dans la cuisse, un corps étranger dans le genou, une verrue, une petite tumeur locale, occasionnent l'épilepsie; c'est l'extirpation de cette cause du mal qu'il faut pratiquer.

Mais souvent, dans des cas analogues, l'extirpation est impossible, ou bien les symptômes locaux réclameraient une mutilation grave telle qu'une amputation.

Dans ces conditions, la *névrotomie* est préférable; moins meurtrière, elle est tout aussi efficace.

L'indication précise de la névrotomie naîtra d'une étude

de sensation monter le long des nerfs, et, quand elle parvenait au cerveau il tombait épileptique (Tissot).

Fernet parle d'une épilepsie qui avait son siége au sommet de la tête; de là partait le mal, et on le renouvelait en pressant cette partie.

On pourrait multiplier ces exemples, car les épilepsies à prodromes locaux ne sont pas rares. Si l'on s'en rapporte aux tableaux de Delasiauve, il en a compté 185 sur 264 cas.

Tous ces faits ont une analogie très-grande avec plusieurs de ceux qui sont consignés dans ce travail.

attentive des phénomènes locaux préludant à l'accès (Fabas Short, Pontier).

Parmi les faits que Delasiauve signale dans son ouvrage, il en est dont l'indication des nerfs à névrotomiser est assez bien établie.

Ainsi, la section du nerf cubital ou des collatéraux du petit doigt était nettement indiquée :

Sur un de ses malades, chez lequel le symptôme était une douleur très-violente du petit doigt précédant l'accès ;

Sur un militaire dont parle Odier et qui ressentait, au petit doigt, des crampes s'étendant ensuite au poignet, au coude, à l'épaule, à la tête ;

Sur un épileptique de Grubelius ;

Sur celui que Lamotte voulait amputer ;

Sur un autre dont l'aura partait du doigt auriculaire gauche (Hollier) ;

Sur une dame dont la *matière épileptique* partait du même doigt (Brassavola).

L'épileptique de Puerari réclamait la section du nerf saphène interne.

La sensation dans les muscles jumeaux, dans uncas dont parle Salmuth, commandait la névrotomie du nerf tibial postérieur ou du sciatique poplité externe.

Le spasme douloureux partant du tendon d'Achille, dans un fait cité par Boerhaave, fait songer à la névrotomie du saphène externe, si le spasme débutait au côté externe du tendon; dans le cas contraire, à la névrotomie du saphène interne et du tibial postérieur.

Sur un malade d'Herpin, le symptôme-prélude indiquait une névrotomie du nerf mastoïdien; celle du sous-orbitaire, sur celui de Dovinctus ; celle des deux frontaux sur le malade dont l'accès débutait par une douleur vive entre les sourcils (Tissot), etc., etc.

Dans quelques faits l'indication de la section nerveuse est moins nettement précisée. L'aura part d'une région parcourue par plusieurs nerfs : la main, l'avant-bras, etc. Quel nerf est alors le conducteur de l'impression aux centres nerveux ? Y en a-t-il deux ? trois ?

On parviendra ultérieurement à élucider ce problème, par la pratique d'une compression faite, au moment de l'accès, sur l'un ou sur l'autre nerf.

Cette compression, limitée à un nerf, en interrompant ou modifiant l'accès, dévoilera le passage de l'aura par ce nerf et c'est lui qui devra être névrotomisé.

Quelquefois on trouvera, dans l'analyse du symptôme-prélude, des éléments importants pour la solution du problème.

Ainsi, sur un enfant épileptique dont parle Hollier, il semble que l'*extension violente de l'index avec torsion oblique du bras*, indiquait la névrotomie du nerf radial, tandis que la *contracture des trois autres* doigts signalait le nerf cubital comme le second cordon à diviser.

Le nombre des nerfs à sectionner peut ainsi être multiple, quand les investigations ne conduisent pas à la découverte d'un seul conducteur de l'impression épileptogène.

CHAPITRE V

NÉVROTOMIE DANS LA CHORÉE

J'ai trouvé un seul fait de névrotomie pratiquée pour des accidents choréiques. Il est rapporté, en termes très-concis, dans les *Comptes rendus de la Société de chirurgie*, année 1855.

Le voici :

Observation VI. — *Résection du nerf plantaire interne* (Borelli ; *Société de chirurgie*, 1855).

Un garçon de treize ans portait un névrôme du plantaire interne, accompagné de chorée. Il souffrait depuis six mois.

Borelli fit la résection du plantaire interne.

Quatre jours après, disparition des accidents convulsifs.

Sept ans après, guérison maintenue.

Ce fait isolé prend une certaine importance, quand on le rapproche de ceux d'épilepsie, de tétanos, de névralgie, traités, avec succès, par la névrotomie.

Il démontre qu'il y a aussi des chorées à origine périphérique.

Il confirme cette opinion que la moelle, sans que l'on en sache la raison, est susceptible de répondre aux excitants extérieurs, par des phénomènes réflexes variés : la *chorée*, l'*épilepsie*, le *tétanos*, la *névralgie* [1].

Enfin, il affirme les prétentions de la névrotomie à guérir ces affections quand elles sont périphériques.

[1] Voici un autre fait à l'appui de cette opinion : un menuisier, de vingt-sept ans, se blesse le pouce de la main gauche avec une scie ; la blessure est peu grave par elle-même, et n'a pas nécessité de soins spéciaux ; mais le troisième jour après l'accident, sont survenus des mouvements convulsifs dans tout le côté gauche. Sans aucun traitement, le membre inférieur a repris son état normal ; mais, le bras, l'avant-bras et la main gauche sont restés avec leurs mouvements choréiformes, et, dix-huit jours après l'accident, époque à laquelle le malade est présenté à la Société de médecine de Bordeaux, ils n'ont que très-peu diminué d'intensité...

Ce fait n'en est pas moins intéressant, en ce qu'il montre qu'une excitation nerveuse périphérique peut retentir sur la moelle, de manière à exagérer son pouvoir excito-moteur (*Lyon médical*, 9 octobre 1870).

CHAPITRE VI

NÉVROTOMIE DANS LES CONTRACTURES

Les contractures des membres sont, comme les névralgies, les tétanos, les épilepsies et autres convulsions, les unes *essentielles*, sans lésions appréciables : Tonnelé, Delaberge, Rillet et Barthès en ont cité des exemples; les autres *symptomatiques* d'une lésion des centres nerveux : la moelle était ramollie dans une partie de son étendue, sur un malade de Grisolle.

D'autres, enfin, sont *sous l'influence de lésions nerveuses périphériques*. Ces dernières seules peuvent être du ressort de la névrotomie.

Article I. — Raisons théoriques de la névrotomie dans les contractures.

Voici quelques exemples de contractures à origine périphérique :

Premier fait. — « Une personne fut blessée, par une pointe de canif, à la partie inférieure et externe de l'avant-bras, à deux pouces environ au-dessus du poignet. La blessure était légère, néanmoins elle fut la cause de douleurs existant suivant le trajet du radial, et accompagnées de spasmes et de convulsions du bras, au point que les mouvements des doigts et du poignet étaient rendus impossibles. Vésinet ayant reconnu que tous les traitements essayés par son malade, pendant deux ans, étaient restés sans résultat, intervint par la cautérisation. Trois applications de cautère actuel, faites à travers la cicatrice, amenèrent la

guérison, après la chute de l'eschare. » *(Journal de méd.*, an XIII).

Second fait. — « Coup de feu reçu à Badajoz, en 1812, dans le triceps brachial, à un demi-pouce au-dessus du condyle interne de l'humérus, avec issue du projectile en avant, près du pli du bras. Prompte guérison, mais persistance de douleurs excessives, insomnie continuelle, flexion et supination permanente de l'avant-bras, contracture du poignet, sensation au point de la blessure d'une petite tumeur extrêmement douloureuse à la pression, douleurs partant des doigts (à l'exception de l'annulaire, de l'auriculaire), et s'étendant jusqu'à la blessure. Il y avait là lésion évidente du radial. Sur les instances du malade, l'amputation fut pratiquée, au Harslar-Hopital, et suivie d'une prompte guérison. A l'autopsie, on trouva logé dans le radial un petit fragment de plomb, séparé du projectile en rasant l'humérus. » *(Medico-chirurgical Transactions*, t. IV ; Alexandre Denmarck).

Le mécanisme de la production morbide, dans ces deux cas, est facile à saisir :

1° Un point du nerf radial est irrité par le tissu de cicatrice (Vésinet), par le fragment de plomb (Denmarck) ;

2° L'impression irritante est transmise par le nerf à la moelle ;

3° Celle-ci, excitée, entre en activité et réfléchit cette excitation, par les nerfs moteurs, sur les muscles du membre supérieur qui se contracturent.

Pour le fait de Vésinet, ce mode pathogénique est le seul admissible.

On pourrait, dans le cas de Denmarck, attribuer la contracture à l'irritation seule du bout inférieur du nerf radial, par le fragment de plomb ; mais il faudrait, pour l'affirmer, que les caractères de la contracture fussent ceux qui appar-

tiennent exclusivement à la contracture des muscles innervés par le nerf radial. La supination permanente, la flexion même de l'avant-bras, peuvent se rapporter à l'action du radial, mais il n'en est pas de même de la contracture du poignet. Celle-ci n'est pas décrite ; on ignore si le métacarpe est en extension ou en flexion.

D'ailleurs, que la contracture soit directe ou qu'elle soit l'effet de l'action réflexe, il reste, dans les deux faits précédents, un point capital : l'influence de la lésion locale sur la production de tout le mal.

Aussi, que cette lésion locale soit supprimée, et tout le trouble pathologique disparaît : Vésinet détruit la cicatrice qui irrite les filets nerveux, les convulsions cessent ; Denmarck enlève, par l'amputation, la cause du mal, son malade est guéri.

Le même résultat aurait été, sans doute, obtenu, dans ce dernier cas, par une méthode moins radicale. L'incision sur cette *petite tumeur très-douloureuse à la pression*, et l'extirpation du corps étranger qui y était caché auraient, pu suffire à produire la guérison.

On aurait pu obtenir le même succès, dans les deux cas, en interrompant, par la névrotomie, la transmission de l'impression locale à la moelle, la suppression de ce deuxième terme de l'acte morbide rendant impossible l'excitation médullaire.

L'expérience a déjà confirmé l'efficacité de la névrotomie dans des cas semblables.

Article II. — Névrotomies pratiquées pour des contractures.

Observation I. — *Résection du nerf musculo-cutané* (Hamilton ; *Arch.*, 1838, 3e série, t. II). — « A la suite d'une saignée de la veine céphalique, une femme eut une douleur le long

du trajet du nerf musculo-cutané, dit Hamilton. Cette douleur s'accompagnait de contracture des doigts. La contracture était arrivée à un point extrême, car, malgré l'emploi d'un instrument qui, par le moyen d'un écrou, s'efforçait d'étendre les doigts, les ongles s'étaient enfoncés dans les chairs de la paume de la main, où ils avaient fait naître un ulcère sordide.

« Le chirurgien Et. Crampton réséqua le musculo-cutané dans l'étendue d'un quart de pouce.

« L'effet immédiat de la division du nerf fut la disparition de la douleur et le relâchement complet des doigts, qui étaient restés contracturés pendant plusieurs mois.

« La guérison persista pendant un an ; au bout de ce temps, il y eut une première récidive, qui céda à l'excision de la cicatrice ; puis, dix mois plus tard, une seconde récidive qui guérit à la suite d'une pneumonie. »

Observation II. — *Section d'un nerf du bras* (Swan ; *A dissertion on the treatment of morbid local affection of nerves*, London, 1820). — « Une saignée du bras, faite par une personne étrangère à la médecine, détermine, sur un malade, des douleurs sous forme de lancées, allant de la plaie à l'épaule. Elles s'accompagnaient de fortes convulsions.

« Une forte compression pratiquée entre la plaie et l'épaule suspendait les symptômes.

« Des convulsions nouvelles ayant éclaté, on fit deux incisions en dessous de la plaie pour diviser tout le nerf blessé.

« Immédiatement les douleurs cessèrent et le malade put remuer le bras librement et volontairement. »

Observation III. — *Section d'un nerf collatéral du médius* (Dupuytren ; *Traité des blessures par armes de guerre*, t. I, p. 95). — « Une blessure faite par un canif au côté radial du doigt médius gauche détermina, outre la douleur, des spasmes dans tout le membre supérieur et de la rétraction des doigts. A la longue, cet état spasmodique et de rétraction amena l'atrophie de la main et d'une partie de l'avant-bras.

« Dupuytren, présumant une piqûre d'un nerf collatéral du médius pratiqua, après dix-huit mois, deux incisions, l'une au-dessus, l'autre au-dessous de la plaie.

« La guérison se produisit ensuite. »

Dans ces trois faits, la lésion locale est une piqûre : nette,

et par une lancette à saignée dans les deux premiers, par un canif dans le troisième.

L'influence de la lésion locale et ses effets réflexes sont évidents :

Dans le fait d'Hamilton, la douleur suit le trajet du nerf le long du bras ; l'effet réflexe est la contracture des doigts.

Dans le fait de Swan, les lancées douloureuses se dirigent du côté de l'épaule ; elles sont suivies de convulsions du membre.

La direction des douleurs est centripète ; la réflexion se traduit par une excitation centrifuge sur les muscles du membre.

La légère blessure d'un nerf collatéral du médius suffit à produire toute la scène morbide, chez le blessé de Dupuytren : transmission à la moelle de l'impression produite ; réflexion suivant les tubes moteurs du membre ; c'est encore le même mécanisme pathologique.

La maladie est, dans ces cas, tellement le résultat de la lésion traumatique et de la transmission aux centres nerveux de cet incitant local, qu'il suffit d'empêcher la transmission pour que la contracture cesse.

Swan l'interrompt par la compression entre la plaie et l'épaule, puis, après récidive, par la section des nerf collatéraux. Le succès ne se fait pas attendre. « Immédiatement le malade peut remuer le bras librement et volontairement. »

Crampton sectionne le nerf musculo-cutané du malade d'Hamilton, il se produit immédiatement « le relâchement complet des doigts qui étaient restés contracturés pendant plusieurs mois. »

La guérison paraît s'être produite moins rapide sur le malade de Dupuytren : « La guérison se produisit ensuite, » dit-il. Le succès n'est pas moins affirmatif que dans les cas précédents.

Si, dans le fait d'Hamilton, on note une récidive après un an ; si, dans les deux autres cas, on n'indique pas l'état des opérés à une époque éloignée, l'efficacité immédiate et prolongée de la névrotomie appliquée aux contractures n'en est pas moins un fait établi. D'ailleurs, l'analogie de ces contractures avec les névralgies autorise à croire à la guérison définitive dans ces deux ordres de faits.

On ne confondra pas avec la contracture la rétraction musculaire, qui parfois en est la conséquence.

Un nerf moteur est blessé ; une contracture en est le résultat. Après un certain nombre d'années, les fibres musculaires ont, en grand nombre, subi la transformation fibreuse ; la rétraction s'est substituée à la contracture. Ce n'est pas, alors, la névrotomie, mais la section tendineuse qui est indiquée.

Un boulanger, âgé de cinquante-cinq ans, avait eu le nerf cubital blessé au bras, par un coup de feu, vingt ans auparavant. Les muscles fléchisseurs des doigts auriculaire, annulaire et médius gauche avaient été pris de contracture à cette époque : les doigts s'étaient enroulés dans la paume de la main. Une seconde blessure de l'avant-bras, survenue douze ans après, avait augmenté l'enroulement des doigts et leur rigidité,

En 1871, époque où je l'observai, la difformité était due, non plus à la contracture, mais à la rétraction : les muscles rétractés n'obéissaient plus à aucune excitation, ni volontaire, ni involontaire, ni galvanique ; leurs tendons raccourcis maintenaient les doigts en flexion permanente. Rien n'aurait justifié, ici, une tentative de névrotomie. Pour redresser les doigts, je pratiquai la section des tendons fléchisseurs superficiels et profonds.

CHAPITRE VII

NÉVROTOMIE POUR LES TUMEURS DES NERFS

Les tumeurs des nerfs comprises autrefois sous le nom de névrômes se divisent en deux classes :

Les vrais névrômes ;

Les faux névrômes ou pseudo-névrômes.

Les premiers sont myéliniques (formés par des fibres à moelle) ou amyéliniques (formés par des fibres sans moelle). On n'a point encore trouvé de médullômes dans les nerfs.

Les névrômes vrais sont rares : trois faits de MM. Labbé et Legros, un de M. Muron, quelques-uns de M. Virchow, de M. Verneuil et autres (espèce plexiforme), c'est tout ce que l'on possède à ce sujet.

Les pseudo-névrômes sont plus fréquents. Ils comprennent le fibrôme avec ses variétés (forme fréquente);

Le sarcôme à forme fasciculée (fibro-plastique de Lebert), espèce fréquente aussi parmi les tumeurs des nerfs ;

Le sarcôme à forme embryonnaire, et toutes les combinaisons du sarcôme avec les autres tissus : fibro-sarcôme, myxo-sarcôme, etc.;

Le myxôme; on en possède deux ou trois observations de MM. Virchow et Dolbeau ;

Le kyste ; on en cite deux cas, celui de Beauchêne, à la Société de la Faculté, en 1810 ; celui de Bertrand, rapporté dans le *Compendium de chirurgie*, tome II;

Le carcinôme, l'épithéliôme ; on a toujours trouvé, jusqu'à ce jour, ces espèces formant des tumeurs secondaires. On ne peut pas affirmer, cependant, qu'elles ne puissent pas être primitives.

De tout cela, il résulte que les tumeurs primitives des nerfs sont presque toujours des fibrômes ou des sarcômes, rarement des névrômes amyéliniques ou myéliniques ;

Plus rarement des myxômes ou des kystes ;

Plus rarement encore des carcinômes ou des épithéliômes.

De sorte que, en pratique, on aura surtout à compter avec les formes bénignes des tumeurs des nerfs.

Faisons une réserve, cependant ; admettons que l'on puisse rencontrer les formes carcinomateuses ou épithéliomateuses primitives. Admettons encore que le sarcôme puisse, dans quelques cas, être véritablement de nature maligne.

Les principales méthodes de traitement des tumeurs des nerfs sont :

1° L'énucléation qui consiste à extirper le névrôme, en épargnant le nerf :

2° L'extirpation avec section du nerf au-dessus et au-dessous de la tumeur ; c'est une véritable névrotomie ;

3° La section du nerf seulement, au-dessus de la tumeur; névrotomie médiate ;

4° Enfin, il y a d'autres méthodes exceptionnelles dont je dirai quelques mots dans un quatrième paragraphe.

I. Enucléation.

L'énucléation est la méthode la plus généralement applicable aux tumeurs des nerfs.

Elle repose sur la notion de détails anatomo-pathologiques parfaitement établis.

Ces tumeurs se développent, tantôt au centre, tantôt à la périphérie du cordon nerveux.

Dans le premier cas, elles refoulent et étalent autour d'elles les faisceaux de tubes qui entrent dans la composi-

tion du nerf. Presque toujours on retrouve, dans l'enveloppe fibreuse de la tumeur, ces faisceaux quelquefois amincis, parfois augmentés d'épaisseur, mais établissant une continuité directe entre les portions du nerf qui sont au-dessus et au-dessous de la tumeur.

Par ces faisceaux s'opère encore le passage des impressions sensitives et motrices : la continuité physiologique du conducteur n'est donc pas interrompue.

Cette continuité est plus manifeste encore quand la tumeur, développée au dépens des couches superficielles du nerf, forme ce que l'on a appelé le névrôme latéral. Ici le cordon nerveux est déjeté en masse sur un des côtés du névrôme et il subit une très-médiocre influence de sa présence.

Il est évident que, dans des conditions semblables, il serait irrationnel de ne pas profiter de l'offre que la nature fait, pour ainsi dire, au chirurgien, de sauver une partie des voies naturelles de transmission nerveuse.

L'énucléation est praticable dans un grand nombre de circonstances.

Les pseudo-névrômes communs, fibreux, fibro-plastiques, myxomateux, les vrais névrômes myéliniques ou amyéliniques, se présentent, dans la majorité des cas, avec les caractères anatomo-pathologiques précédents : aussi, suffira-t-il au chirurgien d'entreprendre l'opération avec cette idée préconçue, pour qu'il soit conduit à faire l'énucléation seule, sans résection du nerf.

Il devra, certainement, s'inspirer aussi des caractères cliniques de la tumeur et rejeter l'énucléation si le névrôme lui paraît de l'ordre des tumeurs malignes : carcinôme, épithéliôme, sarcôme à marche rapide, etc.

Le procédé opératoire à suivre est simple. Le fait suivant en indique les divers temps et les conséquences.

Une femme, âgée de cinquante-deux ans, Mme Rigaud, de Pollet (Ain), portait, depuis vingt ans, un sarcôme du nerf cubital, à l'union du tiers supérieur et du tiers moyen de l'avant-bras droit.

Cette tumeur avait le volume d'un gros œuf de dinde, une forme globuleuse, une surface lisse. Depuis un an seulement, elle était le siége de douleurs spontanées, survenant par accès et s'irradiant vers les deux derniers doigts de la main. La pression réveillait ces douleurs.

Voici le manuel opératoire qui fut mis en usage :

1° La malade est anesthésiée.

2° La tumeur est mise à nu, par une incision unique verticale, intéressant la peau, le tissu cellulaire sous-cutané, l'aponévrose et une mince couche de fibres musculaires appartenant au grand palmaire.

3° Je décolle, en partie, le névrôme des couches musculaires qui l'entourent et je reconnais très-nettement sa continuité, en haut et en bas, avec le nerf cubital épaissi.

4° Une légère incision sur la surface de la tumeur montre que sa couche superficielle lui forme une enveloppe complète dont on peut facilement décoller la tumeur elle-même, et d'où elle est énucléée très-rapidement.

La coque fibreuse qui reste après l'ablation du névrôme comprend, dans son épaisseur, deux gros faisceaux du nerf et plusieurs autres filets plus petits. Ces faisceaux établissent la continuité entre les deux bouts du cubital, écartés de six centimètres et desquels pendent, sous forme de filaments, quelques fibres nerveuses rompues pendant l'énucléation.

5° La plus grande portion de la coque est excisée. Je n'en conserve qu'un lambeau, sous forme de ruban large de deux centimètres, qui sert de soutien aux faisceaux nerveux conservés.

6° Les lèvres de la plaie sont rapprochées et couvertes d'un pansement simple.

La malade, opérée le 8 mai 1869, était presque complétement guérie vers le commencement de juin. Aucune complication ne s'était produite, car on ne peut appeler ainsi l'engourdissement senti vers les deux derniers doigts pendant la période inflammatoire de la plaie.

Deux ans et demi plus tard, la guérison persistait; la main, du côté opéré, a toute sa force et toute sa sensibilité; seulement, le doigt annulaire et le petit doigt se meuvent moins facilement que les autres.

Sur trois autres névrômes, j'ai pu appliquer, depuis, le même procédé opératoire.

Velpeau l'avait déjà pratiqué pour un névrôme du sciatique ;

Bonnet, pour une tumeur du poplité externe (*Gazette de Lyon*, 1842) ;

Bickerslette l'a plusieurs fois mis en usage ; mais, cette méthode n'a pas été généralisée, sans doute à cause de l'opinion fâcheuse que l'on a longtemps gardée sur la nature du névrôme en général [1].

II. Extirpation.

L'extirpation de la tumeur avec section du nerf, au-dessus et au-dessous, est la méthode qui doit être pratiquée quand l'énucléation est impossible ou quand la tumeur est reconnue de mauvaise nature.

On peut prévoir quelles sont les tumeurs des nerfs réclamant ce mode opératoire.

[1] Dans un cas de myxôme du péronier, Virchow disséqua, de la tumeur, un tronçon de nerf de deux pouces de long. Il obtint une guérison rapide sans aucun accident.

Le carcinôme du nerf, dit encore le névrôme cancéreux, lorsqu'il sera primitif, devra être extirpé avec résection du nerf. On ne saurait employer un procédé trop radical contre cette espèce morbide si rebelle et si prompte à la récidive.

Il en serait de même pour un épithéliôme primitif d'un nerf, si on le rencontrait.

Mais, comme le névrôme cancéreux est généralement secondaire, c'est-à-dire, causé par l'envahissement d'une tumeur cancéreuse voisine (Schrœder van der Kolk en a signalé de remarquables exemples), la section du nerf au-dessus sera, en fait de névrotomie, le moyen palliatif préféré.

Quelques espèces de sarcômes des nerfs, ayant infiltré tous les éléments du cordon nerveux, sans respecter même la coque névrilématique, nécessitent encore l'extirpation avec résection nerveuse. Mais ici il n'y a pas d'enveloppe fibreuse, et l'énucléation serait impossible.

Il en est de même de certains névrômes myéliniques ou amyéliniques, dans lesquels tous les tubes nerveux ont pris part à l'altération morbide, au point que périnèvre et névrilème ont disparu par la pression des éléments nerveux de nouvelle formation.

Ces espèces anatomiques ne seront pas souvent diagnostiquées comme espèces. Aussi, pour plus de sûreté, le chirurgien devra s'en rapporter à la tentative d'énucléation ; seule, elle lui permettra de juger de la nécessité de la résection.

Les faits dans lesquels on a pratiqué l'extirpation du névrôme avec névrotomie sont nombreux. Dans presque tous, on a suivi le même procédé opératoire.

Un seul diffère des autres, en ce qne le chirurgien, M. Nélaton, fait suivre l'opération d'un nouveau temps

opératoire : la suture nerveuse consécutive. Cette dernière pratique sera désormais la règle de conduite dans des cas analogues.

Je vais exposer successivement le résumé de ces faits et les considérations qui en découlent.

Observation I. — *Résection du nerf musculo-cutané pour un névrôme de ce nerf dans le bras* (Velpeau). Pour un névrôme du musculo-cutané développé dans l'épaisseur du biceps, Velpeau réséqua, avec la tumeur, une portion du nerf par en haut et par en bas.

Un érysipèle, survenu comme complication, n'empêcha pas le malade de guérir.

Observation II. — *Résection d'un névrôme du musculo-cutané* (Savory ; *The Lancet ; Archives*, 1868). Un homme, âgé de trente-huit ans, porte un névrôme volumineux à la partie antéro-externe du bras. Les douleurs s'irradient dans la direction du nerf radial.

Savory lui pratique l'ablation de la tumeur avec excision d'un pouce du musculo-cutané.

Un peu de fièvre les trois premiers jours ; guérison.

Observation III. — *Résection du nerf médian pour un névrôme de l'aisselle* (Lenoir). En 1838, Lenoir montrait à la Société anatomique un névrôme axillaire du médian, de la grosseur d'un œuf de pigeon. La tumeur avait été extirpée avec le nerf, et il n'y avait eu aucun changement dans la sensibilité et la motilité de la main (discussion à la Société de chirurgie, 1864).

Il faut ajouter que la malade fut guérie des douleurs vives dont sa tumeur était cause.

Observation IV. — *Résection du médian pour un névrôme* (*Obs. d'*Alexander ; *Dissertation chirurg., De tumoribus nervorum*). Alexander rapporte un fait de névrôme du volume d'un petit melon, siégeant sur le médian, au bras, et qui fut réséqué, ainsi qu'une partie du nerf, par Dubois.

Il ne donne pas d'autres détails.

Observation V. — *Résection du médian avec extirpation d'un névrôme de ce nerf, à l'avant-bras* (Arronsohn). Do-

rothée Wall, âgée de soixante-neuf ans, longtemps robuste, souffrait, depuis plusieurs mois, de douleurs continuelles et cuisantes, surtout à la paume de la main gauche. Pour elle, plus de repos, plus de sommeil.

La cause de ces douleurs était une tumeur siégeant à l'avant-bras, du volume d'un œuf de poule, ovoïde dans sa forme, très-dure, non mobile, indolente par elle-même, rebelle jusque-là à l'action de toute pommade fondante.

Son début remontait à plusieurs années.

Elle avait apparu sans cause appréciable.

Depuis le 3 juin jusqu'au 25 octobre 1818 (durée du séjour de la malade à l'hôpital de Strasbourg), la tumeur n'avait fait qu'augmenter de volume, les douleurs de la main d'acuité.

Des accès de fièvre, joints à l'insomnie et à l'inappétence, avaient jeté la malade dans un état d'affaiblissement profond.

C'est dans ces conditions qu'Arronshon se décida à opérer.

La tumeur mise à découvert, il incise profondément à sa partie supérieure, la détache et l'enlève.

Douze jours après, la fièvre est intense; un œdème général se manifeste; les forces se prostrent et la mort survient.

Observation VI. — *Résection du médian à l'avant-bras* (Bonnet; *Journal de Méd.* de Lyon, 1842). Un homme, de vingt-trois ans, portait trois névrômes du médian à l'avant-bras.

Bonnet fit la résection du nerf au-dessus et au-dessous des trois tumeurs.

Commotion violente dans le bras et la main au moment de la section.

Mort par résorption purulente.

Observation VII. — *Résection du nerf saphène* (Bryant; *The Lancet,* 1864). Une femme, de cinquante et un ans, porte un névrôme de la région rotulienne.

Bryant enlève la tumeur et réséque le nerf dans le névrilème duquel elle était développée.

La guérison fut rapide.

Observation VIII. — *Résection du nerf tibial postérieur* (*Obs. de* Liston *d'après* Duncan; *Edinburgh monthly Journal*, 1849). Pour une tumeur du nerf tibial postérieur, Liston réséqua ce nerf en extirpant la tumeur; guérison.

Observation IX. — *Résection du nerf tibial postérieur pour un névrôme* (Gay; *The Lancet*, 1846; *Arch.* 4e série, t. XIII). Un homme, de quarante-cinq ans, porte un névrôme du tibial postérieur au-dessus du calcaneum.

Tous les nerfs de la jambe et le sciatique sont le siége de douleurs continues. On résèque deux pouces et demi du tibial postérieur et l'artère intimement adhérente à la tumeur.

Une hémorrhagie très-abondante vient compliquer les suites de l'opération.

Guérison un mois après.

Observation X. — Un névrôme du tibial postérieur, qui occasionnait des crises épileptiques depuis de longues années, fut extirpé par Schort; guérison. (Fait rapporté à l'article *Épilepsie*.)

Observation XI. — *Résection du tibial postérieur pour un névrôme* (Huguier; *Gaz. des hôpitaux*, 1848). Une femme, de vingt-huit ans, portait un névrôme, gros comme la tête d'un fœtus à terme, sur le nerf tibial postérieur.

Douleurs continuelles depuis quatre ans.

Huguier fit la résection du nerf et plaça de nombreuses ligatures.

Trois jours après, il y eut une gangrène de la plaie et des parties molles, depuis l'articulation tibio-tarsienne jusqu'à huit travers de doigt au-dessous du genou; mort.

Observation XII. — Dans les faits de Gherini, les observations II, III, IV et V, sont des névrômes situés à la jambe. Ablation des tumeurs suivie de guérison immédiate et définitive.

Observation XIII. — *Névrôme du sciatique* (Voillemier: thèse de Leboucq, Paris, 1865). « Un marchand de vin, âgé de cinquante-huit ans, ressent depuis un an des fourmillements le long de la cuisse et de la jambe droite; frictions, bains sulfureux : bientôt élancements gênants.

« Il y a trois mois, il remarque qu'il porte à la cuisse une boule grosse comme une noix, très-douloureuse à la pression.

« Depuis, même état : les fourmillements sont constants; les élancements existent seulement quand le malade se tient debout depuis longtemps.

« Volume de la tumeur actuellement : grosse noix. Elle est

dure, peu mobile, recouverte par une peau non altérée ni adhérente.

« La pression provoque une douleur vive, mais pas de contraction musculaire.

« Voillemier l'extirpe le 31 août 1862. Arrivé sur la tumeur, il reconnaît qu'elle adhère au sciatique sur une longueur de trois à quatre centimètres. — Il sectionne ce pédicule et la tumeur est extirpée.

« A part un peu d'engourdissement, les suites de l'opération ne présentent rien de particulier ; à sa sortie, vingt-six jours après, le malade ressent encore quelques fourmillements dans le membre, mais plus d'élancements, et la pression ne détermine pas d'aussi vives douleurs. »

Observation XIV. — *Résection du sciatique* (Legrand).

« Un homme porte un névrôme du sciatique, avec douleur suivant ce nerf. Cautérisé sept fois, il reste amélioré cinq mois. Puis on l'enlève au bistouri.

« La guérison se maintient au bout de trois ans. »

Observation XV. — Roux (cité par Velpeau), extirpe une tumeur du sciatique.

Il y eut récidive et mort.

Ainsi, l'extirpation avec résection du nerf a été pratiquée dix-huit fois : quatorze fois avec succès.

Les nerfs névrotomisés sont :

Le musculo-cutané, deux fois, un cas de Velpeau, un de Savori (deux succès).

Le médian, quatre fois, par Lenoir, Alexander (deux succès), puis Arronshon, Bonnet de Lyon (deux morts).

Le saphène, une fois par Bryant (succès).

Le tibial postérieur, trois fois, Liston, Gay, Schort (succès).

Des nerfs de la jambe, quatre fois par Gherini (succès).

Du sciatique, trois fois, MM. Legrand, Voillemier (succès) ; Roux (mort).

La guérison, à la suite de cette opération, a été durable.

Cependant la récidive est possible, le fait de Roux en est un exemple.

Dans quelques faits, des complications se sont manifestées : Velpeau a eu un érysipèle ; Gay, une hémorrhagie grave. Malgré cela les malades ont guéri.

Dans les cas de mort, on trouve, dans la grandeur du mal ou dans sa nature, l'explication de la terminaison fatale.

Arronshon opère une malade profondément épuisée de douleurs et d'insomnie ; la tumeur qu'il extirpe est énorme ; la plaie qui en résulte considérable.

Bonnet extirpe trois névrômes échelonnés sur le médian, au bras, ce qui donne lieu à une plaie très-grande, à une suppuration prolongée, à la résorption purulente.

Huguier enleve une énorme tumeur, la plaie donne beaucoup de sang, nécessite de nombreuses ligatures ; la gangrène en est la conséquence.

Enfin, Roux eut à combattre un névrôme cancéreux du sciatique : comme tout cancer, il récidiva et emporta le malade.

Dans ces quatre faits, il s'agissait d'opérations qui tirent leur gravité, non du siége nerveux de la tumeur, mais de son énorme volume ou de sa nature maligne. La névrotomie ne saurait ici être accusée comme la cause de cette malheureuse terminaison.

On tient peu de compte, dans les faits précédents, des phénomènes physiologiques consécutifs aux opérations ; aussi la question de la paralysie qui devait en résulter était-elle restée dans l'obscurité. Cette condition explique, sans doute, pourquoi la crainte de cette complication paralytique a quelquefois arrêté la main de l'opérateur : dans un fait, rapporté par Leboucq (thèse de Paris, 1865), on voit M. Chassaignac aux prises avec un névrôme du médian, mettre la tumeur à découvert, l'isoler, et, reconnais-

sant son adhésion intime au nerf médian, ne pas oser poursuivre l'opération, refermer la plaie, laisser le malade avec sa tumeur et ses douleurs très-vives dont elle était le siége.

J'ai démontré, dans la première partie de cet ouvrage, que la paralysie n'était pas aussi redoutable qu'on pouvait le craindre, que les suppléances nerveuses intervenaient pour en amoindrir les effets, et que, dans quelques circonstances, la régénération du tronc nerveux s'obtenait.

C'est à atteindre ce dernier résultat que le chirurgien devra faire tous ses efforts, et, pour le rendre plus probable, il se comportera, comme le fit M. Nélaton dans le cas déjà cité dans la première partie de ce travail et dont je rappelle ici quelques lignes :

Une femme, âgée de vingt-quatre ans, portait un névrôme à la partie interne et supérieure du bras gauche...

... Le 24 avril 1863, M. Nélaton l'opère. Il fait saillir la tumeur sous la peau, incise cette dernière sur une longueur de six centimètres, met à nu le médian au-dessous et au-dessus du névrôme, sectionne au-dessous, en ayant soin de retenir le bout nerveux par un fil d'argent qui le traverse, divise au-dessus, engageant le même fil dans le bout supérieur, puis il enlève la tumeur.

Il rapproche alors les deux extrémités nerveuses, jusqu'à affrontement exact de leur surface de section et les maintient réunies par un tube de Galli écrasé sur les fils.

Le septième jour, la malade pouvait exécuter facilement et rapidement des mouvements de flexion des trois doigts auxquels se distribue le médian, et, de plus, faire opposer le pouce avec l'index et le médius.

M. Houel a revu la malade un an après ; elle était en pleine possession de tous les mouvements de la main et des doigts.

Dans quelques cas, le rapprochement des bouts nerveux sera impossible, par leur grand écartement : souvent j'ai constaté combien il était difficile de faire gagner trois ou quatre centimètres d'allongement à deux bouts nerveux que l'on cherche à réunir.

Il faudra alors pratiquer la *réunion nerveuse à lambeaux*, comme je l'ai faite dans un cas rappelé au chapitre suivant.

III. — Névrotomie médiate.

La *névrotomie médiate*, ou simple section nerveuse au-dessus du névrôme, est parfois la seule méthode à mettre en usage.

J'ai déjà signalé le cancer secondaire du nerf, accompagné de vives douleurs, comme étant du ressort de cette méthode.

Je rappelle aussi les faits de résection médiate pratiquée pour des névrômes d'amputation (chapitre des névralgies, p. 246).

Pour des névrômes sous-aponévrotiques de la paume de la main, l'extirpation peut paraître dangereuse : la région est si disposée aux inflammations diffuses. Aussi, justifie-t-on la conduite de Huguier, qui, dans un cas de cette nature, réséqua quatre centimètres du nerf cubital (les douleurs paraissant suivre le trajet du nerf cubital). Il est fâcheux que la résection n'ait pas porté aussi sur le médian ; la récidive, puis l'amputation après, eussent été évitées peut-être. On sait qu'après l'amputation, M. Nélaton trouva trois névrômes sur le médian, deux sur le cubital, dans la paume de la main.

Les névrômes, disposés en chapelet, sur un nerf important, peuvent être, quelquefois, totalement extirpés : une

femme portait des névrômes multiples du musculo-cutané à l'avant-bras. Robert lui fit la résection d'un chapelet de ces névrômes. Toutes les douleurs cessèrent et la malade guérit (Société de Chirurgie).

Mais supposons le chapelet étendu à une longue portion d'un nerf profond, tel que le médian, par exemple, l'extirpation, pas plus que l'énucléation, ne seraient possibles, en raison de la longue plaie que l'une et l'autre de ces pratiques réclameraient. La névrotomie au-dessus du siége de la tumeur est, alors, seule praticable.

Les trois méthodes de traitement des nerfs ont donc chacune leurs indications spéciales.

L'*énucléation*, la plus parfaite, doit presque toujours être tentée. Si elle ne peut être pratiquée, l'*extirpation* avec névrotomie lui succède. Celle-ci devra être suivie de la réunion nerveuse par suture.

Enfin, la *névrotomie médiate* s'adresse à quelques cas, peu nombreux, pour lesquels les méthodes précédentes sont inapplicables.

IV. — Méthodes exceptionnelles.

Je n'ai fait aucune allusion, jusqu'ici, aux méthodes de traitement exceptionnelles qui peuvent être réclamées par des névrômes à formes spéciales ou plus ou moins compliquées.

Les névrômes, décrits sous le nom de plexiformes par M. Verneuil, et dont l'un des caractères principaux est de se développer aux dépens des filets terminaux des nerfs pour constituer une masse quelquefois volumineuse, doivent être traités par l'*extirpation simple*, comme toute espèce de tumeur.

Ce sont des névrômes, mais ce ne sont presque pas des

tumeurs des nerfs, ils ne siégent point sur la continuité des nerfs, mais sur leurs ramuscules terminaux. A peine doit-on, dans l'opération, s'occuper de ces filaments nerveux qui leur ont donné naissance [1].

Le névrôme kystique du médian, dont parle le *Compendium de chirurgie,* ne fut pas opéré ; resté indolent pendant la vie du malade, il ne fut bien reconnu qu'après sa mort. Le traitement d'un pareil névrôme, s'il s'accompagnait de douleurs ou de troubles de la motilité, demanderait l'*ouverture du kyste* et la suppuration de sa cavité.

La méthode de la *cautérisation* pour les névrômes, encore soutenue par M. Legrand (*Mémoire sur la cautérisation destructive appliquée aux névrômes*, 1858), paraît peu rationnelle.

Elle expose à détruire des organes importants, elle nécessite des applications réitérées du caustique; elle donne lieu à des pertes de substances notables et à des suppurations très-longues.

Pour un névrôme du saphène, Legrand dut cautériser seize fois. Pour un névrôme du sciatique, il avait fait sept cautérisations et voulait en pratiquer encore, quand il en fut empêché par un chirurgien consultant. On fit alors l'extirpation avec résection du nerf.

L'*amputation* pour des névrômes, fréquente autrefois,

[1] Les cas publiés de névrômes plexiformes sont déjà en certain nombre :
Névrôme plexiforme formant une tumeur du cou (Depaul, Société anatomique, 1847);
Névrôme plexiforme du prépuce (Verneuil, *Archives générales de méd.*, 1861, p. 537);
Névrôme plexiforme de la région sacrée (Lotzbeck, *Archives de Langenbeck*);
Névrôme plexiforme de la paupière (Billroth, trad. française);
Névrôme plexiforme de la paupière et de la tempe (id.);
Névrôme plexiforme de la nuque (Christôt, 1870);
Névrôme plexiforme de la joue droite (Laroyenne, 1870).

quand le névrôme était réputé squirrhe ou cancer, est à peu près délaissée aujourd'hui.

Cependant, Hancock, Langstaffe, Mayo, l'ont pratiquée pour des névrômes du moignon, M. Nélaton pour des névrômes de la paume de la main (Obs. d'Huguier).

C'est une méthode exceptionnelle, qui sera mise en usage seulement après des tentatives moins radicales, ou lorsque, pendant une tentative d'extirpation, le chirurgien découvre des altérations inattendues réclamant l'amputation. Blandin fut conduit à pratiquer cette mutilation dans un cas pareil.

CHAPITRE VIII

NÉVROTOMIE DANS LES SECTIONS COMPLÈTES DES NERFS

Il ne saurait être question de pratiquer la névrotomie pour des contusions, des piqûres, des sections incomplètes des nerfs, lorsque ces lésions existent sans complication. Conserver l'état simple de la blessure, empêcher, par des applications émollientes, qu'elle ne s'enflamme ; par des calmants, qu'elle ne devienne le siége de douleurs exagérées, c'est tout ce que doit rechercher la pratique. Si des complications surviennent, le tétanos, par exemple, la névrotomie est indiquée, mais c'est alors la complication, non la lésion du nerf, qui la réclame.

Lorsque la section du nerf est complète, deux conditions peuvent se présenter.

La blessure est récente ou ancienne.

Article I. — Sections récentes des nerfs.

A. Si la surface de section des deux bouts nerveux divisés est régulière, nette, résultant de l'action d'un instrument bien tranchant, la névrotomie n'a aucune raison d'être pratiquée. Il faut se borner à réunir, par suture, les deux bouts du nerf divisé.

On a pu, dans quelques circonstances, ne pas s'en inquiéter et croire à leur réunion quand même. J'ai dit, à propos des deux observations de M. Paget, p. 60, ce qu'il fallait penser de cette opinion. Le prudence exige, dans ces cas, le maintien en contact des deux bouts nerveux.

M. Nélaton a agi de cette sorte après l'extirpation d'un névrôme du médian au bras (Obs. VII, p. 16). Laugier, après lui, pour une section accidentelle du médian à l'avant-bras (Obs. VI, p. 14).

J'ai pratiqué pareillement une suture nerveuse sur une branche du radial au dos du poignet.

La suture, dans ces faits, n'a causé aucun accident, premier point à noter. Elle paraît avoir agi avec efficacité sur l'opéré de M. Nélaton, si l'on en croit les affirmations de M. Houel « la malade, au bout d'un an, avait récupéré tous les mouvements de la main et des doigts.»

Les affirmations de Laugier, tout en offrant moins de certitude, relativement au succès, n'en sont pas moins dignes d'être prises en considération.

Dans le fait qui m'est personnel, je ne suis pas parvenu encore à retrouver le blessé sur lequel je n'ai pu suivre que les conséquences primitives de la suture.

Néanmoins, le fait de M. Nélaton, joint aux expériences sur les animaux, impose, dans ces cas, la suture nerveuse comme règle de conduite à suivre.

Ce n'est encore là que de la suture nerveuse et non de la névrotomie.

B. Celle-ci doit intervenir dans quelques sections complètes des nerfs comme un adjuvant de la suture nerveuse.

Les conditions qui la réclament sont signalées dans les lignes et les faits suivants :

« Si une division complète d'un nerf existe avec une forte contusion des deux bouts, comme dans les plaies d'armes à feu, s'il n'y a pas de désordre, si le nerf est accessible à la vue, il n'y aurait aucun inconvénient à réséquer une faible portion des deux extrémités et à les mettre ensuite en contact. » (Tillaux, thèse d'agrégation).

Cette idée de M. Tillaux a reçu une première application dans le fait de M. Richet (Obs. XXV de la première partie de ce volume). Le bout inférieur du médian divisé, ayant paru irrégulier à ce chirurgien, il en excisa une petite partie pour le rendre net et pratiqua ensuite la suture.

J'ai agi de la même manière sur le blessé par éclat de fusil à l'avant-bras (Obs. XLII, première partie de cet ouvrage, p. 115).

Ayant excisé les deux bouts supérieurs et les deux bouts inférieurs des nerfs médian et cubital, irrégulièrement divisés, il me fut ensuite simple et facile de réunir par suture.

Ce mode opératoire a été innocent dans tous ces cas.

Les résultats éloignés qu'il donne ne sont pas encore démontrés par des faits directs. Le malade de M. Richet n'a pas été vu à une époque éloignée ; mon blessé, dans un accès de délire nerveux, rompit ses sutures nerveuses, quelques jours après l'opération.

On peut inférer seulement de ces tentatives, que l'excision nerveuse suivie de suture, dans ces cas, n'ajoute rien à la gravité de la lésion primitive ; que, par conséquent,

cette méthode, déjà recommandée par les expérimentations sur les animaux, mérite de rester dans la pratique chirurgicale.

C. Une autre condition peut se présenter dans une section récente d'un nerf. Le bout supérieur peut être trop élevé pour qu'on puisse en rapprocher le bout périphérique fraîchement divisé.

Que faire alors?

Abandonnera-t-on la suture nerveuse en raison de l'impossibilité de rapprocher les bouts nerveux?

Il serait préférable d'entraîner et de fixer ce bout périphérique sur une surface d'avivement pratiquée au nerf le plus proche, comme cela a été fait souvent chez les animaux ; ce qui constitue le procédé de greffe nerveuse.

Je donne toutefois la préférence au procédé d'autoplastie nerveuse à lambeaux, que je décrirai bientôt, et par lequel on ne s'expose nullement à compromettre le rôle d'un nerf voisin, les lambeaux étant empruntés au nerf lésé lui-même.

Article II. — Sections anciennes des nerfs.

Après une division *ancienne*, un nerf a perdu ses usages : les deux bouts se sont cicatrisés isolément ; un trouble notable fonctionnel en est la conséquence.

Tout espoir de rétablir la continuité du tronc nerveux n'est pas perdu.

A. L'étude des travaux expérimentaux récents sur les nerfs a fait naître l'idée de découvrir ces derniers, d'enlever, par excision, leur extrémité cicatrisée et de réunir par suture ces deux bouts fraîchement avivés.

J'ai, le premier, je crois, pratiqué cette opération, sur André Moullin (Obs. XXXIX, p. 96, première partie de

ce volume). Je n'ai pu revoir ce malade depuis sa sortie de l'Hôtel-Dieu et ne saurais rien dire de positif à son sujet.

Pour suturer les deux bouts nerveux avivés, sur André Moullin, je dus pratiquer une traction très-énergique sur chacun et par conséquent les écraser près de leur surface de section, conditions peu favorables à une régénération nerveuse.

Il n'y aurait pas reproduction de nerf, sur ce sujet, qu'il ne faudrait point, pour cela, rejeter la méthode dont je me suis servi.

L'innocuité de l'opération et ses suites primitives, les faits d'expérimentation animale font espérer des résultats ultérieurs positifs.

Mû par ces considérations, je n'ai pas hésité, dans un fait encore récent, à intervenir, par un nouveau procédé, à l'occasion d'une perte de substance considérable des deux nerfs médian et cubital.

Le malade sur lequel j'ai pratiqué cette opération est Alexandre Veltz, le blessé de la bataille de Montbéliard, et dont j'ai décrit longuement l'état physiologique dans la première partie de ce travail (Obs. XLI, p. 114).

Soumis à l'électrisation pendant les derniers mois de 1871, Veltz entra à l'Hôtel-Dieu, dans mon service, le 19 février. Pendant près d'un mois encore, je lui fis électriser son avant-bras et sa main. Je m'assurai, par l'électro-puncture (épingles enfoncées dans les muscles servant de conducteurs), que les muscles se contractaient, qu'ils n'avaient, par conséquent, pas subi la dégénérescence fibreuse ou fibro-graisseuse.

Je n'hésitai plus alors à tenter, par une suture nerveuse, de remettre cet appareil musculaire sain en rapport avec l'axe central nerveux.

Le 13 mars 1872, le malade était anesthésié, je fis une

incision de six centimètres environ sur la face postéro-interne du bras, commençant à trois centimètres au-dessus de l'épitrochlée et s'élevant dans la direction présumée du nerf cubital. L'incision mit à découvert une longue masse cicatricielle, au sein de laquelle ne se reconnaissait aucun autre tissu.

Les recherches pour trouver les bouts nerveux aux limites inférieures ou supérieures de ce tissu cicatriciel furent longues, car les rapports naturels des parties étaient changés. Le prolongement de l'incision facilita la découverte des bouts du nerf cubital et du bout supérieur du médian. La bifurcation de l'incision dans la direction du bout inférieur du médian mit celui-ci assez vite à nu.

Lorsque les quatre bouts nerveux furent ainsi découverts, chacun sur une longueur de trois centimètres environ, il devint manifeste que le rapprochement des bouts inférieurs avec les supérieurs était impossible : un intervalle de quatre centimètres les séparait.

A l'aide du bistouri, je pratiquai alors, dans le bout cubital supérieur, une fente ou boutonnière commençant à un demi-centimètre de la terminaison de ce bout et s'élevant à trois centimètres au-dessus. Vers le haut de la boutonnière, je fis sortir le bistouri en divisant transversalement une des lèvres de la boutonnière. Cette lèvre se trouva ainsi transformée en un lambeau que je renversai en bas, dans la direction du bout cubital inférieur. Ce lambeau, par sa racine, restait adhérent à son bout nerveux, mais par son extrémité libre il n'atteignait pas le bout vers lequel il était dirigé.

Il fallut tailler sur le bout inférieur un lambeau nerveux semblable, qui, renversé à son tour, vint à la rencontre du premier et s'aboucha, par sa face avivée, avec une partie de la face avivée du premier.

III. Quand les bouts nerveux sont maintenus rapprochés à l'aide d'une suture, le travail de régénération du tronc nerveux s'effectue avec plus de rapidité que s'il y a un léger écart entre eux.

Cette régénération, toutefois, ne va jamais jusqu'à la soudure immédiate des tubes du bout supérieur avec les inférieurs.

Ce n'est, en un mot, jamais la réunion immédiate. Celle-ci n'a pas été obtenue, même chez les animaux les plus jeunes.

Il y a toujours commencement de dégénération des tubes inférieurs. Cette dégénération, qui demande trente jours pour être complète, est seulement arrêtée dans sa marche, quand la poussée des tubes nouveaux destinés à s'agglutiner avec les tubes dégénérés a atteint ces derniers.

On a cité des restaurations nerveuses rapides, en quinze, dix, huit jours même sur les animaux; mais ceux-ci étaient généralement expérimentés très-jeunes. Ces sortes de régénérations immédiates, très-exceptionnelles d'ailleurs, ne paraissent pas encore avoir été observées chez l'homme. Les deux faits (Obs. VI et VII, p. 15 et 16), apportés à leur appui, ne sont nullement probants, comme je l'ai établi dans la première partie de cet ouvrage.

Néanmoins, il est rationnel d'admettre que la suture nerveuse, qui favorise la régénération du tronc nerveux chez l'animal adulte, doit avoir un effet semblable sur l'homme.

CHAPITRE II

PROCÉDÉS DE NÉVROTOMIE POUR CHAQUE NERF EN PARTICULIER.

Étudions successivement les procédés de section des nerfs :

1° Du membre supérieur,

2° Du membre inférieur,

3° Du cou,

4° De la face.

Je me bornerai à donner les procédés de section. Il serait inutile de répéter, à propos de chaque nerf, les modes opératoires de résection, de suture, d'autoplastie. La découverte du nerf permet de lui appliquer le mode opératoire que réclament les circonstances.

Article I. — Section des nerfs du membre supérieur.

§ 1. Section du nerf médian.

Le nerf médian naît dans l'aisselle, du plexus brachial, par deux racines. Ces dernières se réunissent bientôt pour former un tronc unique.

Ce tronc quitte l'aisselle, parcourt toute la longueur du bras, de l'avant-bras, répand sur son passage des rameaux divergeant en tous sens et arrive à la main. Là, il s'épuise en six divisions terminales.

Le tronc et les branches de ce nerf peuvent être sectionnés : le tronc, dans l'aisselle, au bras, au coude, à l'avant-bras ; les branches collatérales ou terminales, au coude, au poignet, aux doigts.

I. Section du nerf médian dans l'aisselle.

Ce nerf n'a, dans l'aisselle, que trois ou quatre centimètres de longueur. Entouré de cordons nerveux qui ont avec lui la plus grande ressemblance ; couché sur le bord externe de l'artère axillaire, assez profondément situé derrière le coraco-huméral et sous les couches membraneuses du creux de l'aisselle, il semble difficile à atteindre. On peut cependant en pratiquer la section en suivant le procédé que je décrirai bientôt pour la névrotomie de tous les nerfs du plexus brachial dans l'aisselle (voyez p. 469).

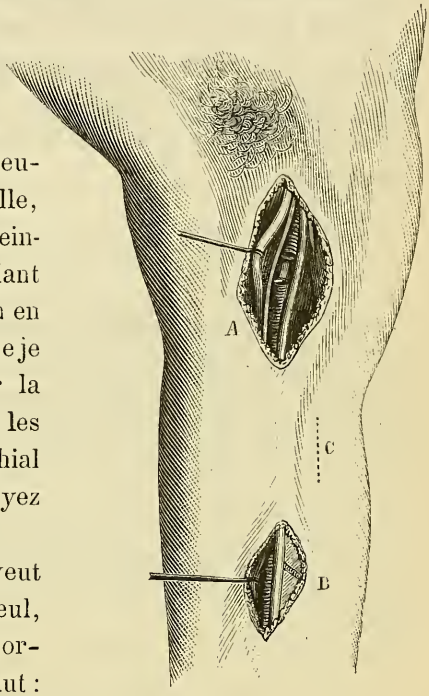

Fig. 9.
A. Section des nerfs terminaux du plexus brachial.
B. Section du nerf médian au bras.
C. Incision pour la section du nerf musculo-cutané.

Si, toutefois, on veut opérer sur le médian seul, il faut éviter de faire porter la section trop haut : on courrait le risque de ne diviser qu'une des racines de ce nerf.

En opérant à la partie déclive de l'aisselle, on évite l'erreur de la division incomplète.

Pour distinguer le médian au sein de la masse des cordons nerveux qui l'entourent, on se guide sur ses rapports

avec l'artère humérale et les nerfs voisins : (fig. 9 A). Le médian est en dehors de l'artère et du brachial cutané interne : ces deux nerfs sont sur un plan antérieur à l'artère. Le nerf cubital (tiré par un crochet sur la figure) est en dedans, le radial en arrière de cette même artère ; le musculo-cutané en arrière du médian, mais seulement à la partie la plus élevée de ce nerf. On reconnaît encore mieux le médian en l'excitant : on produit alors la contraction de tous les muscles qu'il influence.

C'est à ce moment qu'il faut le soulever sur la sonde et le sectionner.

II. Section du nerf médian au bras.

Le médian, quittant l'aisselle, parcourt le bras, depuis le bord inférieur du grand pectoral jusqu'au pli du coude. Il accompagne l'artère brachiale pendant tout son trajet, situé à son côté externe, au tiers supérieur du bras ; au devant d'elle, au tiers moyen ; en dedans, au tiers inférieur. Il est logé dans la gaîne de ce vaisseau où se trouvent, en même temps, deux ou trois veines. Le nerf cubital, seulement au tiers supérieur du bras, occupe la même situation.

Cette gaîne fibreuse conduit le nerf et les vaisseaux suivant une direction rectiligne de l'aisselle au milieu du pli du coude. Le triceps la soutient, en arrière ; le coraco-brachial et le biceps, en avant. Le bord interne de ces deux derniers muscles affleure le côté interne de cette gaîne fibreuse, ou la déborde légèrement. Une couche, assez mince, aponévrotique et cutanée, la protége en dedans. Tout reste dans cette disposition, entre ces divers éléments, jusque dans la région du coude.

Procédé de section au tiers supérieur du bras. — Le

membre supérieur mis en extension, on reconnaît la corde formée par le nerf médian tendu lui-même ; ou le relief du muscle coraco-brachial; ou la ligne suivant laquelle le nerf se dirige, du tiers antérieur de l'aiselle au milieu du pli du coude. Ce sont les trois points de ralliement, quand on opère sur le cadavre.

Dans une section de cette nature, sur le vivant, je fus aidé par les battements artériels de l'humérale, quatrième point de repère.

Sur le trajet du nerf, ainsi reconnu, on doit pratiquer une incision verticale de vingt-cinq millimètres intéressant la peau seule. Le tissu cellulaire sous-cutané est ensuite divisé, dans le même sens et dans toute la longueur de la plaie, puis l'aponévrose d'enveloppe. Ces trois couches superficielles, incisées et écartées, mettent à nu le bord interne du muscle coraco-brachial dont la couleur rouge tranche sur la teinte blanchâtre d'une surface fibreuse qu'il recouvre.

Cette dernière appartient à la paroi antérieure de la gaîne commune du nerf et des vaisseaux.

On saisit cette gaîne, à l'aide d'une pince, et on y fait une très-légère ouverture par laquelle la sonde cannelée est introduite.

On divise la gaîne d'un coup de bistouri.

Celle-ci, étalée, laisse voir l'artère, le nerf en dehors d'elle et une ou deux veines, le cubital en dedans. Puis on insinue la sonde cannelée entre l'artère et le nerf en poussant l'instrument avec précaution dans la crainte de blesser un vaisseau.

Le nerf chargé, on le coupe sur la cannelure de la sonde d'un coup de ciseaux.

Les rapports du nerf sont les mêmes au *tiers moyen du bras*, si ce n'est que le biceps remplace le coraco-brachial

dans son rôle de satellite, que le nerf médian est situé au devant de l'artère au lieu d'être en dehors.

D'ailleurs rien de changé dans les temps de l'opération, mêmes recherches des points de repère, mêmes incisions, même ouverture de la gaîne, même reconnaissance du nerf et même section (fig. 9 B).

Rien ne diffère de ce procédé dans le mode opératoire du médian, *au tiers inférieur*, si ce n'est que le nerf est en dedans de l'artère [1].

[1] Il faut être prévenu des anomalies de rapports que présente quelquefois le nerf médian avec l'artère au bras, et qui peuvent déterminer de légères modifications dans les manœuvres opératoires.

« Rapports du nerf médian avec l'artère humérale soit dans les cas où elle est simple soit dans ceux où elle est double. (Extrait du Mémoire de M. le professeur Foltz, lu à la Société des Conférences anatomiques de Lyon; mars 1853.) — Sur 73 sujets, dont l'artère était unique, elle passait d'une manière anomale en avant du nerf médian 11 fois, soit 1 sur 6,6. Cette anomalie s'est présentée sur 2 hommes et 9 femmes, chaque fois d'un seul côté. 5 fois à droite et 6 fois à gauche.

« Dans tous les cas d'humérale double, j'ai invariablement trouvé le nerf médian passant entre les deux vaisseaux. En d'autres termes, une humérale passe en avant et l'autre en arrière du nerf.

« L'artère qui passe en arrière du nerf médian a la position, les rapports et la direction droite de l'humérale normale. Celle qui passe en avant est sous-aponévrotique, flexueuse et a des rapports moins constants ; tantôt en effet elle croise la première en 8 de chiffre, tantôt elle lui est à peu près parallèle ; au pli du coude, elle est tantôt en dedans, tantôt en dehors du nerf médian. »

Sur cent bras, Gruber (*Neue Anomalien ;* rapporté par Krause et Telgmann, *Anomalies des nerfs chez l'homme,* Paris, 1869. In-8) signalait 20 fois le nerf médian courant au-dessous de l'artère brachiale; 5 fois, parallèlement et 3 fois parallèlement, mais latéralement, ce qui s'accorde avec les recherches de M. Foltz.

Voici d'autres anomalies moins importantes mais dont le chirurgien doit néanmoins être prévenu :

Quelquefois le nerf médian sort plus bas que normalement du plexus brachial (Krause et Telgmann).

Quelquefois il donne une anastomose au nerf cubital au bras ; constamment, chez les singes.

Quelquefois il s'unit au perforant. Dumas cite plusieurs bras sur lesquels le nerf perforant manquait complètement : le nerf médian donnait à sa place des rameaux pour les muscles du bras et plus bas des rameaux

III. Section du nerf médian au coude.

Au niveau de l'interligne articulaire du coude, le médian s'écarte de l'artère humérale de près d'un centimètre en se portant en dedans. Il s'enfonce dans l'interstice qui sépare le rond pronateur du tendon du biceps. Il est recouvert de l'aponévrose de renforcement du biceps, d'une couche de tissu cellulaire à double fascia, dans laquelle serpente la veine médiane basilique, et enfin de la peau souple et fine de la région.

Procédé. — A deux centimètres au-dessous d'une ligne transversale allant de l'épicondyle à l'épitrochlée, et le coude étant en extension forcée, le toucher fait aisément reconnaître deux saillies de caractères distincts: l'une, interne, plus grosse et plus molle, correspond au rond pronateur qui la produit; l'autre, externe, plus petite, plus effacée, plus dure, répond au tendon du biceps. Une dépression les sépare, indiquant leur ligne de juxtaposition.

Pratiquer, au fond de cette dépression, une incision verticale de trente-cinq millimètres de longueur (fig. 10 B, p. 442), peu profonde, car, au-dessous de la peau, rampe

cutanés (Note sur une anomalie nerveuse, *Journal de la Société de médecine de Montpellier*, 1862);

Quelquefois le médian ne fournit que la portion sensitive du musculo-cutané (Gruber);

Par contre on a vu le nerf perforant fournir une partie du nerf médian; ceci est excessivement rare. Gruber cite un fait de nerf perforant plus gros que le nerf médian et qui envoyait un gros faisceau anastomotique à ce dernier au moment de son passage à travers l'anneau du rond pronateur; Hyrtl, un perforant qui fournissait le filet du pronateur et la branche interosseuse.

L'anastomose entre le médian et le perforant au bras n'est pas un fait rare. M. Tessier fils (Soc. des Confér. anat. de Lyon) l'a trouvée 10 fois sur 20, mais c'est presque toujours un rameau très-ténu.

la veine médiane basilique qu'il faut saisir et maintenir écartée à l'aide d'un crochet mousse.

Diviser alors la couche de tissu cellulaire et l'aponévrose d'enveloppe.

La ligne de séparation du tendon du biceps et du muscle rond pronateur étant alors mise à découvert, le bec de la sonde s'y insinue, déchire, par des mouvements de va-et-vient, les lamelles de tissu conjonctif qu'elle rencontre, repousse, à droite et à gauche, les lèvres de la plaie et conduit ainsi jusqu'au fond de l'interstice où repose le nerf médian, loin de l'artère et de la veine que l'on peut ne pas découvrir.

La situation profonde du nerf rendrait difficile le passage de la sonde au-dessous de lui, si on ne facilitait cette manœuvre en mettant l'avant-bras en flexion légère, ce qui relâche la tension du cordon nerveux.

Puis, les ciseaux glissent sur la sonde et coupent le nerf.

IV. Section du nerf médian à l'avant-bras.

Le nerf entre dans cette région en franchissant l'anneau musculaire que lui forme le rond pronateur; il se place ensuite en arrière du fléchisseur sublime, au-devant du fléchisseur profond.

Au tiers moyen de l'avant-bras, il garde cette même situation cachée et les mêmes rapports.

Au tiers inférieur, il se dégage des couches profondes pour se placer au-dessous de l'aponévrose d'enveloppe. Les tendons du fléchisseur profond sont encore son soutien, en arrière; mais, le fléchisseur sublime et le petit palmaire, en dedans, le grand palmaire, en dehors, se sont écartés pour le laisser apparaître et se placer à ses côtés.

On peut diviser le nerf dans les deux tiers supérieurs ou dans le tiers inférieur de l'avant-bras.

Section aux deux tiers supérieurs. — La plaie considérable et sinueuse que nécessite la section du médian, aux deux tiers supérieurs de l'avant-bras n'est compensée par aucun avantage qui puisse la faire préférer à la section du nerf à quelques centimètres plus haut, c'est-à-dire au coude. Si pourtant on était forcé d'opérer dans cette région, il faudrait reconnaître la dépression qui sépare les muscles épitrochléens des épicondyliens; c'est la ligne qu'il faut suivre.

Au premier temps de l'opération : incision de la peau, du tissu cellulaire et de l'aponévrose d'enveloppe.

Après avoir séparé les deux groupes musculaires, soulevé et rejeté fortement en dedans le grand palmaire et le fléchisseur superficiel, on rencontre le tronc nerveux.

Section au tiers inférieur de l'avant-bras. — Lorsque l'avant-bras repose renversé sur un plan et que la main est en légère extension, le doigt de l'opérateur n'a pas de peine, en explorant, à sentir le pouls de l'artère radiale.

Il reconnaît facilement aussi, un peu en dedans du pouls, une première saillie verticale en forme de corde tendue. Cette corde est le tendon du grand palmaire. Immédiatement à son côté interne se trouve le nerf médian. C'est là qu'il faut le mettre à découvert.

Procédé. — Afin d'éviter les synoviales tendineuses de la région qui sont très-voisines, on commence l'incision à trois centimètres environ au-dessus du sillon supérieur du poignet et on la dirige vers la racine du membre (fig. 10 A).

Les deux temps de l'opération ne diffèrent pas de ceux des procédés déjà décrits.

Dans le premier temps, on divise la peau, le tissu cellu-

laire, l'aponévrose au-dessous de laquelle le nerf est à nu. Dans le second, on glisse la sonde sous le nerf et on sectionne.

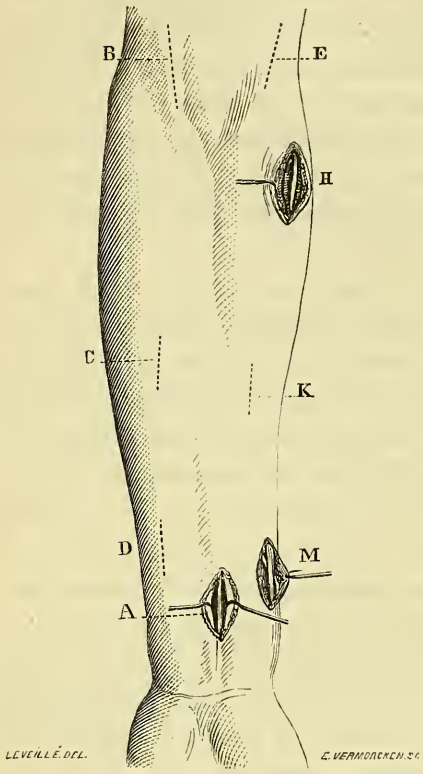

Fig. 10.

A. Procédé de section du nerf médian au-dessus du poignet.
B. Incision pour la section du nerf médian au coude.
C. Incision pour la section du nerf cubital au tiers moyen de l'avant-bras.
D. Incision pour la section du nerf cubital au tiers inférieur de l'avant-bras.
E. Incision pour la section du nerf radial au-dessus du coude.
H. Procédé de section de la branche postérieure terminale du nerf radial.
K. Incision pour la section de la branche antérieure terminale.
M. Procédé de section de la même branche au-dessus du poignet.

La section du nerf médian ne doit être tentée ni au poignet, ni à la main ; la recherche du nerf est dangereuse en ces deux points.

Au poignet, elle produirait l'ouverture de la synoviale qui enveloppe les tendons des fléchisseurs. Il en résulterait une inflammation vive et diffuse.

A la main, elle occasionnerait la blessure de l'arcade palmaire superficielle et exposerait ainsi à une hémorrhagie difficile à arrêter.

V. Section de quelques branches collatérales du nerf médian.

Au *tiers moyen du bras*, on rencontre la première branche fournie par le médian. C'est un petit filet ner-

veux qui, tantôt va se confondre avec le nerf musculo-cutané, tantôt va se jeter et se perdre dans le plexus nerveux qui accompagne l'artère humérale.

On ne sectionne pas ce filet trop peu important.

A trois centimètres environ, *au-dessus du pli du coude*, naissent :

1° Une branche qui reste accolée au nerf pendant un certain trajet, puis l'abandonne pour se distribuer en deux rameaux au rond pronateur ;

2° Une branche, longtemps accolée aussi au tronc principal et destinée aux muscles grand palmaire, petit palmaire et fléchisseur superficiel.

Au niveau du pli du coude, il est possible de reconnaître et d'atteindre ces deux branches isolément.

Procédé. — On doit commencer l'opération comme pour la section du tronc nerveux au pli du coude (fig. 10 B).

Arrivé, par les incisions superficielles sur le médian, on dégage, à l'aide du bec de la sonde cannelée, les deux branches ; l'une, naissant plus haut, plus petite et se portant en dedans, c'est celle du rond pronateur ; l'autre, née plus bas, plus volumineuse et se portant en dehors aux muscles superficiels antibrachiaux.

On les soulève et on les sectionne isolément ou toutes deux à la fois.

A l'avant-bras, un peu au-dessous de l'interligne articulaire du coude, plusieurs branches se détachent du tronc, en arrière, pour se porter au long fléchisseur propre du pouce et aux deux faisceaux externes du fléchisseur profond des doigts. L'une de ses branches glisse entre les muscles de la couche profonde et ceux de la couche superficielle pour s'anastomoser avec le nerf cubital au tiers supérieur de la portion antibrachiale de ce nerf.

Au tiers supérieur de l'avant-bras, on voit encore se

détacher la branche interosseuse que sa situation profonde soustrait à toute tentative d'opération ; au tiers moyen, des rameaux insignifiants pour le fléchisseur sublime ; au tiers inférieur, le rameau *palmaire cutané*.

Celui-ci, né à six ou huit centimètres au-dessus de l'articulation radio-carpienne, reste assez longtemps accolé au nerf médian ; puis, il perfore l'aponévrose à quinze millimètres au-dessus du sillon transversal supérieur du poignet et se loge dans le tissu cellulaire sous-cutané.

Il se rend, par un filet, à la peau de la région thénar : par un autre, à celle de la région palmaire moyenne.

Comme ce rameau palmaire cutané est, dans son trajet, parallèle au nerf médian, on conçoit la possibilité d'arriver à le sectionner par le procédé de la section du tronc lui-même au-dessus du poignet.

Procédé de section du rameau palmaire cutané. — Pratiquer les incisions indiquées pour la section du nerf médian à ce niveau (fig. 10 A). Quand le médian est mis à nu, on découvre le filet palmaire couché sur lui et paraissant lui adhérer encore. On le détache facilement à l'aide de la sonde, sur laquelle on le divise.

J'ai cherché à le sectionner sans intéresser l'aponévrose d'enveloppe. Pour cela, une incision étroite, ne divisant que la peau, faite à cinq millimètres au-dessus du sillon supérieur du poignet et dans la direction du nerf, conduit dans le tissu cellulaire que parcourt le filet palmaire devenu sous-cutané dix-millimètres plus haut.

On doit trouver le nerf dans ce tissu même. Mais les recherches ne sont pas toujours fructueuses, et ce résultat incertain place ce procédé au second rang.

Le rameau palmaire cutané naît, quelquefois, du rameau cutané du nerf radial. Dans ces cas anormaux, on ne le

découvre pas par les procédés de section qui viennent d'être décrits.

VI. Section de quelques branches terminales du nerf médian.

A partir du rameau palmaire cutané, le nerf médian ne fournit aucune branche collatérale.

Dans la main, il donne ses six branches terminales :

La plus externe se porte, en se courbant légèrement, en dehors, pour s'épuiser dans les muscles opposant, court abducteur, et, souvent, court fléchisseur du pouce.

La deuxième, branche terminale, suit le tendon fléchisseur propre, passe au devant de l'articulation métacarpo-phalangienne du pouce, pour devenir la collatérale externe de ce doigt.

La troisième va, dans la même direction, former la collatérale interne du pouce.

La quatrième constitue la branche collatérale externe de l'index, après avoir fourni un filet au lombrical externe. Le deuxième lombrical reçoit un rameau de la cinquième branche.

Celle-ci, arrivée à la racine de l'index et du médius, se divise en collatérale interne de l'index et externe du médius.

La sixième, après avoir fourni, au niveau de la partie la plus élevée du troisième espace interosseux, un *rameau anastomotique constant* avec le nerf cubital, puis un filet au troisième lombrical, descend se bifurquer à la racine du médius et de l'annulaire, pour former le collatéral interne du médius et externe de l'annulaire.

Toutes ces branches ont une situation tellement profonde et des rapports tellement importants avec des gaînes ten-

dineuses ou des vaisseaux qu'il y aurait imprudence d'en tenter la section.

Les sept nerfs *collatéraux* des doigts courent le long de ces organes, situés de chaque côté de la gaîne tendineuse des fléchisseurs, sur un plan assez antérieur et peu distant de la surface palmaire de la peau ; de sorte que leur accès, pour la section, n'est point très-difficile.

Procédé de section des collatéraux palmaires des doigts. — Le doigt renversé et en extension, faites, à cinq millimètres en dedans du bord du doigt et sur la région palmaire de la première phalange, une incision verticale de deux centimètres de longueur. La peau seule est divisée et le nerf se rencontre dans les mailles du tissu cellulaire épais et dense qui la double et que l'on fouille à l'aide de la sonde cannelée.

§ 2. Section du nerf cubital.

Né du plexus brachial, à l'aisselle, le nerf cubital parcourt le bras, l'avant-bras, et vient s'épuiser en ramifications terminales à la partie interne de la main.

Il ne fournit aucune branche au bras. Au coude, il donne quelques ramuscules à l'articulation huméro-cubitale ; à l'avant-bras, il innerve le muscle cubital antérieur et les faisceaux internes du fléchisseur profond des doigts, donne des rameaux anastomotiques pour le médian et le brachial cutané interne, ainsi qu'une branche dorsale cutanée, pour la main.

A la main, les branches terminales sont : la *palmaire superficielle*, destinée au médian par une anastomose, au petit doigt et à la moitié interne de l'annulaire par des rameaux collatéraux ; la *palmaire profonde* qui innerve les trois muscles de l'éminence hypothénar, tous

les interosseux, les deux premiers lombricaux et l'adducteur du pouce [1].

On peut sectionner le tronc du nerf cubital à l'aisselle, au bras, au coude, à l'avant-bras, au poignet; quelques-unes de ses branches, à l'avant-bras et aux doigts.

I. Section du nerf cubital dans l'aisselle.

Tout à fait à l'aisselle, le nerf cubital, né de la branche interne d'origine du médian, en même temps que le brachial cutané interne, est situé en arrière de l'artère axillaire et sur un plan postérieur à celui des nerfs précédents dont il est très-rapproché.

On divise ce nerf dans l'aisselle, par le procédé commun à la section simultanée de tous les nerfs terminaux du plexus brachial (voy. p. 469).

II. Section du nerf cubital au bras.

On sectionne ce nerf au tiers supérieur, au tiers moyen et au tiers inférieur du bras.

Au tiers supérieur, le médian restant en dehors de l'artère ou un peu en avant, le cubital se porte un peu en dedans, suivant la paroi interne de l'artère et placé en arrière de la veine humérale qui le couvre en avant. Les deux nerf cubital et médian sont distants de trois millimètres.

Au tiers moyen du bras, l'écart des deux nerfs se pro-

[1] Il est rare de voir le cubital innerver l'opposant, le court abducteur du pouce et le court fléchisseur, bien que cette anomalie soit signalée dans Valentin (*Traité de Névrologie*, traduit de l'allemand par A. J. L. Jourdan; 1843), et rappelée par Krause. Il est rare aussi que le nerf cubital fournisse au fléchisseur sublime et rien au muscle cubital et fléchisseur profond (Turner, cité par Krause et Telgmann, *Les Anomalies dans le parcours des nerfs*, traduit par S. H. de la Harpe; Paris, 1869; p. 47).

nonce ; le cubital se porte en dedans, distant de cinq millimètres du médian, qui continue sa direction rectiligne.

Avant de s'engager au tiers inférieur du bras, le nerf s'enfonce dans les fibres musculaires du vaste interne qui l'entourent.

Au tiers supérieur ainsi qu'au *tiers moyen du bras*, le procédé opératoire qui met le nerf cubital à découvert est le même que celui qui sert à la névrotomie du médian dans ce point (voy. p. 436). Cependant, pour le dernier temps, le nerf sera cherché non en avant, mais en dedans de l'artère et on devra s'assurer de l'identité du nerf d'après ses rapports, son volume, moindre que celui du médian, et son excitation, si l'on ne veut s'exposer à le confondre avec le nerf médian.

Au tiers inférieur du bras, le nerf cubital, éloigné des vaisseaux, engagé dans la loge aponévrotique postérieure du bras, s'applique contre l'aponévrose inter-musculaire interne qui le sépare du brachial antérieur. Il n'offre plus de rapports avec des organes importants. Aussi est-il ici, facilement accessible. Cette condition, jointe à ce que le nerf n'a, jusque-là, produit aucun rameau collatéral, fait, de ce point, le lieu d'élection pour la névrotomie de ce nerf au bras.

Procédé. — L'avant-bras étant fléchi à angle droit sur le bras, sentir le cordon nerveux à travers la peau, chez les sujets maigres, sinon, sentir le bord libre de l'aponévrose intermusculaire interne qui fait, au-dessus de l'épitrochlée, une saillie falciforme nettement appréciable, même chez les sujets gras.

Faire suivant ce bord, à trois millimètres en arrière de lui, une incision verticale (fig. 11), commençant à trois centimètres au-dessus de la gouttière huméro-olécranienne du coude et s'élevant à deux centimètres et demi environ.

Cette première incision doit intéresser la peau, le tissu cellulaire sous-cutané, l'aponévrose d'enveloppe. A ce moment, porter l'indicateur gauche au fond de la plaie : il sent le cordon nerveux, à deux millimètres en arrière de la cloison intermusculaire interne. Le nerf est environné des fibres musculaires de la portion interne du triceps ; une petite artère l'accompagne. Son dégagement, à l'aide de la sonde cannelée, est des plus faciles.

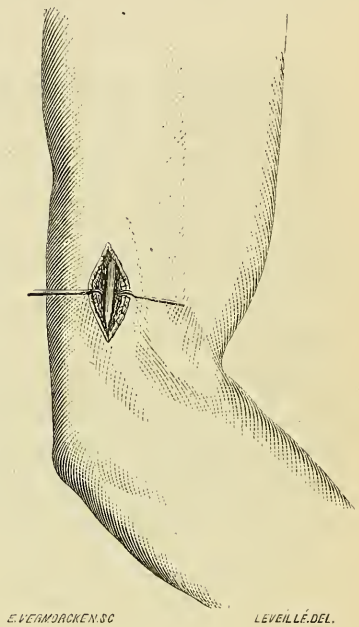

Fig. 11. — Procède de section du nerf cubital au tiers inférieur du bras.

Ce mode opératoire a été mis en pratique par M. Paulet qui le décrit dans les termes suivants :

« Après avoir reconnu la saillie formée par le bord de l'aponévrose intermusculaire interne, je fis immédiatement en arrière de cette saillie une incision longitudinale dont le milieu correspondait à six ou sept centimètres au-dessus de l'épitrochlée et j'ouvris la gaîne du triceps. Comme le sang aurait pu me gêner pour la recherche du nerf, avant d'aller plus loin, je liai avec soin trois petites artères anastomotiques entre la collatérale interne et les récurrentes cubitales. Puis, je décollai le triceps de l'aponévrose intermusculaire interne et je trouvai le tronc nerveux sur la face postérieure de cette aponévrose. Je le chargeai sur une sonde cannelée et le sectionnai avec le bistouri. L'éclair de

douleur ressenti par le malade à ce temps de l'opération m'annonça que je ne m'étais pas trompé et que j'avais bien effectivement saisi le nerf. Je pratiquai alors la résection de deux centimètres environ du bout inférieur, ce qui fut fait sans que le malade en eût pour ainsi dire conscience.»

III. Section du nerf cubital au coude.

Au coude, le nerf cubital est situé dans la gouttière qui sépare l'olécrane de la tubérosité interne de l'humérus, entre les deux chefs d'insertion supérieure du muscle cubital antérieur. En arrière, il est recouvert par une couche fibro-aponévrotique très-forte. En avant, il correspond à l'articulation du coude. Bien que profondément enfoui dans sa gouttière, le nerf est assez facilement accessible en ce point.

Procédé. — Fléchir, à angle droit, l'avant-bras sur le bras, reconnaître la gouttière et faire sur son milieu une incision verticale profonde, qui intéresse la peau et l'aponévrose. Redresser alors le membre, et, à l'aide de la sonde cannelée, dégager le nerf.

IV. Section du nerf cubital à l'avant-bras.

Le nerf cubital qui pénètre dans la région de l'avant-bras, entre les deux chefs supérieurs du muscle cubital antérieur, se place entre ce muscle qui est en avant et le fléchisseur profond en arrière.

Ces rapports sont conservés dans les deux tiers supérieurs de l'avant-bras.

Dans ce trajet, il est placé en dedans de l'artère et distant d'elle de deux ou trois centimètres ; il est profond et difficilement accessible.

Il ne devient véritablement abordable que dans le tiers

inférieur de l'avant-bras : il s'est incliné, en effet, insensiblement en dehors, et, au tiers inférieur, il est presque sous-aponévrotique.

Le tendon du cubital antérieur en dedans, celui du fléchisseur profond en dehors, le recouvrent un peu par leurs bords ; chez les sujets très-maigres, ils le laissent presque à découvert sous l'aponévrose ; il repose en arrière sur le carré pronateur.

Procédé de section au tiers moyen de l'avant-bras. — On arrive sur ce nerf, au tiers moyen de l'avant-bras, en faisant une incision de trois centimètres le long du bord externe du muscle cubital antérieur (fig. 10 C, p. 442). En relevant le muscle en dedans, on reconnaît, au-dessous de lui, le cordon blanc du nerf, distant d'un centimètre de l'artère cubitale, dans toute l'étendue de son trajet.

Procédé de section au tiers inférieur. — Pour atteindre le nerf au tiers inférieur, il suffit de reconnaître le tendon du cubital antérieur, de pratiquer, suivant son bord externe, une incision verticale de deux centimètres et demi (fig. 10 D, p. 442) qui intéresse la peau, le tissu cellulaire et l'aponévrose. On écarte ensuite, en dedans, le tendon du muscle cubital, en dehors, ceux du fléchisseur profond, puis on aperçoit, au fond, le nerf situé au côté interne de l'artère cubitale. Ce vaisseau, éloigné de lui dans les deux tiers supérieurs de l'avant-bras, s'est placé à son côté externe, au tiers inférieur de la région.

V. Section du nerf cubital au poignet.

Au niveau du carpe, le nerf cubital est situé au devant du ligament annulaire antérieur; il n'est recouvert que par une lame cellulo-fibreuse, des pelotons de graisse et la peau. L'os pisiforme est en dedans de lui, l'artère en dehors.

Procédé.— Reconnaître l'os pisiforme, pratiquer à deux millimètres en dehors de cet osselet, suivant son bord externe, une incision verticale de deux centimètres, qui intéresse la peau et la couche fibro-graisseuse sous-jacente. On arrive sur le nerf aussi facilement que sur l'artère cubitale en ce lieu.

En prolongeant d'un centimètre l'incision, en bas, on met à découvert les deux branches de terminaison du nerf, superficielle et profonde ; elles peuvent ainsi être facilement névrotomisées.

VI. Section de la branche dorsale cutanée.

Parmi les branches collatérales fournies par le nerf cubital, une seule est susceptible d'être névrotomisée : *la branche dorsale cutanée ;* les branches du muscle cubital antérieur et de l'articulation huméro-cubitale, les rameaux anastomotiques pour le médian et le brachial cutané interne, les filets destinés aux deux faisceaux internes du fléchisseur profond, tous ces nerfs sont trop peu importants ou trop profondément situés pour être poursuivis par la névrotomie.

La branche dorsale cutanée, considérée par quelques auteurs comme une branche de bifurcation du nerf cubital, naît à l'union du tiers inférieur avec le tiers moyen de l'avant-bras ; elle se dirige, en bas, en dedans, et en avant, entre le cubital antérieur et le corps du cubitus, contourne cet os en demi spirale. Elle s'échappe de dessous le bord interne du cubital antérieur, un peu au-dessus, quelquefois au niveau de la petite tête du cubitus. Arrivée à la partie postérieure de la tête du cubitus, elle se divise en deux rameaux ; un, pour le bord interne du petit doigt, le second pour le petit doigt, le côté correspondant de l'annulaire et pour une anastomose avec le radial.

Procédé. — Reconnaître le bord interne du tendon du cubital antérieur et la petite tête du cubitus. Pratiquer, suivant le bord interne du tendon, une incision linéaire de deux centimètres et demi, divisant la peau, le tissu cellulaire, et, avec précaution, l'aponévrose.

On met à nu, ainsi, le tendon nacré du muscle. Suivre, avec la pointe du bistouri, le bord interne de ce tendon, en incisant très-légèrement, jusqu'à ce qu'on aperçoive le nerf se dégageant de dessous le tendon pour contourner la petite tête du cubitus [1].

Le procédé de section des collatéraux palmaires fournis par le nerf cubital est le même que pour ceux du médian (voy. p. 446).

§ 3. Section du nerf radial.

Le nerf radial, né du plexus brachial, dans l'aisselle, par un tronc qui lui est commun avec le nerf axillaire, descend derrière l'artère axillaire, au devant des tendons du grand dorsal et du grand rond, et gagne la gouttière de torsion de l'humérus.

Cette gouttière est elle-même convertie en canal complet par l'aponévrose profonde du muscle triceps. Ce canal ostéo-fibreux, long de cinq à six centimètres, contourne en spirale la partie moyenne de l'humérus et loge à la fois le nerf radial et l'artère humérale profonde.

Au sortir du canal, le radial se place entre le long supinateur et le brachial antérieur.

Le long supinateur, très-mince et aplati à ce niveau, le sépare, par un faible intervalle, de l'aponévrose intermus-

[1] Dans un cas signalé par Krause, ce nerf passait au-dessous de l'apophyse styloïde du cubitus, entre elle et l'os pisiforme, pour gagner le dos de la main. (*Les Anomalies dans le parcours des nerfs*, traduit par S. H. de la Harpe; Paris, 1869; p. 47.)

culaire externe. Plus bas, le nerf est situé entre le premier radial externe et le brachial antérieur. Il descend ainsi jusqu'au niveau de l'articulation du coude, se bifurquant généralement plus haut que l'interligne articulaire.

Les deux branches de bifurcation sont : l'une, *postérieure*, qui s'enfonce dans le court supinateur, le traverse, décrit une demi-spirale autour de l'extrémité supérieure du radius et se termine dans la région postérieure de l'avant-bras, où elle fournit à tous les muscles extenseurs. Elle s'épuise dans les articulations du carpe.

L'autre, *antérieure*, qui descend sous le bord interne du grand supinateur au devant des court supinateur, rond pronateur et fléchisseur sublime, se contourne autour de l'extrémité inférieure du radius pour s'épuiser à la région dorsale de la main et des doigts. Elle donne les collatéraux dorsaux du pouce, de l'index, de la moitié externe du troisième doigt.

Le nerf radial, après avoir donné au bras un rameau perforant cutané interne, fournit encore, pendant qu'il est dans la gouttière de torsion, des rameaux aux trois parties du triceps, puis le cutané externe. Le lieu ordinaire de détachement de ces filets du tronc radial est l'union du tiers supérieur avec le tiers moyen du canal de torsion.

Ce point correspond à la dépression deltoïdienne.

Le nerf radial peut-être divisé dans l'aisselle et au bras.

Ses branches peuvent l'être à l'avant-bras.

I. Section du nerf radial dans l'aisselle.

Dans l'aisselle, le nerf radial est divisé avant qu'il ait fourni aucun rameau collatéral et bien au-dessus de la gouttière de torsion.

Le procédé qui permet de l'atteindre, en ce lieu, est celui qui est commun à la section du plexus brachial, dans

l'aisselle (voy. p. 469). Il suffit de reconnaître l'identité du nerf, par sa situation en arrière de l'artère, son volume presque égal à celui du médian, sa direction en arrière.

La section isolée de ce nerf peut, toutefois, être pratiquée dans des conditions bien meilleures, à quelques centimètres plus bas, au bras, à la partie supérieure de la gouttière humérale de torsion. A ce niveau, le procédé ne met à découvert aucun organe important, c'est le lieu d'élection pour la section du nerf radial.

II. Section du nerf radial au bras.

On peut diviser ce nerf, dans la gouttière humérale de torsion, ou à trois ou quatre centimètres au-dessus de l'articulation du coude.

A. *Section dans la gouttière humérale de torsion.* — On arrive au nerf par la partie externe et postérieure du bras. Le premier point qui guide l'opérateur est le bord postérieur du deltoïde au niveau de son V d'insertion. Entre ce bord postérieur d'insertion deltoïdienne et la portion de la gouttière de torsion qui lui correspond, il y a un intervalle d'un centimètre environ sur le squelette. La gouttière est à un centimètre plus en arrière. Cet intervalle osseux d'un centimètre est recouvert par une mince couche de fibres aponévrotiques et musculaires verticalement dirigées et appartenant à la branche externe d'insertion du muscle brachial antérieur.

Ces fibres sont très-adhérentes à l'os.

Cette couche de fibres musculo-aponévrotiques est limitée à un centimètre en arrière par une autre lame de fibres musculaires implantées presque perpendiculairement sur l'os, et, par conséquent faciles à distinguer par leur direction ; elles appartiennent au vaste externe. Le nerf radial est à un millimètre en arrière de ces fibres du vaste ex-

terne. Il suffit d'en diviser quelques-unes pour mettre ce nerf à découvert.

Procédé. — Pratiquer, dans la direction du bord postérieur du V deltoïdien, à cinq ou six millimètres en arrière de ce bord, une incision longue de quatre centimètres, intéressant la peau, le tissu cellulaire sous-cutané et l'aponévrose d'enveloppe (fig. 12).

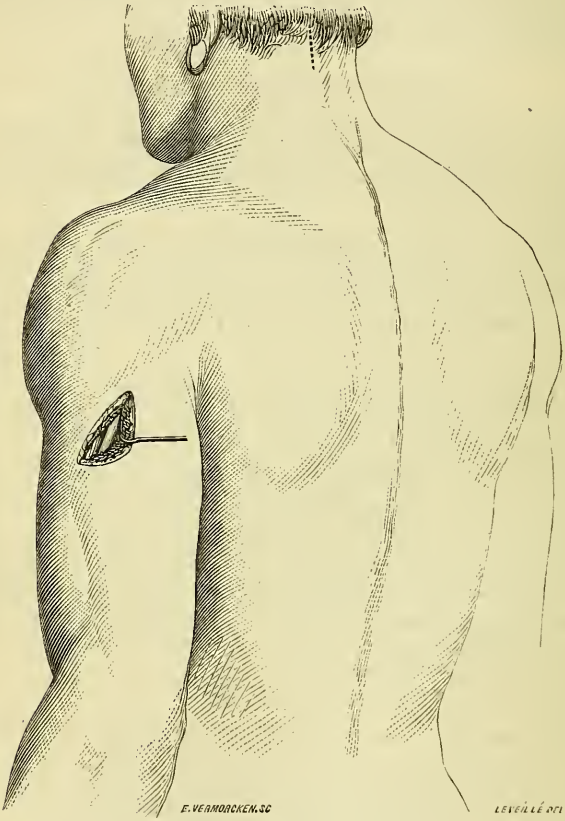

12. Fig. — Procédé de section du nerf radial au bras.

Écarter les lèvres de la plaie. Au fond s'aperçoit la

couche musculo-aponévrotique appartenant au brachial antérieur ; à cinq millimètres en avant sont les insertions du deltoïde ; à quatre ou cinq millimètres en arrière, celles du triceps.

Ces dernières étant bien reconnues, les diviser, avec précaution, en faisant porter le tranchant du bistouri au lieu même de l'implantation de ces fibres sur l'os. A un millimètre de profondeur, au plus, le nerf radial apparaît.

B. *Section du nerf radial à trois centimètres au-dessus de l'interligne articulaire du coude.* — Le nerf radial est ici situé entre le long supinateur, en dehors, et le brachial antérieur, en dedans.

Il n'est éloigné de l'aponévrose intermusculaire externe que par la mince couche de fibres musculaires, constituant l'origine du long supinateur. Ce rapport permet d'arriver au nerf, en se guidant sur l'aponévrose intermusculaire externe comme point de repère.

L'interstice de séparation du long supinateur et du brachial antérieur, dans lequel le nerf est logé, à deux centimètres de profondeur, est encore un chemin qui conduit directement sur le nerf radial.

On peut donc créer deux procédés pour la section de ce nerf à ce niveau.

Premier procédé. — L'avant-bras mis en extension de manière à rendre saillante l'aponévrose intermusculaire externe, le chirurgien pratique, au devant du bord de cette aponévrose et à trois centimètres au-dessus de l'interligne articulaire, une incision, ayant trois centimètres de longueur, intéressant :

1° La peau ; 2° le tissu cellulaire sous-cutané ; 3° l'aponévrose d'enveloppe.

Dans un quatrième temps, on décolle, avec le manche du

bistouri, le long supinateur de l'aponévrose intermusculaire externe, sur laquelle ce muscle prend quelques insertions.

Le doigt, introduit alors au fond de la plaie, reconnaît le bord externe de l'os. A deux ou trois millimètres de ce bord, le bistouri divisera, par petits coups, quelques fibres du long supinateur. Le nerf radial ne tarde pas à se hernier à travers cette dernière incision.

Second procédé. — Le membre mis en extension, on reconnaît l'interstice qui sépare le long supinateur du brachial antérieur. Cet interstice est indiqué par la dépression interne, presque verticale, du pli du coude. On pratique, dans le fond de cette dépression, une incision (fig. 10 E, p. 442) de trois centimètres de longueur, dont le milieu correspond à trois ou quatre centimètres au-dessus de l'interligne articulaire. L'incision, après avoir divisé 1° la peau, 2° le tissu cellulaire, dans lequel on prend soin de garder intacte la veine céphalique, 3° l'aponévrose, met à découvert l'espace intermusculaire cherché. Il suffit, alors, de décoller avec la sonde cannelée le long supinateur du brachial antérieur, d'écarter en dehors le premier muscle en mettant à découvert sa face interne sur presque toute sa profondeur, pour découvrir, plaqué sur cette face, le cordon blanc du nerf radial.

On peut pratiquer encore, mais avec moins de sûreté, la section du nerf radial en se rapprochant davantage de l'interligne articulaire du coude. Voici les inconvénients de cette dernière pratique :

La veine médiane céphalique se présente alors sous le tranchant du bistouri et doit être écartée ou divisée. L'interstice musculaire est moins facile à trouver ; on s'engage quelquefois dans l'espace qui sépare le long supinateur du radial externe, tandis que le nerf est, à cette hauteur, entre

le premier radial et le brachial antérieur. Enfin, le nerf se bifurquant souvent à ce niveau, on court le risque de pratiquer sa section sur une seule branche.

III. Section des branches terminales du nerf radial à l'avant-bras.

A l'avant-bras, on peut sectionner chacune des branches du radial isolément.

Section de la branche postérieure. — Cette branche postérieure du nerf radial doit être sectionnée avant sa distribution aux muscles postérieurs de l'avant-bras.

On reconnaît la cupule du radius, si facile à distinguer quand on l'explore avec le doigt, pendant qu'on imprime à l'avant-bras, en demi-flexion, des mouvements alternatifs de pronation et de supination.

C'est au niveau du col qui supporte cette cupule que la branche postérieure du nerf radial contourne le radius.

Cette branche est profonde et recouverte, non-seulement par les couches ordinaires cutanées et aponévrotiques, mais encore par le muscle radial externe et les fibres du court supinateur.

Procédé (fig. 10 H, p. 442). — Pratiquer, sur le côté externe et légèrement antérieur de cette extrémité supérieure du radius, une incision verticale, dont l'extrémité supérieure corresponde au bord inférieur de la cupule.

L'incision, longue de trois centimètres, divise la peau, le tissu cellulaire et l'aponévrose du même coup. Une couche musculaire, épaisse, appartenant au second radial, apparaît alors. Le bistouri doit, dans un deuxième temps, traverser toute l'épaisseur de cette couche.

Dans toute la longueur de la plaie, au-dessous du second radial, se montre une couche aponévrotique mêlée de fibres

musculaires à direction oblique de dehors en dedans et de haut en bas, c'est l'aponévrose et ce sont les fibres du court supinateur.

Dans un troisième temps, il faut intéresser ces fibres, mais doucement et par petits coups, car, dans l'épaisseur de ce muscle court supinateur, le nerf radial accomplit un trajet demi-spiroïde et se porte du plan antérieur vers le plan postérieur du membre. On reconnaît bien vite ce nerf, à sa couleur, au milieu des fibres musculaires qui l'enveloppent. Son isolement et son soulèvement sur une sonde cannelée sont faciles.

Section de la branche antérieure du nerf radial. — On peut diviser cette branche dans les deux tiers supérieurs de l'avant-bras, puis à quatre ou cinq centimètres au-dessus du poignet.

Procédé aux deux tiers supérieurs de l'avant-bras. — La branche antérieure ou cutanée du radial peut être divisée dans les deux tiers supérieurs de l'avant-bras, par une incision verticale (fig. 10 K, p. 442), suivant le bord interne du long supinateur. En rejetant ce muscle en dehors, on découvre constamment ce nerf situé à quelques millimètres en dehors de l'artère radiale et couché, sur le rond pronateur en haut, sur le fléchisseur sublime ou propre plus bas.

Procédé a quatre centimètres au-dessus du poignet. — Quand la branche antérieure du nerf radial s'échappe de dessous le bord externe du tendon du long supinateur pour contourner le radius et se porter en arrière, elle est à environ quatre centimètres au-dessus de l'apophyse styloïde du radius.

Une incision verticale (fig. 10 M, p. 442), longue de trois centimètres, pratiquée à ce niveau, met à nu, après la division de la peau et de l'aponévrose, le tendon nacré du

long supinateur. On poursuit la division sur le bord externe de ce tendon, par coups très-légers, jusqu'à ce que l'on voit le cordon blanc du nerf qui s'échappe de dessous le bord du tendon.

Au poignet, les branches du nerf radial trop réduites, ne sont pas susceptibles d'êtres divisées : la branche postérieure s'est éteinte en filaments grisâtres dans l'articulation; la branche antérieure s'est dissociée en filets divergents.

La section, dans la tabatière anatomique, du filet qui va fournir le collatéral dorsal interne du pouce et externe de l'index peut servir d'exercice d'amphithéâtre, mais n'a pas d'utilité pratique.

§ 4. Section du nerf musculo-cutané.

Le nerf musculo-cutané, détaché du plexus brachial avec la racine externe du médian, se porte, après un très-court trajet vertical dans le haut de l'aisselle, en dehors, pour atteindre la face interne du coraco-brachial qu'il perfore. Arrivé à la face externe de ce muscle, il descend entre ce muscle et le biceps, puis entre le biceps et le brachial antérieur ; il côtoie ensuite le bord externe du tendon du biceps, perfore l'aponévrose, au coude, pour devenir sous-cutané. Il se termine, à ce niveau, en deux branches destinées à la peau des régions antéro-externes de l'avant-bras. Ses filets vont jusqu'au creux palmaire et à l'éminence thénar. Pendant son trajet, au bras, il fournit les nerfs du coraco-brachial, du biceps et du brachial antérieur.

Le musculo-cutané peut être divisé à son origine, dans l'aisselle ; au bras, avant les rameaux qu'il fournit aux muscles ; au coude, quand il a fourni ses rameaux moteurs et qu'il n'est plus qu'un nerf sensitif.

I Section du nerf musculo-cutané dans l'aisselle.

On atteindra ce nerf dans l'aisselle, par le procédé de section du plexus brachial que je décris plus loin (p. 469). Seulement, sa situation étant très-élevée dans cette région, il échappe à la section si on ne le recherche pas très-haut.

II. Section du nerf musculo-cutané au bras.

L'opération se pratique, dans cette région, quand le nerf est encore entre le coraco-huméral et le biceps, au tiers supérieur du bras, par conséquent.

On reconnaît la ligne de séparation du bord interne du biceps et du bord externe du coraco-huméral.

Cette ligne est indiquée, quand le membre entier est en extension forcée, par une légère dépression verticale correspondant à la partie la plus élevée du bord interne du biceps qui la limite en dehors, tandis que, en dedans, sa limite est déterminée par la saillie du bord libre du coraco-huméral. Le toucher fait apprécier plus nettement encore cette dépression.

C'est suivant cette dépression que sera pratiquée l'incision (fig. 9 C, p. 435) dans le premier temps de l'opération.

Si le sujet est très-gras, la dépression est effacée ; on doit rechercher alors le bord interne du biceps qui est toujours appréciable, le bien reconnaître, le suivre au tiers supérieur du bras, où il se confond avec la saillie due au coraco-huméral. A ce niveau, une incision verticale, faite suivant le bord interne de cette saillie musculaire, correspondrait au muscle coraco-brachial. En transportant l'incision verticale un centimètre et demi plus en dehors, elle correspond à l'interstice qui sépare le coraco-brachial du biceps.

Procédé. — Faites donc, au niveau de cet interstice, une incision verticale de quatre centimètres qui intéresse du coup la peau et l'aponévrose, car il n'y a à redouter la présence d'aucun organe important.

Écartez les lèvres de l'incision. Dans le fond, s'aperçoit l'espace celluleux qui sépare les deux muscles. Il est très-appréciable si l'incision est rapprochée de la partie moyenne du bras, moins facile à distinguer et nécessitant quelques recherches si l'incision se rapproche trop de l'aisselle.

En écartant les deux muscles avec la sonde cannelée, et les maintenant écartés par des crochets mousses, on arrive bien vite à découvrir un cordon blanc, dirigé verticalement, accolé aux deux muscles dont il se laisse facilement isoler. C'est le nerf musculo-cutané. On peut le soulever sur la sonde et on le divise d'un coup de ciseaux[1].

III. Section du nerf musculo-cutané au pli du coude.

Au pli du coude, le musculo-cutané, devenu exclusivement sensitif, descend suivant le bord externe du tendon du biceps, avant de perforer l'aponévrose pour se placer sous la peau.

On peut le sectionner sur le bord externe de ce tendon.

La dépression limitée par ce tendon, en dedans, par le long supinateur, en dehors, indique la situation du nerf.

La saillie du tendon est toujours facile à reconnaître.

Procédé. — A trois millimètres du bord externe du tendon du biceps, pratiquer une incision verticale, longue de trois centimètres, remontant au-dessus du pli du coude.

[1] Il faut être prévenu que le nerf musculo-cutané ne perfore pas toujours le muscle coraco-brachial : alors, tantôt il court à côté du nerf médian, tantôt il s'unit intimement à lui. Il a, en effet, une grande tendance à se fusionner, en tout ou en partie, avec le médian qui le remplace quelquefois totalement.

La peau écartée avec ménagement, reconnaître la veine médiane céphalique et l'éloigner, à l'aide d'un crochet mousse.

Diviser, dans un deuxième temps, l'aponévrose sur la sonde cannelée. En écartant les lèvres de cette aponévrose, on découvre le bord externe du tendon et du muscle biceps à sa partie inférieure, le nerf musculo-cutané est à deux ou trois millimètres en dehors.

Je crois incertaine toute tentative de section des branches terminales du nerf musculo-cutané. Elles se subdivisent à peu de distance au-dessous du pli du coude. Leurs divisions sont nombreuses, très-variables dans leur situation. Pour les atteindre, aucun procédé fixe ne peut être institué.

§ 5. Section du nerf brachial cutané interne.

Le brachial cutané interne, né par un tronc commun au cubital et à la branche interne d'origine du médian, est situé d'abord en arrière et en dedans de l'artère axillaire ; il se place bientôt en avant sur le même plan que le médian, puis il gagne la gaîne de la veine basilique et suit le bord antéro-externe de cette veine.

A la partie moyenne du bras, il se divise en deux branches destinées à distribuer la sensibilité aux régions cubitales postérieure et antérieure de l'avant-bras.

Il ne fournit, pendant son trajet au bras, près de l'aisselle, qu'une seule branche collatérale qui s'anastomose avec le rameau perforant du troisième nerf intercostal : elle est destinée à la sensibilité de la peau de la région interne du bras.

On peut sectionner le brachial cutané interne dans l'aisselle et au bras.

I. Section du nerf brachial cutané interne dans l'aisselle.

On opère ce nerf dans l'aisselle, par le procédé commun à la division de tous les autres nerfs dans ce point (p. 469). Le médian, mis à découvert, on trouve, à son côté interne, le cutané qui est le plus petit de tous les troncs nerveux de la région.

En divisant le brachial cutané interne à ce niveau, on l'opère avant qu'il ait fourni son rameau cutané collatéral.

II. Section du nerf brachial cutané interne dans la moitié supérieure du bras.

Dans cette partie de son trajet, le nerf est situé dans la gaîne de la veine basilique.

Procédé. — Reconnaître la veine basilique, dans la région supérieure du bras, à la traînée bleuâtre qui marque son trajet.

Faire, suivant le trajet de cette veine, un peu au-dessus de la partie moyenne du bras, une incision de trois centimètres, intéressant la peau, puis la gaîne fibreuse de la veine. Le tronc du nerf brachial cutané interne se trouve sur les côtés antérieur ou externe de la veine.

Sur quelques sujets gras, la veine n'est pas appréciable. On doit alors reconnaître, par le toucher, le relief correspondant au bord antérieur du muscle coraco-brachial.

A ce niveau, faire une incision verticale de trois centimètres de long, n'intéressant que la peau et le *fascia superficialis*. Dans le tissu cellulaire sous-jacent, on découvrira la traînée bleuâtre de la veine et, à son côté externe, le cordon nerveux avec sa couleur blanc mat.

Au-dessous du milieu du bras, l'incision de la peau, faite comme dans le premier temps de la névrotomie du

médian à ce niveau, permettrait de découvrir, dans le tissu cellulaire sous-cutané, les deux branches principales de terminaison du brachial cutané interne. Mais ce procédé de section est incertain.

A l'avant-bras, les branches du brachial cutané interne ne peuvent pas être sectionnées avec sûreté : leurs rapports sont très-inconstants et leurs divisions trop nombreuses et trop variables d'origine.

§ 6. Section de quelques branches collatérales du plexus brachial.

Outre ces cinq branches terminales, le plexus brachial fournit douze branches collatérales.

Ces dernières, beaucoup moins importantes par leur volume et leur distribution, sont pour la plupart, inaccessibles au bistouri ; elles nécessiteraient, pour être atteintes, des délabrements trop grands.

Cinq d'entre elles, pourtant, peuvent être opérées :

Le nerf axillaire, les nerfs du rhomboïde, de l'angulaire de l'omoplate, des sus et sous-épineux, la branche du grand pectoral.

I. Section du nerf axillaire.

Quelques anatomistes considèrent ce nerf comme une branche terminale du plexus brachial. D'autres en font une branche collatérale. Cela a peu d'importance.

Le nerf axillaire, après son origine dans le creux de l'aisselle, se porte, de suite, en dehors, vers le col chirurgical de l'humérus autour duquel il s'enroule, pour s'épuiser en rameaux divergents dans le muscle deltoïde. Il fournit le rameau cutané important qui donne la sensibilité aux

régions antérieure, externe et postérieure de l'épaule et du bras.

On peut atteindre le nerf axillaire lorsque, en contournant le col huméral, il se dégage au-dessous de la longue portion du triceps.

Procédé. — Faire une incision de cinq centimètres en arrière de l'épaule, dans la direction du bord postérieur du muscle deltoïde et vers la région la plus élevée de ce bord postérieur.

L'incision intéressera du coup la peau, le tissu cellulaire, l'aponévrose d'enveloppe, mettra à nu le bord postérieur du deltoïde. En décollant ce muscle de ceux qui remplissent la fosse sous-épineuse et en pénétrant dans l'interstice qui les sépare, on rencontre d'abord un filet nerveux blanc, le rameau cutané de l'épaule qui pourrait, au besoin, servir de conducteur pour arriver au nerf axillaire.

En décollant toujours le bord postérieur du deltoïde dans sa partie la plus élevée, on arrive à un espace triangulaire, limité par la tête humérale, en haut, le col chirurgical en dehors, la longue portion du biceps en dedans. Dans ce triangle passe l'artère, les veines et le nerf. Le nerf axillaire est sur un plan un peu plus élevé que l'artère : il correspond à la tête plutôt qu'au col de l'humérus. Il est aplati, divisé en deux faisceaux qui se touchent à peu près.

On les dénude tous deux facilement, sans atteindre les vaisseaux ; et leur section, sur une sonde, est des plus aisées.

II. Section des nerfs du rhomboïde, de l'angulaire, des sus et sous-épineux.

Reconnaître, dans le creux sous-claviculaire, au cou, les sommets des apophyses transverses des quatre dernières vertèbres cervicales (premier point de repère).

Faire une incision dans la direction d'une ligne qui unirait ces sommets. Intéresser la peau, le peaucier, l'aponévrose cervicale. On arrive alors sur les sommets osseux eux-mêmes. En rejetant en dedans la lèvre interne de la plaie, on met à découvert la surface libre du scalène postérieur (deuxième point de repère), couverte d'une couche aponévrotique très-mince et très-transparente.

Sur cette surface on voit, par transparence, et couchés sur elle, plusieurs nerfs qui, échappés du plexus, la croisent en se portant en dehors. Le plus élevé est le nerf du rhomboïde. Celui de l'angulaire est un peu plus bas.

Celui des sus et sous-épineux, plus bas encore, est plus volumineux.

Il faut déchirer la lamelle aponévrotique transparente, pour atteindre les nerfs et les diviser sur la sonde cannelée.

III. Section du nerf grand pectoral.

Faire, avec le bistouri, à quinze millimètres au-dessous de la clavicule, une incision transversale correspondant, par la partie moyenne, au milieu de la clavicule : intéresser le peau, le peaucier, le muscle pectoral dont on divise les fibres d'avant en arrière et par coups successifs.

Arrivé à la face profonde du grand pectoral, on rencontre une couche celluleuse au sein de laquelle, en fouillant avec la sonde, on trouve les branches, déjà séparées du nerf grand pectoral.

§ 7. Section du plexus brachial.

Cinq branches antérieures se réunissent sur la partie latérale et inférieure du cou pour former le plexus bra-

chial : les cinquième, sixième, septième et huitième cervicales, la première dorsale.

Toutes cinq, écartées l'une de l'autre, à leur origine, se rapprochant rapidement, se réunissent en une masse unique dans laquelle leurs faisceaux se mêlent d'une manière inextricable.

Cette masse, passant du cou dans l'aisselle en même temps que l'artère axillaire, va se terminer, dans cette dernière région, en cinq grosses branches, après avoir fourni un grand nombre de collatérales.

Les pages précédentes ont appris à sectionner les nerfs terminaux et quelques branches collatérales. Le plexus à son tour peut être divisé. On peut l'opérer dans l'aisselle ou au-dessus de la clavicule.

I. Section du plexus brachial dans l'aisselle.

On divise le plexus brachial à sa terminaison, dans l'aisselle, au-dessous de toutes ses branches collatérales, en faisant la section des cinq nerfs terminaux à la fois : le brachial cutané interne, le musculo-cutané, le médian, le cubital et le radial.

Les cinq nerfs précédents, à leur naissance du plexus, sont groupés autour de l'artère humérale : le médian, un peu en dehors, puis en avant; le brachial cutané interne en dedans d'abord, puis en avant (il se place sur le même plan que le médian); le cubital en dedans; le radial en arrière.

Le musculo-cutané seul ne conserve pas ces rapports : à peine échappé du plexus, il s'éloigne en dehors, gagne la face profonde du coraco-huméral et perfore ce muscle presque aussitôt. Il se trouve alors séparé des nerfs précédents par un muscle. Cela explique que le musculo-

cutané ait pu échapper à la division dans le seul cas où la tentative de section du plexus brachial, à ce niveau, ait été pratiquée sur le vivant.

La peau, le tissu cellulaire sous-cutané, l'aponévrose de l'aisselle et une autre couche de tissu cellulaire recouvrent cette terminaison du plexus en dedans. En avant, il est en rapport avec le coraco-huméral dont il est distant de deux ou trois centimètres. En arrière, il est très-éloigné du bord postérieur de l'aisselle. En dehors, il correspond à la tête de l'humérus et à son col chirurgical.

Un plan, traversant l'aisselle à l'union de son tiers antérieur avec les deux tiers postérieurs, rencontrerait le plexus.

Un des points de repère les plus importants, pour la section de ces nerfs, est la veine axillaire, qui apparaît la première après la section des premières couches et derrière laquelle ils se trouvent.

Procédé (fig. 9 A, p. 435). — Une incision, pratiquée dans la partie inférieure de l'aisselle, à l'union de son tiers antérieur avec ses deux tiers postérieurs, à deux centimètres en arrière du bord du coraco-huméral, intéresse la peau et le tissu cellulaire sous-cutané ; l'aponévrose est divisée sur la sonde cannelée.

Le tissu cellulaire sous-aponévrotique, écarté avec la sonde cannelée, met à découvert la veine axillaire, et, en arrière, les nerfs qui entourent l'artère.

Si l'on n'arrive pas de suite à découvrir la veine, il faut aller à la recherche du muscle coraco-brachial, en dedans duquel se trouvent les nerfs.

Ceux-ci doivent être mis complétement à découvert : on reconnaît le médian à sa situation (en dedans de l'artère), à ses deux racines, à son volume ; le brachial cutané, à son volume (c'est le moindre de tous), et à sa situation au devant de l'artère.

Les deux autres nerfs, le cubital et le radial ont un volume inférieur à celui du médian et une situation qui les différencie suffisamment : le cubital est en dehors, le radial en arrière de l'artère.

Chaque nerf est successivement isolé, chargé sur la sonde cannelée et sectionné d'un coup de ciseau.

On abandonne alors le théâtre de l'opération pour aller à la recherche du musculo-cutané vers la face profonde du muscle coraco-brachial, dans la lèvre antérieure de la plaie.

La découverte de ce nerf se fait assez rapidement.

II. Section du plexus brachial au cou.

Certaines névralgies rebelles, étendues à tout le plexus brachial, certains cas de tétanos traumatique, tel que celui qui suivrait une amputation de l'épaule ou de la partie supérieure du bras, peuvent réclamer la division du plexus brachial, dans sa partie la plus élevée.

Le lieu où toutes les branches nerveuses qui le forment se sont rapprochées en un faisceau unique et étroit, doit être choisi de préférence pour l'opération ; de cette manière, aucun rameau n'échappera à la division.

Ce lieu d'élection est à un ou deux centimètres au-dessus de la clavicule.

Le passage du plexus, sous la clavicule, se fait au niveau de la partie moyenne de cet os. Un bistouri, tenu perpendiculairement à l'axe de la clavicule et enfoncé dans le creux sus-claviculaire, à un centimètre au-dessus du milieu de cet os, perforerait directement la masse du plexus. C'est la direction qu'il faut suivre pour arriver à lui dans l'opération de sa section.

La peau, le peaucier, l'aponévrose du creux sus-claviculaire, du tissu cellulaire, puis une couche aponévroti-

que plus profonde, tendue par l'omo-hyoïdien, sont les plans ou organes que l'on rencontre successivement au devant du plexus.

Après la division de ces plans, on le voit dans l'écartement des deux scalènes, au-dessus de l'artère sous-clavière, qu'il n'est pas nécessaire de mettre à découvert.

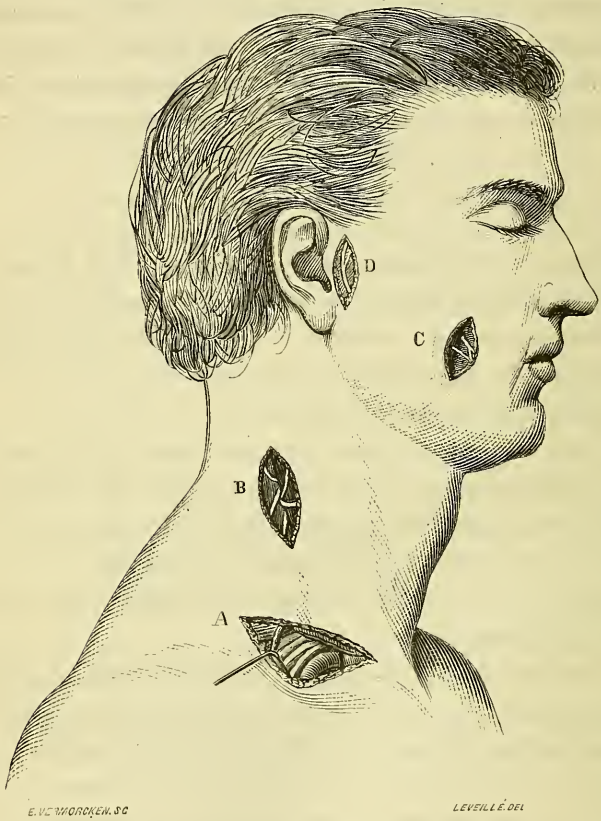

Fig. 13.

A. Procédé de section du plexus brachial au cou. — B. Procédé de section des branches du plexus cervical superficiel. — C. Procédé de section du nerf buccal. — D. Procédé de section du nerf temporal.

Procédé (fig. 13 A). — 1° Faire, comme pour la ligature de l'artère sous-clavière, une incision transversale à

quinze millimètres au-dessus du bord supérieur de la clavicule et parallèle à ce bord. L'incision aura de quatre à cinq centimètres de longueur, n'intéressera que la peau; son milieu correspondra au milieu de la clavicule.

2° Dans un deuxième temps, on divisera le peaucier, en évitant d'intéresser la veine jugulaire externe, qui est en arrière et qui croise la direction de l'incision; cette veine sera rejetée en dedans, à l'aide d'un crochet mousse.

3° L'incision de l'aponévrose sera faite sur la sonde cannelée.

4° Le tissu cellulaire sera divisé ensuite prudemment, par le bistouri, évitant les artères ou veines qui traversent la région. Le bec de la sonde cannelée, au besoin, éclairera la marche de l'instrument en refoulant ces éléments d'une lèvre à l'autre de la plaie.

5° L'aponévrose de l'omo-hyoïdien se présente alors au fond de la plaie; on l'incise en un point, pour engager une sonde cannelée au-dessous d'elle et on la divise dans le sens de la plaie. On aperçoit, après l'incision de cette aponévrose, les traînées blanches, obliques en dehors, qui appartiennent au plexus brachial.

Un feuillet aponévrotique très-mince les recouvre encore, provenant du bord des scalènes et adhérant légèrement au plexus.

6° On saisit cette aponévrose en un point, à l'aide de la pince, on la divise avec précaution et on se trouve en présence des fibres blanches et brillantes du plexus tout à fait à découvert.

Il faut ensuite décoller de leur gaîne les quatre ou cinq troncs du plexus, en ayant soin de n'en omettre aucun (ne pas même laisser la branche du grand dentelé, qui est, à ce niveau, couchée devant le scalène postérieur).

Tout le plexus, décollé, est soulevé par une sonde can-

nelée, introduite de dedans en dehors et dont on a préalablement courbé l'extrémité, ou par une aiguille de Deschamps.

Un bistouri ou une lame de ciseaux, courant dans la cannelure de la sonde, peut diviser rapidement le faisceau du plexus.

Article II. Section des nerfs du membre inférieur

§ 1. Section du grand nerf sciatique.

Le grand nerf sciatique, le plus volumineux des nerfs du corps humain, terminaison du plexus sacré, est destiné aux muscles postérieurs de la cuisse et à tous ceux de la jambe et du pied; il tient sous son influence la sensibilité de la plus grande partie du pied et d'une portion de la jambe.

Sorti du bassin par l'échancrure sciatique, entre le bord inférieur du muscle pyramidal et le jumeau supérieur, il descend verticalement dans les régions profondes de la fesse et postérieures de la cuisse, jusqu'à la partie supérieure du creux poplité. Là, il se divise en deux branches : le sciatique poplité interne et le sciatique poplité externe.

A la fesse, il est recouvert en arrière par le grand fessier; il correspond, en avant, aux deux jumeaux, au tendon de l'obturateur interne, au carré fémoral.

Les tubérosités de l'ischion et du grand trochanter sont, à peu près, à égale distance, l'une en dedans, l'autre en dehors de lui.

A la cuisse, la longue portion du biceps fémoral le couvre en arrière, dans toute son étendue. Il est rare qu'il corresponde directement à l'aponévrose crurale.

En avant, il est en rapport avec le grand adducteur en haut, le faisceau crural du biceps en bas.

L'artère honteuse interne l'avoisine à son lieu d'émer-

gence de l'échancrure sciatique. L'artère ischiatique le suit pendant quelques centimètres ainsi que le nerf ischiatique.

Souvent une artère assez considérable l'accompagne : celle du nerf lui-même, qui doit être quelquefois liée dans la section du tronc nerveux.

Le grand sciatique fournit cinq branches collatérales, toutes destinées aux muscles postérieurs de la cuisse : biceps, demi-tendineux, demi-membraneux, grand adducteur et courte portion du biceps.

Les quatre premières naissent souvent par un tronc commun qui se détache du nerf ordinairement au niveau du carré fémoral, quelquefois plus haut, quelquefois plus bas.

On peut faire la section du grand sciatique dans tous les points de son trajet :

1° Dès sa sortie de l'échancrure ;

2° Entre le trochanter et l'ischion ;

3° Au-dessous du bord inférieur du grand fessier ;

4° Dans les deux tiers supérieurs de la cuisse.

I. Section du grand nerf sciatique, à sa sortie du bassin.

Reconnaître le grand trochanter et l'ischion.

Entre ces deux saillies osseuses, tirer une ligne fictive transversale (fig. 14 AB). Le grand sciatique correspond à huit ou dix millimètres en dedans de la partie moyenne de cette ligne.

A un centimètre en dedans de la partie moyenne de cette ligne, faites tomber de haut en bas une autre ligne fictive verticale, perpendiculaire à la précédente, ayant sept centimètres de longueur (CD.)

Cette perpendiculaire indique le trajet suivi plus pro-

fondément par le sciatique depuis son émergence de l'échancrure du bassin, jusqu'à l'espace ischio-trochantérien.

C'est suivant cette perpendiculaire que doit être pratiquée l'incision dans le premier temps de l'opération.

Cette incision, de six à huit centimètres de longueur, divisera d'un seul coup la peau, le tissu cellulaire sous-jacent et l'aponévrose qui recouvre le grand fessier.

Dans un second temps, elle coupera, par coups successifs, le muscle fessier dans toute son épaisseur.

Troisièmement, arrivée à la face profonde du grand fessier, elle divisera, avec ménagement l'aponévrose de la face profonde de ce muscle.

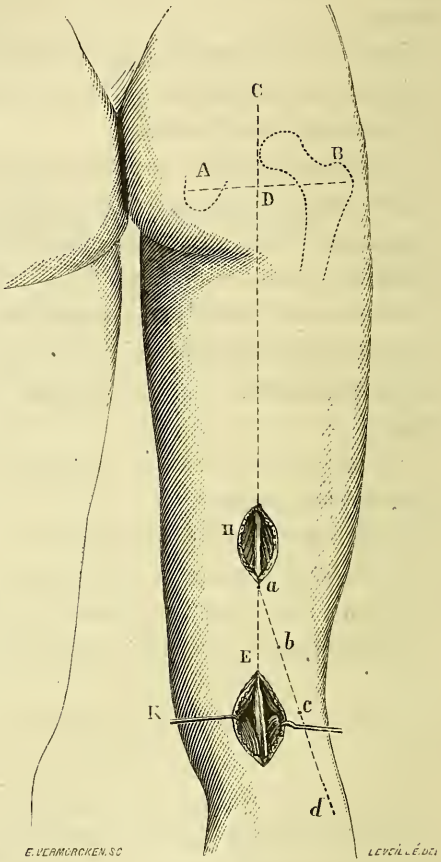

Fig. 14.

H. Procédé de section du grand nerf sciatique. — K. Procédé de section du nerf poplité interne. — *a b c d.* Ligne d'incision pour la section du nerf poplité externe.

Quatrième temps : après l'incision de cette aponévrose, on aperçoit une couche cellulo-graisseuse, variable d'épaisseur, suivant le sujet, au sein de laquelle se trouve un cordon blanc volumineux, aplati, rétiforme. On le dégage

et on le soulève sur la sonde cannelée, ou, si le fessier est très-épais, sur l'aiguille de Deschamps.

II. Section du grand nerf sciatique dans l'espace ischio-trochantérien.

Le nerf est plus rapproché d'un centimètre environ de l'ischion que du grand trochanter.

Tirez une ligne transversale entre ces deux saillies osseuses.

Faites une incision verticale de cinq centimètres de longueur dont le milieu corresponde à un centimètre en dedans de la partie moyenne de la ligne transversale précédente.

Cette incision doit traverser :

1° La peau, le tissu cellulaire, l'aponévrose ;

2° Le grand fessier dans toute son épaisseur ;

3° Son aponévrose profonde.

Au devant de cette dernière se trouve le nerf reposant en avant sur le carré fémoral.

III. Section du grand nerf sciatique au tiers supérieur de la cuisse.

A un centimètre en dedans du milieu de la ligne ischio-trochantérienne, faites passer une verticale (DE, fig. 14), qui descendra jusqu'au sommet du creux ou losange poplité.

Cette ligne verticale indiquera le trajet et la direction du grand nerf sciatique dans toute la partie postérieure de la cuisse.

Toute incision faite suivant cette ligne conduit directement sur le nerf. Toutefois, il importe, pour arriver à lui sans occasionner de délabrement, de rechercher l'espace celluleux qui sépare le biceps du demi-membraneux.

Cet espace est à peu près dans la même direction que la

ligne précédemment tracée, et, par lui, on est conduit naturellement sur le nerf.

La découverte du nerf est moins facile si on opère à la partie supérieure du membre, le nerf y étant plus profondément situé ; plus facile quand on se rapproche davantage du creux poplité : là, le nerf est presque sous-aponévrotique. Au-dessous du bord inférieur du grand fessier, le grand sciatique est assez profondément caché par la longue portion du biceps.

En pratiquant une incision verticale de six à sept centimètres, dans la direction indiquée, intéressant la peau et l'aponévrose, on arrive à l'interstice des deux muscles demi-membraneux et biceps, mais il faut les écarter, et, surtout, écarter très-fortement le long chef du biceps en dehors, pour apercevoir alors, sous la face profonde de ce dernier, le tronc du nerf à opérer.

IV. Section du grand nerf sciatique au tiers moyen.

L'union du tiers inférieur avec le tiers moyen de la cuisse est le lieu d'élection pour cette opération.

Au point de repère fourni par la ligne verticale précédemment indiquée, on joindra ceux donnés par les dispositions anatomiques suivantes :

La dépression poplitée est limitée, en dehors, par le relief du biceps fémoral; en dedans, par celui des demi-membraneux et demi-tendineux.

On suit cette dépression et ces reliefs du côté de la cuisse où ils vont s'affaiblissant; ils sont encore appréciables, au lieu qui doit être le théâtre de l'opération : l'union du tiers inférieur et du tiers moyen de la cuisse.

C'est dans cette dépression poplitée que doit passer l'incision, dans le premier temps de l'opération.

Procédé (fig. 14 H). — Pratiquer, au-dessus du creux poplité, suivant la direction indiquée, une incision de quatre centimètres de longueur, à la peau.

Après la peau, diviser le tissu cellulaire, puis l'aponévrose.

Au-dessous de cette dernière se voit l'interstice de séparation des muscles biceps et demi-membraneux.

Le muscle biceps à peine écarté laisse voir le gros tronc nerveux seul, isolé, libre de tout rapport important, et qu'on peut en toute sécurité charger sur la sonde et diviser d'un coup de ciseaux. C'est à peu près ce procédé qui a été employé par M. Azam.

Procédé de M. Azam. — « Une incision de six centimètres, commençant à deux centimètres au-dessus du creux du jarret, vers le milieu de la face postérieure de la cuisse, met à nu l'aponévrose; celle-ci, incisée sur la sonde cannelée, le chirurgien rencontre le bord externe du muscle biceps; il isole le tronc nerveux placé immédiatement en avant, et l'ayant soulevé sur son index gauche, il le coupe d'un coup de ciseaux; trois centimètres au-dessous, il enlève d'un autre coup de ciseaux la portion qu'il veut réséquer (longue de plus de trois centimètres). L'opération fut très-rapide et le malade ne perdit pas de sang. »

M. Alph. Guérin donne ce même procédé, avec une incision trop longue (*Éléments de chirurgie opér.*, 4e édition, 1870).

Procédé de M. A. Guérin. — « Incision de dix centimètres de l'union du tiers inférieur avec les deux tiers supérieurs de la cuisse dans la direction du milieu du creux poplité. Incisez la peau, le tissu cellulaire sous-cutané, l'aponévrose; écartez le demi-membraneux du biceps et voyez le tronc sciatique; soulevez-le du doigt indicateur gauche et coupez-le d'un seul coup. »

§ 2. Section des nerfs petit sciatique et fémoro-poplité.

I. Section du nerf petit sciatique.

Le petit sciatique, branche collatérale du plexus sciatique, sort du bassin au-dessous du bord inférieur du pyramidal, en même temps que le grand sciatique, à la face postérieure duquel il est appliqué.

Il descend verticalement en arrière du même nerf, jusqu'au bord du grand fessier où il se divise en deux branches : l'une, génitale, l'autre fémoro-poplitée. Il fournit plusieurs rameaux collatéraux au grand fessier.

Procédé. — Le procédé qui sert à diviser le grand sciatique, à sa sortie du bassin (p. 475), conduit sur le petit sciatique.

Ce nerf affectant, pendant tout son trajet, dans cette région, des rapports de contact avec le bord postérieur du gros tronc nerveux sciatique, il est facile de le trouver, de l'isoler à l'aide de la sonde cannelée et de le diviser.

II. Section du nerf fémoro-cutané.

Ce nerf, venu du plexus lombaire dont il est une branche collatérale, sort du bassin entre les deux épines iliaques antérieures, dans la dépression qui les sépare. Il s'applatit à ce niveau et se divise presque aussitôt en deux rameaux : l'un, pour la peau de la région fessière ; l'autre, pour celle de la face externe de la cuisse.

Procédé. — Reconnaître l'épine iliaque antéro-supérieure facile à sentir.

Faire, de cette épine à l'épine iliaque antéro-inférieure, une incision oblique, suivant la direction de l'arcade de Fallope, et près de cette arcade.

Une incision de trois centimètres suffit. Elle divise la peau, le tissu cellulaire et l'aponévrose.

On trouve, au-dessous, un espace cellulaire à direction transversale dans lequel court le filet aplati du nerf fémoro-cutané. Dénuder ce filet à l'aide de la sonde cannelée.

J'ai pratiqué cette section sur le vivant, sans difficulté.

§ 3. Section du nerf sciatique poplité interne et de ses branches.

Le nerf poplité interne est la branche principale de bifurcation du sciatique : il continue sa direction et parcourt toute la hauteur du creux poplité.

Il se continue à la jambe sous le nom de tibial postérieur et enfin il se termine au pied en se divisant en nerf plantaire interne et nerf plantaire externe.

Il fournit au niveau du creux poplité six branches : le saphène externe au milieu du creux poplité; plus bas, les nerfs des jumeaux, du plantaire grêle, du poplité et celui de l'articulation du genou.

On peut faire la section du poplité interne, du tibial postérieur, des plantaires et du saphène externe.

I. Section du nerf sciatique poplité interne.

Une ligne verticale courant de l'angle supérieur du losange poplité à son angle inférieur, indique le trajet du nerf poplité interne.

Le lieu d'élection pour la section de ce nerf est un peu au-dessus de la partie moyenne du losange poplité. Sa section, à ce niveau, anéantit toute son influence nerveuse, car toutes ses branches collatérales naissent plus bas. De plus, il est là, seul, isolé. Au-dessous, il faudrait écarter les deux jumeaux pour le mettre à découvert.

Plus haut, le nerf sciatique poplité externe est rapproché et pourrait être confondu avec lui.

Procédé (fig. 14, K, p. 476). — Pratiquer, sur le milieu du creux poplité, une incision verticale de trois centimètres de longueur, intéressant la peau, le tissu cellulaire et l'aponévrose.

Au-dessous se voit une masse cellulo-graisseuse dans laquelle apparaît le nerf.

La veine poplitée est située bien au devant de lui; l'artère est plus antérieure encore.

Aussi, on peut, en toute sécurité, dégager le nerf, le charger sur une sonde cannelée et le diviser.

II. Section du nerf tibial postérieur.

Après avoir traversé l'anneau du soléaire, le poplité interne se prolonge, sous le nom de nerf tibial postérieur; il parcourt toute la région postérieure de la jambe, situé, dans ses deux tiers supérieurs, entre les muscles de la couche profonde et de la couche superficielle. Il est maintenu appliqué sur les premiers, par une aponévrose assez forte, qui enveloppe dans une gaîne le nerf, l'artère tibiale postérieure et les deux veines qui les accompagnent.

La section de ce nerf, dans cette partie supérieure de la jambe, est entourée de trop de difficultés et de trop de dangers pour être acceptée en pratique. Elle présente les mêmes inconvénients que la ligature de l'artère tibiale postérieure. Situé en dehors de cette artère, le nerf est encore plus difficile à atteindre.

Aussi, est-ce en bas de la jambe seulement qu'il convient de névrotomiser le tibial postérieur.

Au tiers inférieur de la jambe, le nerf vient se placer en dehors du tendon d'Achille, dans l'espace qui sépare ce

tendon du bord interne du tibia. Il est plus rapproché du tendon que du rebord osseux tibial. Deux aponévroses le recouvrent, comme elles recouvrent l'artère du même nom.

Le nerf tibial postérieur fournit quelques rameaux au muscle poplité, au jambier postérieur, au long fléchisseur et au fléchisseur propre, quelquefois au jambier antérieur.

Ces filets moteurs naissent à la partie supérieure de la jambe.

Deux filets sensitifs naissent en bas de la jambe : l'un, sus-malléolaire, anastomosé avec le saphène interne ; un autre, cutané plantaire, qui, descendant verticalement entre la malléole interne et le tendon d'Achille, pourrait être pris pour le nerf tibial lui-même, dans la névrotomie de ce nerf à ce niveau, si l'on ne se souvenait du volume et de la situation sous-aponévrotique de ce dernier.

Plus bas, le nerf tibial correspond à la face postérieure de la malléole interne, puis à la voûte calcanéenne, où il se divise en deux branches terminales : le plantaire interne, le plantaire externe.

Le procédé opératoire pour arriver au nerf est, à peu près celui de la ligature de l'artère tibiale postérieure en dehors et en arrière de laquelle le nerf est situé.

Procédé. — Pratiquer, dans l'espace qui sépare le tendon d'Achille du bord interne du tibia, en un point plus rapproché du tendon d'Achille, une incision commençant au-dessus de la malléole interne : la diriger en haut sur une longueur de quatre à cinq centimètres. Cette incision doit diviser la peau et le tissu cellulaire sous-cutané. On coupe ensuite l'aponévrose superficielle sur la sonde cannelée.

Écarter alors le tendon d'Achille et les fibres musculaires qui s'y rendent : en repoussant le tout en arrière, on aperçoit la gaîne aponévrotique nervoso-vasculaire.

Ouvrir délicatement cette gaîne à l'aide de la pince et du bistouri. Le nerf est en arrière, les vaisseaux en avant.

III. Section des nerfs plantaires.

Les deux nerfs plantaires interne et externe naissent en arrière de la malléole interne et vont se distribuer chacun dans les régions dont ils portent le nom à la plante du pied.

Procédé. — Reconnaître le bord postérieur de la malléole interne dans sa partie la plus inférieure. A quinze millimètres en arrière de ce bord, pratiquer une incision verticale de deux à trois centimètres de longueur, qui intéresse la peau, le tissu cellulaire, et l'aponévrose d'enveloppe doublée ici de la gaîne fibreuse nervoso-vasculaire.

Ouvrir cette gaîne en évitant de faire porter l'incision trop en dedans, car on ouvrirait la gaîne des tendons fléchisseurs ; en avant sont les nerfs, en arrière les vaisseaux. Le nerf le plus antérieur est le plantaire interne, l'externe est accolé à son bord postérieur. L'introduction de la sonde cannelée au-dessous d'eux ne présente pas de difficulté.

Le nerf plantaire interne, dirigé de la voûte calcanéenne en avant, au-dessus de l'adducteur du gros orteil, puis entre le court fléchisseur et le fléchisseur commun, pourrait être atteint isolément au moment de son passage au-dessus de l'adducteur, par une incision de trois à quatre centimètres intéressant : la peau, le tissu adipo-fibreux qui le double, l'aponévrose et l'adducteur lui-même du gros orteil.

La section des collatéraux plantaires des orteils se fait comme celle des collatéraux des doigts de la main.

IV. Section du nerf saphène externe.

Né du sciatique poplité interne au creux poplité, le nerf saphène externe descend dans un canal fibreux creusé entre les deux jumeaux, jusqu'à la partie moyenne de la jambe.

Devenu alors sous-cutané, il accompagne la veine saphène externe, il se place au côté externe du tendon d'Achille jusqu'au voisinage de la malléole externe. A ce niveau, il se porte au devant de cette malléole pour répandre ses rameaux sur une faible étendue des faces externe dorsale et plantaire du pied.

On ne doit pratiquer la section de ce nerf qu'à la partie inférieure de la jambe, lorsqu'il a reçu les anastomoses de la branche cutanée péronière, de l'accessoire du saphène externe et la terminaison du petit sciatique qui s'y jette.

Ces trois derniers nerfs émanés, les deux premiers, du sciatique poplité externe, l'autre, du plexus sciatique, entrent pour une bonne part, dans la constitution du saphène externe.

En sectionnant ce nerf sur le côté externe du tendon d'Achille, on aura la certitude de le diviser au-dessous de toutes ses origines et avant toute distribution de ses branches.

Procédé. — Pratiquer, suivant le bord externe du tendon d'Achille, à cinq millimètres de ce bord, une incision verticale de trois centimètres de longueur n'intéressant que la peau (fig. 15 C, p. 488).

Écarter les lèvres de la plaie, puis fouiller le tissu cellulaire sous-cutané où l'on trouve facilement un nerf assez volumineux, se dirigeant verticalement : c'est le saphène externe.

§ 4. Section du nerf sciatique poplité externe et de ses branches.

Le poplité externe descend de la partie supérieure de l'espace poplité, en se portant en dehors et s'éloignant du poplité interne. Suivant la direction du tendon du biceps fémoral, il gagne le bord postérieur du condyle externe, puis de la tête du péroné ; il contourne en demi-spirale le col de cet os et s'engage dans l'épaisseur du long péronier latéral pour se partager en deux branches terminales.

Les branches collatérales qu'il fournit sont : deux sensitives , l'accessoire du saphène externe et la branche cutanée péronière ; toutes deux naissent immédiatement au-dessous de l'origine du poplité externe, de sorte que ce nerf doit être divisé à sa partie la plus élevée quand on veut éteindre l'influence nerveuse dépendante de ces deux branches.

Deux autres branches collatérales sont destinées au jambier antérieur : elles naissent au moment de la bifurcation du nerf. Tous les procédés de section du sciatique poplité externe anéantissent leur influence.

On peut sectionner ce nerf : 1° à la partie supérieure du losange poplité ; 2° derrière le condyle interne du fémur ; 3° lorsqu'il est derrière la tête du péroné ; 4° lorsque, ayant contourné la face externe de cette tête, il se divise en deux branches.

Enfin on peut diviser ses branches : la branche musculo-cutanée ; le nerf tibial antérieur.

I. Section du nerf poplité externe.

En haut du creux poplité. — La section du poplité externe, à cette hauteur, se pratique comme celle du

poplité interne, mais en faisant remonter l'incision de la peau au niveau de l'extrémité supérieure du losange poplité (fig. 14 *a b*).

Là, après la division de la peau, du tissu cellulaire, de l'aponévrose, en écartant le biceps on trouve, au devant de lui, la bifurcation du grand sciatique et, par conséquent, l'origine du poplité externe.

Derrière le condyle externe du fémur. — A un centimètre du bord interne du tendon du biceps, et en suivant sa direction, le chirurgien doit pratiquer une incision de trois centimètres de longueur (fig. 14 *b c*), qui intéressera la peau, le tissu cellulaire et l'aponévrose d'enveloppe.

Au-dessous se trouve le nerf reposant sur la face postérieure du condyle externe.

Derrière la tête du péroné. — Une incision verticale, de trois centimètres de longueur, pratiquée suivant le bord interne du tendon du biceps (fig. 14 *c d*), divisant la peau, le tissu cellulaire et l'aponévrose, pénètre dans l'interstice qui sépare le tendon du biceps et la racine du jumeau externe.

Cette interstice conduit directement sur le nerf appliqué contre le bord postérieur de la tête du péroné.

Velpeau a conseillé, à peu de choses près, ce procédé.

Le procédé suivant atteint plus aisément le nerf.

Section du nerf au moment de sa bifurcation (fig. 15). — Rechercher la face externe de la tête du péroné, reconnaître le col qui la supporte.

On pratique, à la partie supérieuro-externe de la jambe, une incision commençant à un centimètre au-dessus du col du péroné et au voisinage du bord postérieur de ce col. Cette incision descend verticalement sur une longueur de trois centimètres. Elle intéresse la peau, le tissu cellulaire, l'aponévrose ; puis les fibres musculaires du long péronier.

Celui-ci, divisé dans toute son épaisseur, laisse à découvert le nerf poplité externe qui va se bifurquer.

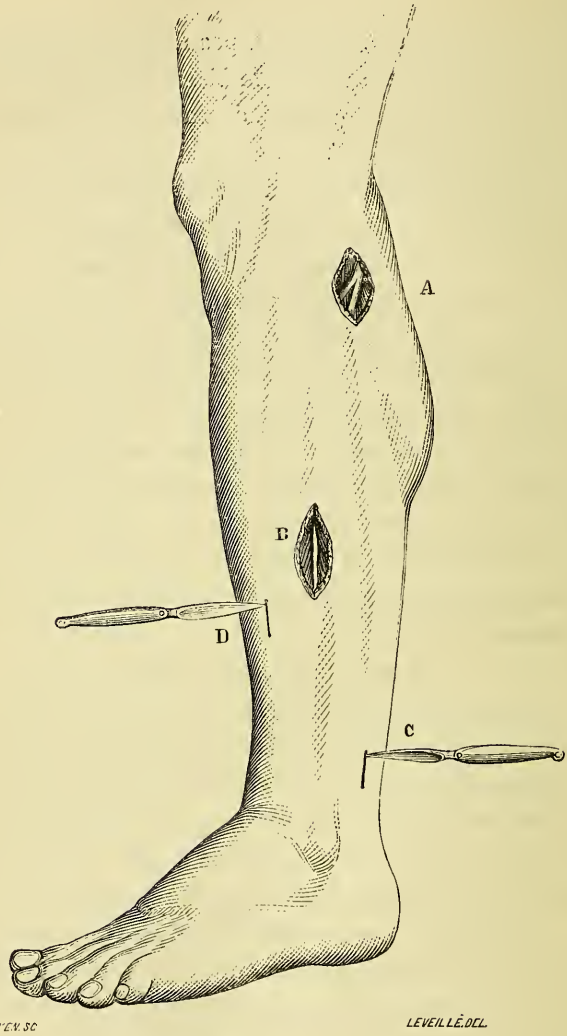

Fig. 15.

A. Procédé de section du nerf poplité externe. — B. Procédé de section du nerf musculo-cutané. — C. Incision pour la section du nerf tibial antérieur. — D. Incision pour la section du nerf saphène externe.

On peut isoler ainsi, soit le tronc entier du nerf, soit chacune de ses branches de terminaison : la musculo-cutanée et la tibiale antérieure.

I. Section du nerf musculo-cutané de la jambe.

Ce nerf descend dans l'épaisseur du long péronier latéral, puis, au niveau de l'extrémité supérieure du court péronier, il se place entre lui et l'extenseur commun ; il reste sous-aponévrotique jusqu'au tiers inférieur de la jambe. Il se termine alors par deux branches : l'une interne, petite, pour la sensibilité de la face antérieure de la jambe ; l'autre externe, grosse, destinée à fournir les collatéraux dorsaux des trois ou quatre premiers orteils.

On peut diviser ce nerf soit à son origine, soit lorsqu'il a fourni les branches des péroniers.

A son origine, le procédé pour l'atteindre est celui de la section du poplité externe au moment de sa bifurcation. (Voir les lignes précédentes.)

A la partie moyenne de la jambe, le nerf musculo-cutané a cessé de fournir aux muscles.

Procédé de section. — Déterminer aussi exactement que possible la situation du long péronier latéral dans tout son trajet à la jambe : pour cela tirer une ligne droite, fictive, du bord antérieur de la tête du péroné au bord postérieur de la malléole externe ; cette ligne indique la direction du bord antérieur du muscle.

Faire, à la partie moyenne de la jambe, à cinq millimètres au devant de cette ligne et en suivant cette direction, une incision verticale ayant trois centimètres de longueur, divisant la peau, le tissu cellulaire et l'aponévrose. Cette incision conduit sur le bord antérieur du muscle long pé-

ronier, au-dessous duquel s'échappe le nerf musculo-cutané (fig. 15 B).

On soulève ce bord ; on le rejette en arrière ; on découvre bientôt, entre lui et les fibres du court péronier latéral, puis entre ce dernier et l'extenseur commun, le nerf musculo-cutané, ainsi mis à nu à trois centimètres au-dessus du lieu où il perfore l'aponévrose jambière pour se placer sous la peau.

Aucun procédé ne peut être établi pour la section des branches du musculo-cutané.

III. Section du nerf tibial antérieur.

Le nerf tibial antérieur traverse l'extenseur commun des orteils dans sa partie la plus élevée et se place au devant du ligament interosseux. Il descend ensuite entre le jambier antérieur en dedans et l'extenseur commun en dehors ; il parcourt la jambe dans toute sa longueur, en ayant toujours le jambier antérieur en dedans et l'extenseur commun, puis, plus bas, l'extenseur propre en dehors ; il s'engage, avec le tendon de l'extenseur propre, sous le ligament annulaire du tarse et se divise en deux branches terminales : une externe, pour le pédieux et le tarse ; une interne, qui va fournir les collatéraux dorsaux profonds internes du gros orteil, externe du second orteil.

Il fournit, dans son parcours, des filets aux trois muscles qui l'entourent ; la plupart de ces filets naissent à la partie supérieure de la jambe, de sorte que l'on évite la paralysie de ces muscles en sectionnant le nerf à sa partie inférieure.

On peut sectionner le tibial antérieur, soit à son origine, soit dans le reste de son trajet à la jambe.

A son origine. — Le procédé de section du poplité ex-

terne à sa terminaison, que j'ai donné plus haut (p. 487), permet d'atteindre le nerf tibial antérieur dès son origine.

Dans la moitié inférieure de la jambe. — Pour atteindre le nerf dans le reste de son trajet, on doit suivre les procédés habituels de ligature de l'artère tibiale antérieure :

Une ligne droite fictive, partant du milieu de l'espace compris entre la tête du péroné et l'épine du tibia et se rendant à la partie moyenne de l'espace inter-malléolaire, indique la direction du nerf, comme elle indique également celle de l'artère.

Le nerf est situé d'abord au côté externe de l'artère, à la partie moyenne de la jambe. Il se place au-devant d'elle et en dedans, à la partie inférieure.

Le muscle jambier antérieur, satellite du nerf dans tout son trajet, doit être reconnu ; il servira de guide pour sa recherche.

Procédé. — On reconnaîtra facilement le tendon du muscle jambier antérieur, distinct, au quart inférieur de la jambe, si l'on imprime des mouvements alternatifs d'extension et de flexion au pied.

On suit la direction du bord externe de ce muscle, en remontant jusqu'à la partie moyenne de la jambe.

C'est suivant ce bord externe du tendon et du muscle, que doit être pratiquée la première incision (fig. 15, D).

On peut encore prendre, pour guide de l'incision, la ligne fictive qui marque le trajet du nerf.

L'incision aura de cinq à six centimètres de longueur ; intéressera la peau, le tissu cellulaire, l'aponévrose d'enveloppe.

Débrider ensuite chaque lèvre de l'aponévrose, par une petite incision perpendiculaire qui transforme la fente aponévrotique en incision cruciale.

Cette incision permet au doigt d'aller à la recherche du

bord antérieur du tibia. Le premier espace celluleux que l'on rencontre, à partir de ce bord, est celui qui sépare le jambier antérieur de l'extenseur commun en haut de l'extenseur propre en bas.

On doit pénétrer dans cet espace celluleux en décollant les muscles à l'aide de la sonde cannelée ou des doigts.

En écartant les muscles et les maintenant par des crochets mousses, on découvre, plus ou moins profondément, selon que l'on est plus ou moins haut sur le membre, le nerf d'abord et les vaisseaux ; le premier, distinct à sa couleur blanc mat.

On peut le dégager et le soulever à l'aide d'une aiguille de Deschamps ou d'une sonde cannelée recourbée à sa pointe.

La section du nerf tibial antérieur pouvant être pratiquée au voisinage du ligament annulaire dorsale du pied, il devient inutile de pratiquer isolément la section des deux rameaux terminaux de ce nerf au pied. Là, ils sont tous les deux entre les feuillets d'une double aponévrose, ils n'ont pas une situation absolument précise et leur recherche serait difficile.

§ 5. Section du nerf crural et du saphène interne.

Le nerf crural, prolongement du plexus lombaire, commence dans l'épaisseur du muscle psoas. Après avoir traversé ce muscle, il s'applique à son bord externe et quand il sort du bassin, sous l'arcade crurale, il se divise en plusieurs faisceaux principaux de branches terminales : nerf du triceps fémoral, nerf saphène interne, branches musculo-cutanées externe et interne, destinées au cou-

turier, au pectiné, au premier adducteur, puis à la peau de la région antéro-interne de la cuisse.

« On a essayé de l'exciser (le crural) sans y parvenir, » écrit M. Sédillot (*Méd. opér.*, 1866), « le nerf se subdivisant en une foule de branches dès son arrivée à l'aine. »

On peut toutefois atteindre et diviser complétement ces branches terminales, lorsqu'elles viennent de naître, ce qui équivaut à la section du crural lui-même.

Je ne crois pas possible encore la section isolée des branches de ce nerf; j'en excepte une seule, le saphène interne, qui peut être atteint en bas de la cuisse.

I. Section du nerf crural.

Voici le procédé qui m'a servi à pratiquer une fois la section du nerf crural sur l'homme.

Procédé (fig. 16 A). — On doit d'abord déterminer le point précis correspondant au milieu de l'arcade de Fallope. A un centimètre en dehors de ce point se trouve l'origine des branches du crural.

En ce lieu, on pratique une incision verticale de trois centimètres et demi de longueur, commençant à l'arcade de Fallope et descendant vers la cuisse.

Après la peau, le tissu cellulaire et l'aponévrose sont intéressés. Cette aponévrose, ici épaisse, se confond avec celle du psoas iliaque, en dehors du canal fibreux destiné au gros vaisseaux de l'aine.

Il n'est nul besoin d'ouvrir ce canal.

L'aponévrose intéressée complètement, et écartée par des crochets mousses, laisse à découvert, au-dessous d'elle, le faisceau des branches du nerf crural reposant sur les fibres mêmes du muscle psoas-iliaque.

Toutes ces branches sont rapprochées et peuvent être

chargées en bloc sur une sonde cannelée introduite de dedans en dehors. On les divise d'un coup de ciseaux [1].

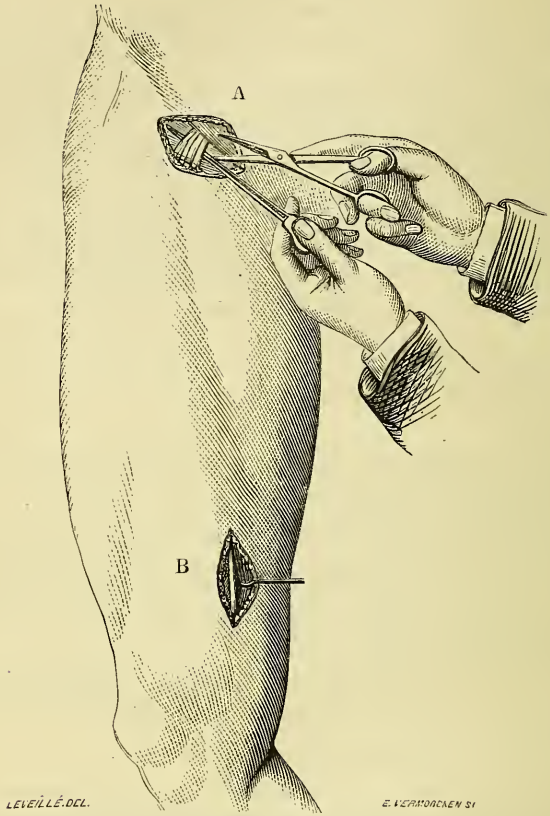

Fig. 16.
A. Procédé de section du nerf crural. — B. Procédé de section du nerf saphène interne.

II. Section du nerf saphène interne.

Le saphène interne, une des branches terminales du nerf crural, s'étend de l'aine jusqu'au pied. Il se dirige, dès

[1] Les cas d'anomalie dans le trajet de ce nerf sont fort rares. On n'a signalé qu'une fois le passage du nerf crural droit entre les artère et veine crurales (Dubreuil, *Anomalies artérielles ;* Paris, 1847 ; Atlas, pl. 13).

son origine, vers l'artère fémorale qu'il atteint un peu au-dessous du triangle inguinal ; il accompagne cette artère, en passant au devant d'elle, jusqu'à l'anneau du troisième adducteur; il est accompagné lui-même de son accessoire qui s'anastomose avec lui, en bas de ce trajet.

Le nerf saphène interne sort du canal du troisième adducteur, en perforant la paroi antérieure de ce canal, par un orifice particulier. Il descend alors au devant du tendon de la longue portion du troisième adducteur, puis il croise ce tendon un peu au-dessus de son insertion, pour se placer entre le couturier et le droit interne.

Il se divise, à ce niveau, en deux branches : rotulienne et jambière.

La branche *rotulienne* perfore généralement le muscle couturier et l'aponévrose, se porte en avant et en bas pour gagner la région rotulienne où elle s'épuise.

La branche *jambière* perfore l'aponévrose entre le couturier et le droit interne et s'accole à la veine saphène interne. Elle la suit le long de la jambe, jusqu'au bord interne du pied.

On ne divise pas le nerf saphène interne à la partie supérieure de la cuisse : il serait impossible, à ce niveau, de le distinguer d'avec les autres nerfs.

On ne le divise pas non plus pendant qu'il est dans la gaîne de l'artère fémorale : on pourrait le confondre avec son accessoire; mais surtout on mettrait à nu une volumineuse artère, ce qui n'est pas innocent.

Le point qui paraît le plus convenable (le lieu d'élection) pour la section du nerf saphène interne, est situé un peu au-dessous de l'orifice de sortie de ce nerf de l'anneau du troisième adducteur et pendant qu'il est couché au devant du tendon de la longue portion de ce muscle. A ce moment il n'a encore fourni aucune branche terminale : il

est alors recouvert par le bord externe du couturier et on peut arriver à lui sans occasionner trop de désordres.

Procédé (fig. 16 B). — Coucher le membre sur sa face externe.

Reconnaître le bord externe du muscle couturier.

Faire, suivant ce bord, un peu en dedans de lui cependant, une incision de six centimètres, dont l'extrémité inférieure descendra sur le quart inférieur de la cuisse.

Inciser la gaîne du couturier.

Écarter le muscle en dedans, à l'aide d'un crochet mousse.

On aperçoit alors une lame aponévrotique déprimée correspondant au sillon qui sépare le muscle vaste interne du long adducteur, puis le tendon du long adducteur.

En fouillant en ce point, en descendant du côté du tendon du long adducteur, on découvre, sans trop de recherches, le nerf saphène contournant le tendon nacré du troisième adducteur et tranchant sur lui par sa teinte mate et la direction de ses fibres.

On peut tenter la section de la branche jambière du saphène isolément.

Au tiers supérieur de la jambe, on la rencontre au devant de la veine saphène interne qui la touche et qui sert de conducteur pour la section de la peau.

A la partie moyenne et inférieure, le nerf est souvent divisé en deux branches : l'une antérieure, l'autre postérieure. Ces branches n'offrent rien de fixe dans leurs rapports avec la veine ; aussi leurs procédés de section sont incertains.

Article III. Section des nerfs du cou.

§ 1. Section des nerfs du plexus cervical.

Le plexus cervical provient des branches antérieures des quatre premières paires nerveuses cervicales. Ces

branches s'anastomosent près du sommet des apophyses transverses des quatre premières vertèbres cervicales. De ces anostomoses résulte un plexus, duquel émergent quinze branches principales. Cinq sont destinées à répandre la sensibilité aux parties latérales du cou et supéro-antérieures de la poitrine. Chacune a une circonscription particulière assez exactement limitée.

Leur ensemble constitue ce qu'on appelle le plexus cervical superficiel, et le territoire qu'elles innervent constitue la région cutanée de ce plexus.

Les dix autres, plus profondes, animent surtout des muscles. Leur réunion forme le plexus cervical profond. Quelques-uns des muscles qui en dépendent sont importants : le sterno-mastoïdien, le trapèze, le diaphragme.

Le plexus cervical peut être névrotomisé tantôt dans ses branches superficielles ou cutanées, tantôt dans quelques-unes de ses branches profondes.

I. Section des branches superficielles du plexus cervical.

Des cinq branches du plexus cervical superficiel, deux se trouvent vers le milieu du bord postérieur du sterno-mastoïdien, lorsqu'elles se rendent à leurs lieux de terminaisons : la *sus-sternale,* la *sus-acromiale ;*

Deux autres contournent ce même bord, un ou deux centimètres au-dessus : la *cervicale transverse*, et l'*auriculaire ;*

La cinquième, plus élevée, se dégage du bord postérieur du sterno-mastoïdien vers son tiers supérieur : la *mastoïdienne*. Le bord postérieur du muscle sterno-mastoïdien est donc le point de repère le plus important pour arriver à ces nerfs.

Le bord postérieur du sterno-mastoïdien se reconnait à son relief propre, sur les sujets maigres : sur les individus gras, à la direction d'une ligne fictive, partant en dehors du tiers interne de la clavicule pour aboutir à deux centimètres en arrière de l'apophyse mastoïde.

La partie moyenne de ce bord postérieur correspond encore au sommet de l'apophyse transverse de la quatrième vertèbre cervicale, que l'on peut toujours apprécier par le toucher.

On parviendra donc, toujours, à établir la ligne qui indiquera l'incision à pratiquer pour atteindre et suivre ce bord du muscle sterno-mastoïdien.

Les couches à traverser pour arriver aux nerfs sont :

1° la peau; 2° le peaucier; 3° une couche de tissu cellulaire et le mince feuillet aponévrotique qui recouvre chacune des branches nerveuses couchées sur le muscle sterno-mastoïdien.

La veine jugulaire externe croise la face externe de ce muscle, un peu au-dessous de sa partie moyenne.

Une incision unique permet de diviser les cinq branches à la fois.

Procédé (fig. 13 B, p. 472). — 1° Il faut faire, suivant la direction du bord postérieur du muscle sterno-mastoïdien. une incision de cinq centimètres, commençant à un centimètre au-dessous du milieu de ce bord pour remonter du côté de la tête et dans la direction de ce bord.

2° La peau intéressée, diviser le peaucier, soit directement, soit sur la sonde cannelée, en ayant soin d'écarter la veine jugulaire au moyen d'un crochet mousse. On aperçoit alors, par transparence, sous une lamelle aponévrotique mince, le bord postérieur du sterno-cléido-mastoïdien.

Sur lui sont couchées, en haut de l'incision : la branche mastoïdienne, souvent très-petite; au milieu, l'auriculaire

postérieur et la cervicale transverse, nées quelquefois du même tronc; en bas de l'incision, les branches sus-sternale et sus-acromiale.

3° A l'aide d'une pince à mors plats, saisir successivement et diviser, en dédolant, la lamelle aponévrotique au voisinage de chaque branche nerveuse.

4° Glisser à mesure la sonde cannelée sous chacune et diviser le nerf, comme il a été dit, d'un coup de ciseaux ou de bistouri.

Les lèvres de la plaie sont ensuite rapprochées et maintenues dans cette disposition par des bandelettes de diachylon.

Si l'on n'avait à sectionner que l'une de ces branches isolément, on donnerait à l'incision une longueur de deux centimètres et demi seulement. On la ferait correspondre soit au milieu, soit à la partie inférieure de la grande incision décrite, suivant que l'on aurait à sectionner l'une ou l'autre des cinq branches.

II. Section des branches profondes du plexus cervical.

Cette opération ne peut guère s'adresser qu'au *nerf du sterno-cléido-mastoïdien* à l'occasion de certaines contractures, à *celui du trapèze*, peut-être *au nerf phrénique* dans certaines angines de poitrine.

Les nerfs des deux premiers muscles naissent, en général, de la troisième paire cervicale; quelquefois le premier a une racine provenant de la deuxième paire; rarement le nerf du trapèze vient de la quatrième paire.

Procédé. — 1° Faire, sur le côté du cou, une incision suivant la direction du bord postérieur du sterno-cléido-mastoïdien, dans son tiers supérieur.

2° Diviser la peau et le peaucier.

3° Détacher de son aponévrose le bord postérieur du sterno-mastoïdien que l'on relève en avant.

4° Rechercher alors avec le doigt le sommet de la troisième et de la deuxième apophyse transverse cervicale. Entre ces deux saillies, saisir avec des pinces la lamelle aponévrotique mince qui recouvre le plexus cervical à ce niveau et la diviser.

Le *nerf du sterno-mastoïdien* émerge de ce point par un tronc commun à lui et aux deux branches auriculaire et cervicale transverse; en poursuivant la dissection de ce tronc commun, vers sa périphérie, pendant l'espace de un ou deux centimètres, on arrive à faire la distinction de ces trois branches.

On peut même poursuivre le nerf jusque dans les fibres du muscle sterno-mastoïdien.

Le *nerf du trapèze* a son origine au même lieu, mais d'un tronc isolé.

Il est mis à découvert par le même procédé. On le distingue en ce qu'il est, après le tronc commun précédent, la plus grosse branche nerveuse qui se voit à ce niveau.

Il n'y a plus, à ses côtés, que trois minces filets se rendant, l'un au sympathique, l'autre à la branche descendante, le troisième au nerf phrénique.

Le *nerf phrénique* peut être sectionné dès son origine.

Né surtout de la quatrième paire (car la racine que lui fournit la troisième est très-petite), il se place presque immédiatement sur la face libre du scalène antérieur ; un mince feuillet aponévrotique l'y tient appliqué.

Il faut pratiquer l'incision comme pour la névrotomie des branches sus-sternale et sus-acromiale :

Arrivé sur le bord postérieur du sterno-mastoïdien, il faut diviser l'aponévrose qui en émane ; soulever en avant le muscle. On découvre alors la face antérieure du scalène

antérieur revêtue d'une aponévrose demi-transparente. On saisit ce feuillet mince, à l'aide d'une pince à mors plats; on le divise, avec le bistouri, et on met à nu les fibres même du scalène, sur le devant duquel se voit accolé le tronc du nerf phrénique. On l'isole facilement avec la sonde cannelée, sur laquelle on le coupe.

§ 2. Section du grand nerf occipital.

Le nerf *occipital interne* ou *grand nerf occipital*, ou encore *nerf occipital* d'Arnold, formé par la branche postérieure de la deuxième paire cervicale, s'échappe, à la nuque, de dessous le bord du muscle oblique inférieur, se recourbe sur la face postérieure de ce muscle et remonte entre lui et la face profonde du grand complexus; puis il perfore ce dernier muscle à trois centimètres de son insertion à l'occipital. Il est alors recouvert par le trapèze qu'il perfore au voisinage de la ligne courbe occipitale supérieure. Là, il se divise en une multitude de filets divergents, destinés uniquement au cuir chevelu de la région postérieure et supérieure de la tête.

Les rameaux musculaires fournis par ce nerf dans la première partie de son trajet à travers les muscles de la nuque, sont petits, insignifiants; les rameaux cutanés au contraire ont, par leur étendue et leur nombre, une réelle importance. Ils sont assez souvent le siége de névralgie intense. La section du grand occipital peut donc être indiquée.

On doit opérer ce nerf lorsqu'il vient de perforer le grand complexus; il a fourni alors tous ses filets musculaires et il n'a encore donné aucun filet cutané.

Les couches à traverser pour arriver à lui sont: la peau, le tissu cellulaire dense qui l'unit au trapèze, le trapèze

avec son double feuillet aponévrotique, et, enfin, l'aponévrose mince qui recouvre le grand complexus.

Les points de repère destinés à guider le tracé de l'incision sont :

1° La ligne courbe occipitale supérieure toujours facile à reconnaître par la saillie de la protubérance occipitale externe : le nerf émerge du grand complexus à trois centimètres au-dessous de cette ligne.

2° La dépression en gouttière qui occupe la ligne médiane de la nuque. Les deux bords de cette gouttière sont déterminés par le relief des bords internes des grands complexus : c'est à quinze millimètres plus en dehors que le nerf occipital émerge du grand complexus.

Procédé. — La nuque, préalablement rasée, est tendue par l'inclinaison forcée de la tête en avant. On pratique une incision verticale, longue de trois centimètres, partant de quinze millimètres au-dessous de la ligne courbe occipitale supérieure et passant à environ quinze millimètres en dehors du bord de la gouttière médiane de la nuque (fig. 12, p. 456).

Cette incision intéresse : 1° la peau ; 2° le tissu cellulaire très-dense sous-jacent ; 3° le muscle trapèze doublé de ses aponévroses très-minces à ce niveau.

Deux crochets mousses, écartant alors la plaie, laissent voir, à travers la mince aponévrose postérieure du grand complexus, une trainée verticale, blanchâtre ; c'est le nerf cherché. Il n'y a plus qu'à diviser l'aponévrose pour avoir le nerf, le charger et le diviser.

Article IV. Section des nerfs de la face.

§ 1. Section du nerf frontal.

Le nerf frontal, division principale de la branche ophtalmique, entre dans l'orbite par le milieu de la fente sphé-

noïdale et se porte directement en avant, sous la voûte orbitaire, entre le périoste et le muscle élévateur de la paupière supérieure.

Il se divise, soit au fond de l'orbite, soit vers sa partie antérieure, en deux branches : le frontal externe et le frontal interne.

Le premier, le plus volumineux, sort par l'échancrure ou trou sus-orbitaire accompagné par l'artère de ce nom, à vingt-cinq ou trente millimètres en dehors de la racine du nez, un peu en dedans de l'union du tiers interne avec les deux tiers externes de l'arcade orbitaire.

En promenant le doigt sur le rebord de l'arcade orbitaire, on sent l'échancrure, quand c'est une échancrure et non un canal osseux qui donne passage au nerf.

Immédiatement après sa sortie, le frontal externe se divise en de nombreux rameaux plus ou moins fins, pour se répandre dans le front et la paupière supérieure.

Pendant qu'il est encore dans l'échancrure sus-orbitaire, il donne un rameau osseux qui, après un long trajet dans l'épaisseur de l'os frontal, devient superficiel et cutané au niveau de la bosse frontale.

Le frontal interne sort de l'orbite entre le trou sus-orbitaire et la poulie du muscle grand oblique, à douze millimètres environ plus en dedans que le nerf précédent, au milieu de la ligne qui réunirait le point de sortie du frontal externe à la racine du nez.

Je l'ai vu quelquefois sortir de l'orbite par un canal osseux particulier, long de deux à trois centimètres, creusé dans l'épaisseur du rebord orbitaire et allant s'ouvrir sur la bosse frontale moyenne. Là, le nerf devient enfin extra-osseux.

Il distribue aussi ses rameaux terminaux dans le front et la paupière supérieure.

Il n'est pas rare de rencontrer une troisième branche frontale, sortant de l'orbite par un trou percé dans la poulie du grand oblique et que, pour cela, Arnold a appelée sus-trochléaire.

Sa distribution est analogue à la précédente.

De très-petites artères côtoient les nerfs qui sont environnés d'une mince couche de tissu cellulaire, recouverts par quelques fibres de l'orbiculaire des paupières, et plus superficiellement, par la peau.

Après ces détails anatomiques, on reconnaîtra que le procédé, qui assure le mieux la section des branches du nerf frontal, est celui qui les divise sous l'arcade orbitaire avant leur entrée dans les canaux creusés dans le rebord orbitaire. Sur l'arcade orbitaire, sur le front, on s'expose à laisser des branches échapper à la section.

Procédé (fig. 17, A). — Le malade anesthésié, on relève le sourcil de la main gauche pendant qu'un aide abaisse la paupière.

On pratique alors une incision de trois centimètres de longueur, partant de l'apophyse orbitaire interne et suivant la direction du bord de l'arcade, à trois ou quatre millimètres au-dessous de ce bord.

L'incision divise : la peau d'abord, puis le muscle orbiculaire dans toute son épaisseur. Elle s'arrête dans le tissu cellulaire sous-jacent où le doigt indicateur gauche va reconnaître l'échancrure sus-orbitaire. Une petite incision du ligament palpébral au-dessous de cette échancrure met à nu le nerf lui-même quand il s'engage dans son canal.

On dépouille alors facilement le nerf du tissu cellulaire qui l'entoure. On prolonge la dissection à un centimètre en dedans du nerf, en la poursuivant sous la voûte orbitaire, dans sa partie la plus voisine de l'arcade.

Cette dissection amène la découverte du nerf frontal

interne et de la branche sus-trochléaire, quand elle existe.

On peut alors diviser, avec certitude, sous l'arcade, à l'aide de ciseaux, toutes les branches frontales qui entretiennent la sensibilité de la région frontale du côté où l'on opère.

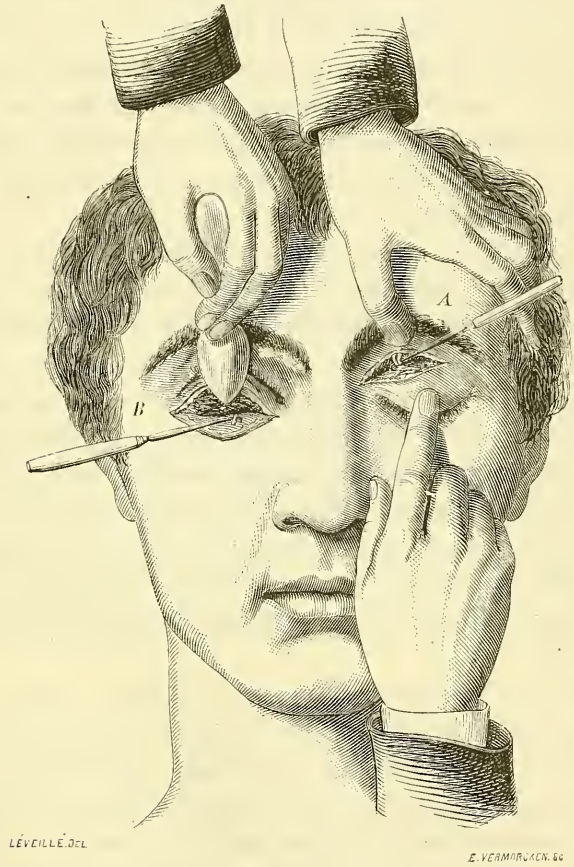

Fig. 17.

A. Procédé de section des nerfs frontaux. — B. Procédé de section du nerf sous-orbitaire sur le plancher de l'orbite.

Bien souvent ce procédé conduit sur le tronc commun

des branches frontales, la bifurcation de ce nerf ayant lieu alors au voisinage de l'échancrure sus-orbitaire.

Le procédé de Velpeau se rapproche du précédent, mais il divise le frontal à sa sortie du trou sus-orbitaire.

Procédé de Velpeau. — « Le chirurgien, placé derrière la tête du malade, relève le sourcil de la main gauche, tandis qu'un aide abaisse la paupière, et pratique d'une main ferme une incision de trois centimètres qui, partant de l'apophyse orbitaire interne, contourne le bord de l'arcade à quelques millimètres au-dessus, en allant partout jusqu'à l'os. Les nerfs sont ainsi inévitablement coupés en travers.

« Pour l'excision, on écarte les bords de la plaie, on saisit le bout supérieur du nerf avec des pinces à disséquer, et on l'isole de manière à pouvoir en retrancher dix à douze millimètres.»

Le procédé qui consiste à raser le sourcil, à pratiquer l'incision sur lui afin que la cicatrice soit cachée dans les poils (Sédillot), offre les mêmes inconvénients : il divise le nerf frontal externe après sa sortie du trou sus-orbitaire et le nerf frontal interne échappe à la division, quand il sort de l'orbite par le canal osseux que j'ai signalé.

On fait la section du nerf frontal par la méthode sous-cutanée.

Procédé de Bonnet. — « Le malade étant assis, le chirurgien, avec les quatre derniers doigts de la main gauche, relève le sourcil et la peau du front, en les faisant glisser sur l'os frontal, afin de tendre les branches nerveuses et de faciliter par là leur section. Le ténotome est plongé dans l'espace inter-sourcilier, à un centimètre de la ligne médiane ; après quoi on le fait marcher horizontalement en dehors, le tranchant dirigé en bas, et en raclant le frontal jusqu'à ce que sa pointe ait

dépassé le milieu de l'arcade sourcilière. On imprime alors à l'instrument un mouvement de bascule qui abaisse la lame en élevant le manche, en même temps qu'on le retire un peu à soi, afin de faciliter l'action du tranchant. Pendant cette manœuvre, qu'on exécute à plusieurs reprises, il faut toujours avoir soin de racler la surface de l'os.»

Ce procédé a les inconvénients de tous ceux qui divisent le nerf en dehors du trou sus-orbitaire. De plus, il laisse, à peu près certainement, quelques branches nerveuses échapper à la section.

On pourrait le modifier en faisant la section sous-cutanée sur la voûte orbitaire.

Le ténotome, introduit par la région externe de la paupière supérieure, irait, par sa pointe enfoncée jusqu'à l'angle supéro-interne de l'orbite, diviser, à quinze millimètres en arrière du rebord orbitaire, toutes les branches nerveuses frontales avant leur sortie de l'orbite. Mais on couperait en même temps le muscle grand oblique de l'œil; de plus, la section nécessitant un certain effort, car ces petits nerfs quelquefois glissent sous le tranchant sans être coupés, il y aurait à craindre de pénétrer, par la pointe du ténotome, dans le sinus frontal ou même dans la cavité crânienne.

§ 2. Section du nerf nasal.

Le nerf nasal, branche de division du nerf ophtalmique, entre dans l'orbite par la fente sphénoïdale, traverse le centre de l'orbite et vient gagner la paroi interne de cette cavité au voisinage de son angle supéro-interne.

Là, il se divise en deux branches : le nasal externe et le nasal interne ou ethmoïdal.

1° Le nasal externe (sous-trochléaire d'Arnold) sort de

l'orbite au-dessous de la poulie du grand oblique, il se divise aussitôt en filets divergeant en tous sens pour se répandre dans la paupière supérieure, les voies lacrymales et la région inter-sourcilière du front.

Le procédé de section du nerf frontal (p. 505) permet de diviser le nasal externe, lorsqu'on fait porter l'incision un peu plus en dedans et en bas, vers l'apophyse orbitaire interne.

2° Le nerf ethmoïdal s'engage, dès son origine, dans le trou orbitaire interne et antérieur pour se porter dans la fosse ethmoïdale sur le côté de l'apophyse crista-galli, sortir de la cavité crânienne et entrer dans la fosse nasale de son côté, où il se divise en deux rameaux terminaux : l'un pour la cloison, l'autre pour la muqueuse des cornets et la peau du lobule du nez (ramuscule naso-lobaire).

Le procédé suivant permet très-facilement d'arriver au nerf ethmoïdal.

Procédé (fig. 18, B, p. 520). — Faire une incision partant de l'angle interne de la paupière supérieure, à trois millimètres au-dessus de son bord libre et remontant verticalement vers le bord interne de l'arcade orbitaire. Le bistouri, tenu perpendiculairement à la surface de l'apophyse orbitaire interne du frontal, doit diviser, d'un seul coup, tous les tissus jusqu'à la surface osseuse elle-même de cette apophyse. On décolle alors le périoste de cette surface osseuse d'avant en arrière, dans l'étendue de deux centimètres environ. Au fond de la plaie, on aperçoit le nerf ethmoïdal sous la forme d'un petit cordon blanc tendu entre le trou orbitaire interne et le périoste refoulé par la sonde cannelée.

On charge le nerf sur un crochet et on le divise d'un coup de ciseaux.

M. Albert, médecin, assistant de V. Dumreicher *(Clini-*

que de chirurgie de Vienne, 1872), a fait deux fois la section de ce nerf.

Dans le premier cas, on craignait, dit-il, un épanchement de pus dans la cavité de l'orbite. Il n'en fut rien, bien qu'une hémorrhagie assez accusée ait suivi l'opération et que les parties molles aient été assez contuses.

Dans le deuxième cas, il y eut un érysipèle facial bénin sans complication d'abcès ni de suppuration.

§ 3. Section du nerf sous-orbitaire.

On comprend, généralement, sous le nom de nerf sous-orbitaire, la portion du nerf maxillaire supérieur logée dans le canal sous-orbitaire du plancher de l'orbite et qui vient s'épanouir à la face, au sortir du trou sous-orbitaire, en une multitude de rameaux divergents.

Dans sa première portion, le nerf suit la direction du canal sous-orbitaire qu'il occupe, et, par conséquent, s'avance d'arrière en avant, de dehors en dedans, dans l'épaisseur du plancher de l'orbite. Il devient vertical dans sa deuxième portion et irradié lorsqu'il s'est échappé du canal sous-orbitaire.

Dans le canal, il est en rapport avec l'artère sous-orbitaire.

Il fournit, à six millimètres au-dessus du trou sous-orbitaire, le nerf dentaire antérieur, qui s'engage dans un conduit osseux particulier; il fournit encore, quelquefois, un rameau dentaire moyen qui est tantôt voisin du dentaire antérieur, tantôt des dentaires postérieurs.

Au sortir du trou sous-orbitaire, il est situé en arrière du muscle élévateur propre de la lèvre supérieure et de l'élévateur commun : il s'épanouit surtout au devant du muscle canin. Les rameaux s'entrecroisent à ce niveau

avec les filets correspondants du facial formant le plexus sous-orbitaire.

Cette disposition anatomique permet d'établir deux procédés distincts de section du nerf sous-orbitaire : l'un, qui le divise pendant qu'il est dans le plancher de l'orbite, l'autre à sa sortie du trou sous-orbitaire.

Dans le plancher de l'orbite, la section se fait au-dessus des branches dentaires antérieures et moyennes. Au-dessous, ces branches échappent à la section. Le premier procédé paraît donc préférable, il permet de sectionner le nerf le plus loin possible, *presque* jusqu'au ganglion de Meckel.

1. Section du nerf sous-orbitaire dans son canal

Des instruments spéciaux sont nécessaires pour exécuter l'opération avec succès :

1° Une cuiller à café, de métal, excavée assez profondément, pour que, dans sa concavité, on puisse loger, pendant un temps de l'opération, le globe oculaire et les parties molles qui le recouvrent ;

2° Un crochet petit, large de deux millimètres, modérément recourbé, qui puisse librement entrer dans la gouttière sous-orbitaire qu'on le présente de profil ou de face. Il est destiné à glisser au-dessous du nerf pour le soulever et l'attirer hors de sa gouttière ;

3° Un bistouri ordinaire, des ciseaux, deux pinces à mors plats, plusieurs petits fragments d'éponges plongés dans l'eau glacée, voilà le complément de l'arsenal nécessaire pour accomplir cette opération.

Procédé (fig. 17 B, p. 505). *Premier temps.* — Le malade étant anesthésié et assis, le chirurgien pratique une incision au niveau du bord antérieur du plancher de

l'orbite, sur la limite et dans la direction du bord adhérent de la paupière inférieure. Cette incision à concavité supérieure et longue de vingt-cinq millimètres, commence à quinze millimètres de l'angle interne de la paupière et de la racine du nez, afin d'éviter la veine angulaire; elle se prolonge dans la région externe de la paupière inférieure.

Le premier coup de bistouri doit aller d'emblée jusqu'à l'os et intéresser, par conséquent, le périoste du rebord osseux du plancher de l'orbite.

Après avoir écarté les lèvres de l'incision, on décolle facilement, à l'aide d'une sonde cannelée ou d'une petite rugine, le périoste qui recouvre le plancher orbitaire.

La cuiller, glissée entre ce périoste et la surface osseuse dénudée, reçoit, dans sa concavité tournée en haut, toutes les parties molles orbitaires ; le globe oculaire peut être ainsi maintenu et soulevé sans subir une pression exagérée, pendant que la surface convexe de la cuiller métallique disperse d'abondants rayons de lumière sur le plancher orbitaire.

Cette manœuvre met à découvert, sur ce plancher, une ligne grisâtre, oblique d'arrière en avant, et de dehors en dedans, plus rapprochée du côté externe que du côté interne du plancher.

C'est la paroi supérieure du canal sous-orbitaire.

Une lamelle osseuse recouvre ce canal dans sa partie moyenne; en avant la lame osseuse s'épaissit notablement; en arrière, dans le tiers postérieur, le canal n'est plus fermé que par une lame fibreuse.

Deuxième temps. — Le bistouri détruit facilement cette couche fibreuse en arrière; au milieu, la lamelle osseuse cède encore au bistouri; mais, dans la manœuvre, la pointe du bistouri, après avoir pénétré la lamelle osseuse brusquement, pourrait pénétrer trop profondément.

Il est mieux de briser cette lamelle avec une petite gouge ou avec le bec d'une sonde cannelée, sur le bout opposé de laquelle on frappe à petits coups.

La lamelle se brise en fragments multiples que l'on extrait à l'aide des pinces à mors plats.

Troisième temps. — Quand on a pratiqué ainsi une ouverture suffisante pour admettre le crochet, celui-ci est introduit en profil sur un côté de la gouttière et jusqu'à son fond. On ne doit pas appuyer trop fortement sur ce fond qui, s'il se brisait, ouvrirait le sinus maxillaire.

Le crochet est ensuite retourné de telle sorte que son bec s'engage au-dessous du nerf sous-orbitaire.

Le nerf est alors chargé et on peut le soulever.

Quelquefois l'artère n'est pas prise dans cette manœuvre ; quand, au contraire, elle est chargée avec le nerf, il est facile de la dégager.

Quatrième temps. — La section du nerf peut alors facilement s'opérer d'un coup de ciseaux. Cette section doit toujours être faite le plus loin possible en arrière du crochet, afin de ne point laisser intact le nerf dentaire moyen, s'il existe.

Quant à la résection : le bout périphérique reste assez long pour être saisi par les pinces et réséqué.

Sur le cadavre, cette opération se fait avec rapidité.

Sur le vivant, elle n'est guère plus difficile : elle donne peu de sang, surtout si on a soin de l'étancher soigneusement.

Parmi les incidents qui peuvent gêner considérablement le chirurgien et rendre l'opération laborieuse, il faut signaler la déchirure de l'artère sous-orbitaire. Dans la manœuvre d'introduction du crochet pour soulever le nerf, si le crochet est trop pointu et non destiné à cet usage, l'artère peut être atteinte, une hémorrhagie en résulter : ce qui empêche de voir exactement le nerf.

Cette hémorrhagie est gênante seulement pour l'opérateur ; elle n'est pas sérieuse, on peut l'arrêter facilement en maintenant, pendant quelque temps, une compression à l'aide d'éponges imbibées d'eau glacée.

Un autre incident peut se produire encore à ce même temps : en faisant des efforts pour saisir le nerf, on peut perforer la paroi inférieure du canal et mettre ainsi le sinus maxillaire en communication avec la plaie.

Ce dernier accident n'est pas grave en général ; néanmoins, il peut occasionner des complications phlegmoneuses.

Il peut se faire que le crochet dilacère le nerf et ne le charge en plusieurs fois que par filaments.

Pour s'assurer, en pareil cas, de sa section complète, on devra mettre à découvert le trou sous-orbitaire, saisir avec des pinces, en bloc, les filets sous-orbitaires, tirer avec force et arracher la portion du bout périphérique encore contenue dans le canal sous-orbitaire. Si quelques fibres ont échappé à la section, cet arrachement les brise nécessairement.

On fait subir, au nerf sous-orbitaire, par cette manœuvre, une perte de substance de plusieurs centimètres.

Le procédé de section du sous-orbitaire sur le plancher de l'orbite a été appliqué par Wagner de Kœnigsberg (*Arch. für klin. Chir.*, 1870).

Ce chirurgien se sert d'une cuiller de métal faite exprès, ce qui nous a paru superflu ; il emploie une petite aiguille de Deschamps pour passer sous le nerf. Il isole ainsi le nerf jusqu'au niveau du trou grand rond et le coupe avec des ciseaux.

J'ai tenté plusieurs fois d'arriver au trou grand rond par ce procédé, sans y être jamais parvenu. Il y a assurément une exagération dans l'affirmation ci-dessus, que le traducteur, sans doute, a prêtée à Wagner.

Malgaigne a imaginé de sectionner le nerf sous-orbitaire, dans l'épaisseur du plancher de l'orbite, par un procédé presque sous-cutané.

Procédé de Malgaigne. — « D'abord, avec un ténotome solide, je pénètre le long du plancher de l'orbite, dans la direction du nerf qui aboutit au trou sous-orbitaire ; arrivé à deux centimètres de profondeur, je coupe en travers le plancher de l'orbite, qui est mince et oppose peu de résistance; et ainsi se trouve coupé le canal et le nerf lui même. Alors une simple incision transversale, à un centimètre au-dessous du rebord orbitaire suffit pour mettre le nerf à nu; on le saisit avec des pinces et on l'arrache hors de son canal, ce qui se fait sans douleur, attendu la section préalable. »

Malgaigne n'a pas eu l'occasion d'appliquer ce procédé sur le vivant.

On connaît, en Allemagne, ce procédé sous le nom de procédé de Langenbeck, qui le premier l'a appliqué sur le vivant.

Il introduit un ténotome sous un angle de 60°, sous le ligament palpébral externe; le pousse lentement en arrière et en bas ; lorsqu'il ne sent plus de résistance, il imprime au ténotome un mouvement de va-et-vient. Il met ensuite le nerf à découvert à sa sortie du canal sous-orbitaire, le sectionne et l'enroule sur une pince. S'il a été sectionné profondément on l'attire facilement au dehors.

Richard Asmann a appliqué, une fois, ce procédé sur le vivant, avec succès.

Hueter de Greifswald, l'a pratiqué de même dans un cas.

C'est un procédé hasardeux; il peut être suivi d'hémorrhagie dans le tissu cellulaire de l'orbite. Il n'est pas, en réalité sous-cutané, puisqu'il comprend la mise à nu du nerf à sa sortie du trou sous-orbitaire, et, comme l'a pensé

M. Alph. Guérin, il doit exposer à l'inflammation du tissu cellulaire de l'orbite.

II. Section du nerf au sortir du trou sous-orbitaire.

Tous les autres procédés de section du nerf sous-orbitaire ont pour but d'atteindre ce nerf à sa sortie du trou sous-orbitaire et, par conséquent, en un point trop périphérique.

Le trou sous-orbitaire est situé en haut de la fosse canine, à un centimètre et demi au-dessous du rebord de l'orbite, derrière l'élévateur commun ; il est sur la direction d'une ligne verticale passant entre la première et la deuxième dent molaire.

Le nerf est là, à sa sortie, recouvert par l'élévateur propre de la lèvre supérieure et une partie de l'élévateur commun. Une masse de tissu cellulo-adipeux l'environne. Ce n'est point un nerf isolé, mais un cordon formé par la réunion de nombreuses branches nerveuses, qui s'écartent de suite.

On divise ce cordon soit par la méthode sous-cutanée, soit par la méthode ordinaire à ciel ouvert.

Procédé sous-cutané. —Voici comment opérait Bonnet.

« Il fait la ponction sous-cutanée à deux centimètres en dehors du trou sous-orbitaire et à deux centimètres au-dessous du rebord de l'orbite. Avec la main gauche, il fait tirer en bas et en avant la lèvre supérieure, afin de tendre le nerf et de l'éloigner de la fosse canine ; de la main droite, on introduit le ténotome, le tranchant regardant en haut ; on le dirige en dedans et un peu en bas, en ayant soin que son extrémité racle le fond de la fosse canine et ne s'arrête que lorsqu'elle a dépassé le trou sous-orbitaire et qu'elle appuie contre l'éminence nasale ; alors enfin, retournant le

tranchant un peu en avant, on opère la section en le retirant à soi, et on renouvelle, d'ailleurs, la manœuvre jusqu'à ce que l'on soit bien assuré de la section du nerf. » (Malgaigne.)

M. Sédillot pense que l'on a plus d'avantages à introduire le ténotome « au-dessous et en dedans de la lèvre inférieure. »

Par ces procédés sous-cutanés, on n'est jamais sûr de sectionner toutes les branches du nerf sous-orbitaire ; on laisse certainement le dentaire antérieur et le moyen, quand il existe; on ne peut pas faire l'excision d'une portion du nerf; aussi les a-t-on généralement abandonnés.

Les procédés de section à ciel ouvert sont très-nombreux.

Celui-ci, redoutant surtout la cicatrice consécutive à l'opération, va à la recherche du nerf par la bouche.

D'autres l'atteignent par la peau à l'aide d'incisions les plus variées.

Voici le procédé buccal :

« La lèvre supérieure fortement relevée, on incise dans l'étendue de quatre centimètres la rainure qui joint cette lèvre à la gencive, et, en rasant la surface de l'os jusqu'à la partie supérieure de la fosse canine, on arrive au trou sous-orbitaire. Arrivé près du nerf, Richerand conseille de racler l'os avec le bistouri ; Velpeau préfère recourir aux ciseaux droits. Mais on agit toujours à l'aveugle, et l'on n'est certain de la section complète du nerf que par la cessation des douleurs et de la sensibilité. » (Malgaigne.)

Voici quelques-uns des procédés qui conduisent au nerf, en intéressant la peau de la joue :

« Le malade assis, le chirurgien, placé en face, fait au fond du sillon *naso-jugal*, une incision de trois ou quatre centimètres, à partir de l'aile du nez, divise la peau, ren-

contre la veine faciale qu'il repousse en dehors, écarte, avec la sonde cannelée, la graisse, l'élévateur propre de la lèvre qu'il rejette en dedans, le muscle canin qu'il ramène en dehors, arrive au trou sous-orbitaire, coupe le nerf avec le bistouri et excise autant qu'il peut son bout inférieur. » (Malgaigne.)

M. Alph. Guérin conduit le bistouri du bord externe de la branche montante à cinq millimètres au-dessous du rebord orbitaire, le long du releveur de l'aile du nez et de la lèvre.

Hergott incise un peu au-dessus du sillon naso-jugal, repousse la veine faciale en bas et divise le plan fibreux placé sous la veine. Il coupe ensuite le muscle releveur propre de la lèvre; entre l'écartement de ces fibres, il voit le nerf plongé dans un paquet graisseux, le soulève avec un crochet et arrive au trou sous-orbitaire et au tronc nerveux.

L'incision, dans ces cas, est oblique, on la fait quelquefois horizontale.

Bérard préférait une incision en T dont la branche transversale longeait le rebord orbitaire : il recommandait, en outre, de diviser une portion de l'attache du muscle élévateur de la lèvre, qui cache le nerf à sa sortie du trou sous-orbitaire.

Roux taillait un petit lambeau arrondi à convexité inférieure, le relevait, cherchait le nerf et cautérisait profondément son trajet, à deux centimètres de profondeur, dans la direction du plancher de l'orbite, afin de détruire sûrement la branche dentaire antérieure. Lorsque le trou sous-orbitaire semble trop étroit, on l'agrandit par une couronne de trépan.

C'est une opération compliquée, incertaine dans son résultat, donnant lieu à une guérison lente et exposant à des complications inflammatoires.

§ 4. Section du nerf maxillaire supérieur.

Le nerf maxillaire supérieur, deuxième branche du trijumeau, sort du crâne par le trou grand rond. Il se trouve alors dans la fosse ptérygo-maxillaire, qu'il traverse en se portant légèrement en dehors, pour atteindre la gouttière sous-orbitaire; là, il se prolonge sous le nom de partie profonde du nerf sous-orbitaire.

Dans la fosse ptérygo-maxillaire, le nerf est entouré de tissu cellulo-graisseux; il est séparé de l'orbite par une lame fibreuse qui va de la paroi externe à la paroi inférieure de l'orbite en se continuant avec le périoste.

Dans cette fosse, il porte à son bord inférieur le ganglion de Meckel; il est entouré des nerfs qui en dépendent et de plusieurs artères.

C'est la section de ce nerf dans la fosse ptérygo-maxillaire qui mérite le nom de section du nerf maxillaire supérieur. Nous n'appelons point, comme quelques Allemands, section du nerf maxillaire supérieur, celle qui se pratique sur la portion nerveuse renfermée dans le canal sous-orbitaire et que nous avons décrite sous le nom de section du nerf sous-orbitaire sur le plancher de l'orbite.

On peut, toutefois, par le procédé de section du nerf sous-orbitaire sur le plancher de l'orbite tel que nous l'avons décrit (p. 510), arriver à diviser le nerf maxillaire, au moment de son entrée de la fosse ptérygo-maxillaire dans ce canal.

En relevant fortement le globe oculaire ; en maintenant le nerf sous-orbitaire soulevé par une pince ; en conduisant sur lui l'extrémité d'un bistouri ou le bout de ciseaux recourbés sur le plat, on arrive à faire glisser l'un ou l'autre de ces instruments jusque dans la fente sphéno-

maxillaire, et, coupant à l'aveugle, à diviser le nerf maxillaire.

Mais, on le divise alors au-devant ou au niveau des dentaires postérieurs. On laisse en arrière tous les nerfs dépendant du ganglion de Meckel et cette opération n'offre pas d'autres avantages, que ceux de la section du nerf sous-orbitaire dans son canal.

Il n'en est pas de même du procédé suivant, qui permet la section du nerf avec l'extirpation du ganglion de Meckel et, par conséquent, de tous les nerfs qui dépendent de ce ganglion.

Le ganglion de Meckel occupe la partie supérieure de la fente ptérygo-maxillaire. Il est, en ce lieu, suspendu au bord inférieur du nerf maxillaire supérieur.

De lui dépend une série de nerfs dont les plus importants sont : les palatins et sphéno-palatins.

Son extirpation, avec la section du nerf maxillaire, assez facile sur le cadavre, doit être pénible sur le vivant.

On ne comprend pas que l'on puisse, en la pratiquant, éviter la section de l'artère maxillaire interne. Cette artère, à sa terminaison, occupe la même fosse. Le plus souvent elle est située au devant du ganglion. Il est vrai qu'elle est bien réduite en volume, néanmoins elle peut faire craindre une hémorrhagie grave.

Les faits de Carnochan et de Linarht prouvent combien cette appréhension est fondée : tous deux accusent une forte hémorrhagie.

Cette complication n'est pas signalée dans les faits de Wagner, bien que cet auteur ait pratiqué en même temps la résection du sinus maxillaire.

Procédé. — Voici le mode opératoire qui me paraît le plus convenable (fig. 18 A) :

Premier temps. — Faire une incision curviligne à la

base de la paupière, suivant le bord du plancher de l'orbite.

Cette incision allant d'emblée jusqu'à l'os, on décolle rapidement le périoste qui revêt ce rebord de l'orbite et le plancher de l'orbite lui-même.

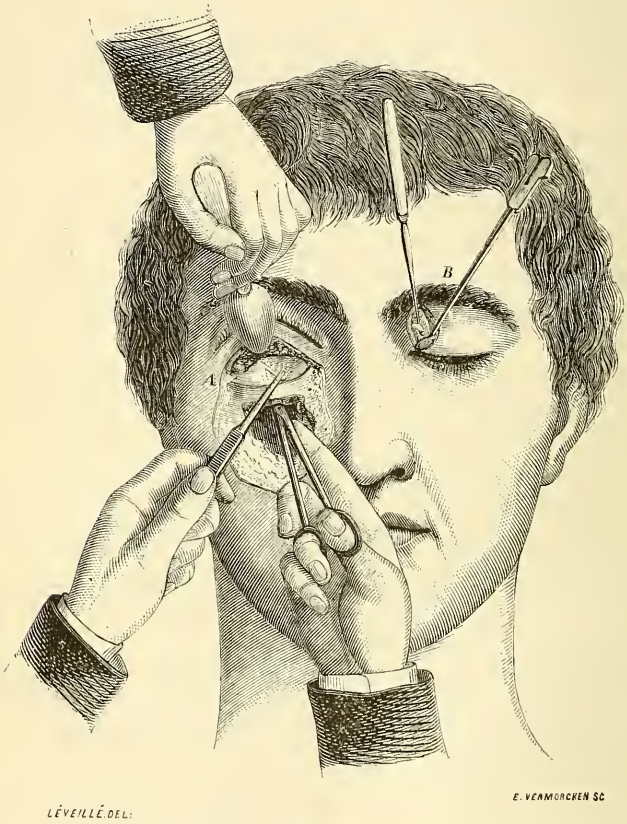

Fig. 18.
A. Procédé de section du nerf maxillaire supérieur. — B. Procédé de section du nerf ethmoïdale.

On relève ensuite toutes les parties molles de l'orbite qu'on loge dans une cuiller à café, comme dans le pre-

mier temps de l'opération de section du nerf sous-orbitaire.

Le canal du sous-orbitaire est mis à découvert ainsi que le nerf sous-orbitaire, qu'une pince pourra saisir dans le cinquième temps de l'opération.

Deuxième temps. — Sur la première incision, en un point correspondant au trou sous-orbitaire, faire tomber une incision verticale ou obliquant très-légèrement en dehors et descendant jusqu'au niveau de la dépression canine.

L'incision tégumentaire offre alors l'aspect d'un T.

Les deux lèvres de la nouvelle incision verticale sont décollées à l'aide d'une rugine, de la surface du sinus et rejetées, l'une en dedans, l'autre en dehors. Des crochets les maintiennent écartées.

Troisième temps. — La paroi antérieure du sinus ainsi mise à nu, on la détruit à l'aide soit d'une couronne de trépan, soit d'un ciseau étroit sur lequel on percute à coups légers.

Dans ce dernier cas, on enlève, par fragments à l'aide des pinces, toute la paroi antérieure du sinus, sans atteindre le rebord de l'orbite. Ce rebord doit rester intact pour servir de charpente aux parties molles après l'opération.

L'œil plonge alors dans le sinus ; il voit, par transparence, le canal sous-orbitaire par sa face inférieure, et le nerf qui y est logé. En suivant ce canal par sa face inférieure jusqu'à la partie la plus reculée du plancher de l'orbite, il arrive au niveau même de la fente ptérygo-maxillaire.

Quatrième temps. — Il importe, pour rendre cette fente tout à fait accessible, de détruire la partie la plus élevée de la paroi postérieure du sinus maxillaire, c'est-à-dire sa tubérosité.

Cette paroi est mince, fragile, elle se brise avec facilité sous des chocs légers et répétés; une pince à pansement suffit pour en enlever les fragments lamelleux.

Cinquième temps. — La paroi osseuse détruite, le chirurgien saisit le nerf sous-orbitaire, dans sa gouttière sous-orbitaire, entre les mors d'une pince introduite par l'orbite; il tire sur le nerf et, portant son bistouri à travers le sinus, à un centimètre en arrière du point où il cesse d'apercevoir le nerf, il l'enfonce et sectionne transversalement ce qui se présente; c'est-à-dire le nerf et les vaisseaux.

A ce moment, les pinces qui tirent sur le sous-orbitaire entraînent le bout coupé du nerf et, avec lui, le ganglion de Meckel qui lui adhère.

Les ciseaux courbes peuvent avantageusement remplacer le bistouri dans cette manœuvre.

Quant à la dissection du ganglion de Meckel à cette profondeur, dont parlent quelques auteurs, je l'ai toujours trouvée extrêmement difficile, quelquefois elle est impossible. Ces différences me paraissent tenir aux variétés d'étroitesse que présente la fente ptérygo-maxillaire chez les divers sujets.

Voici le procédé de Carnochan, qui le premier pratiqua cette opération, le 16 octobre 1856, et qui l'a répétée deux fois.

« Carnochan taille un lambeau cutané triangulaire dont la base correspond au bord inférieur de l'orbite et le sommet au pli naso-labial. Ce premier lambeau est renversé de bas en haut, et la lèvre est fendue, vers le milieu de sa longueur, dans la direction de la pointe du lambeau. L'os maxillaire supérieur est ainsi mis à nu. On recherche les filets du nerf sous-orbitaire, on les suit jusqu'à l'émergence du tronc. Une couronne de trépan entoure le nerf

et enlève la portion d'os qui l'environne ; l'on fait sauter avec la pince de Lüer et un petit ciseau le pourtour du trou sous-orbitaire et la portion dure du canal de ce nom, en ouvrant largement le sinus maxillaire, ce qui permet d'arriver au plancher de l'orbite que l'on traverse avec précaution. On parvient ainsi à la paroi postérieure du sinus maxillaire que l'on brise à l'aide du ciseau. Les parcelles ou fragments osseux sont extraits. Le tronc du nerf est isolé des tissus renfermés dans la fosse sphéno-maxillaire et la dissection conduit au ganglion de Meckel dont on divise les branches, et, avec des ciseaux courbes, on divise le tronc nerveux lui-même à sa sortie du trou grand rond et on excise plusieurs centimètres de longueur.» M. Michel, professeur à la Faculté de médecine de Nancy, aurait répété cette opération, au dire de M. Sédillot.

§ 5. Section des nerfs dentaires postérieurs et supérieurs.

Les nerfs dentaires postérieurs sont généralement au nombre de deux ou trois. Nés lorsque le nerf maxillaire inférieur s'engage dans la gouttière sous-orbitaire, ils décrivent quelques flexuosités sur la tubérosité du maxillaire et pénètrent dans les conduits osseux qui leur sont creusés dans l'épaisseur même de la tubérosité maxillaire.

Procédé. — Jules Roux veut qu'on trépane le sinus maxillaire en dehors de la fosse canine; puis, qu'on enlève le segment de la tubérosité maxillaire où sont creusés les canaux dentaires, avec un emporte-pièce ressemblant à des ciseaux mousses.

C'est encore le procédé le plus rationnel.

Pour la destruction de la tubérosité maxillaire au fond du sinus ouvert, il est plus simple de briser cette paroi

osseuse par de petits coups de ciseaux et d'enlever les parcelles osseuses avec des pinces, en tirant avec la force nécessaire pour arracher les filets nerveux.

§ 6. Section du nerf dentaire inférieur.

Le nerf dentaire inférieur, branche volumineuse du nerf maxillaire inférieur, descend entre les deux ptérygoïdiens d'abord, puis obliquement entre le ptérygoïdien interne et la branche de la mâchoire inférieure; puis il s'engage dans le canal dentaire qu'il parcourt dans toute son étendue, jusqu'au trou mentonnier par lequel s'échappent ses branches terminales.

Il s'anastomose, peu après son origine, avec le nerf lingual. A son entrée dans le canal dentaire, il fournit le nerf mylo-hyoïdien qui s'anastomose dans son trajet soit avec le nerf lingual, soit avec le nerf dentaire lui-même. Il reçoit, à ce niveau, un filet du temporal superficiel.

Dans le canal, il fournit, au niveau de chaque dent, de petits plexus d'où partent des filets dentaires osseux, gencivaux et anastomotiques soit avec le mylo-hyoïdien, soit avec le nerf lingual. Un rameau incisif va fournir à la canine et aux incisives. Un gros rameau incisif postérieur s'échappe, en arrière, près de la terminaison du nerf pour se distribuer à la muqueuse près de la pointe de la langue et s'anastomoser avec le lingual et le mylo-hyoïdien encore.

Enfin, à sa sortie du trou mentonnier, le nerf, par ses branches terminales, s'anastomose plusieurs fois avec les filets, devenus mixtes, de la branche cervico-faciale, avant de se distribuer à la peau et à la muqueuse de la lèvre inférieure.

En présence de la multiplicité de ces connexions nerveuses, avec un pareil nombre de ramuscules qui s'échappent à chaque instant de ce nerf ou qui le pénètrent, venant des nerfs voisins, on se demande quel résultat efficace peut donner une section du nerf pratiquée à sa sortie du trou mentonnier. Elle divisera une bien faible quantité des tubes nerveux appartenant au nerf dentaire.

De même, la division dans le canal dentaire n'interrompra qu'une faible portion du nerf. Pour éteindre l'influence complète du dentaire, on devra pratiquer sa section, en un lieu beaucoup plus élevé, à l'entrée de son canal.

I. Section du nerf dentaire à l'entrée du canal dentaire.

Procédé (fig. 19, p. 526). — *Premier temps.* — Le malade assis et anesthésié, on écarte les mâchoires et on les maintient écartées, à l'aide de l'instrument destiné à cet usage et que l'on place au côté opposé à celui de l'opération; plus on obtient de l'écartement, moins l'opération est difficile. Du côté où l'on doit opérer, un crochet mousse éloigne en dehors la commissure des lèvres et la refoule en arrière le plus possible, afin de rendre moins profond et plus accessible le lieu de l'opération.

Deuxième temps. — On pratique, alors, au fond de la bouche, à l'aide d'un bistouri à long manche, une incision à la muqueuse qui recouvre le bord antérieur du tendon du muscle temporal. Cette incision ne doit pas porter directement sur le bord antérieur et saillant de l'apophyse coronoïde mais à cinq millimètres en dedans.

Elle doit s'étendre de la dernière molaire supérieure à la dernière molaire inférieure.

Elle doit aller d'emblée jusqu'à la surface du tendon du crotaphyte.

Elle n'intéresse, d'ailleurs, que la muqueuse, des glandules et du tissu cellulaire : aucune artère ne se trouve sur son trajet.

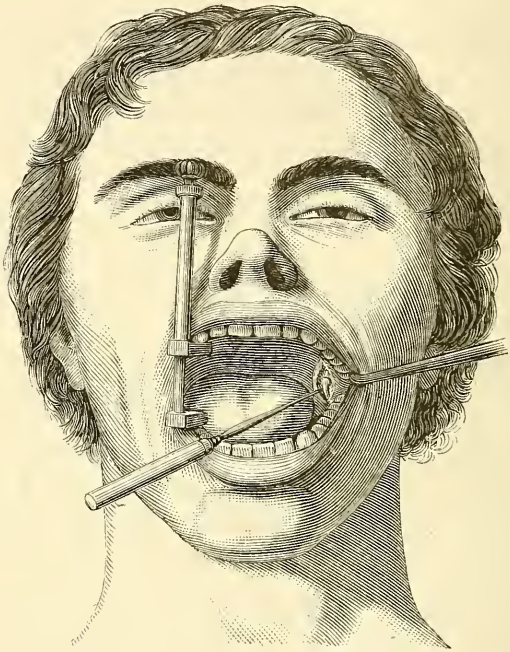

Fig. 19.
Procédé de section du nerf dentaire inférieur.

Troisième temps. — Le bistouri retiré, le bout de l'index gauche le remplace, s'engage dans la plaie et pénètre immédiatement entre le muscle ptérygoïdien interne, qui est en dehors et auquel il correspond par son ongle, et entre la face interne du tendon du crotaphyte qui double la face

interne de l'apophyse coronoïde et auquel le doigt correspond par sa pulpe.

En enfonçant un peu plus le doigt et le portant un peu *en haut*, sa pulpe arrive facilement à sentir, en arrière du tendon du temporal, l'épine de Spix qui domine l'entrée du canal dentaire.

Cette épine, toujours appréciable, est quelquefois très-accusée : d'autres fois, petite, elle réclame, pour être plus nettement sentie, un peu de dénudation.

On fait cette dénudation à l'aide de la sonde cannelée.

Quatrième temps. — Quand la pulpe du doigt sent très-bien l'épine de Spix, il est possible de terminer rapidement l'opération. Il suffit de prendre, de la main droite, un crochet, de le diriger le long de la face palmaire de l'index gauche jusqu'au niveau de l'épine de Spix, de le retourner alors de manière à ce que son bec, regardant en dehors, glisse au-dessus du niveau de l'épine de Spix, en arrière du cordon nervoso-vasculaire qui s'engage dans le canal.

Le crochet peut ainsi charger très-vite le cordon nervoso-vasculaire.

Sur ce cordon, ainsi tendu par le crochet, porter un bistouri boutonné à long manche, glissé à plat le long de la face palmaire de l'index. Quand la lame est arrivée au niveau du crochet, un peu au-dessus de ce doigt, on la tourne de champ et on la fait agir, par pression jusqu'à la surface de l'os.

Tout ce qui est au-dessus de l'épine de Spix est ainsi divisé jusqu'à l'os, et, les bouts divisés fuyant, s'écartant, le doigt ne trouve plus rien qui pénètre dans le canal dentaire.

On a divisé, par ce procédé, le nerf dentaire avec son rameau mylo-hyoïdien et l'artère dentaire. La section de cette dernière n'est jamais l'occasion d'hémorrhagie. Je

n'eus point cette complication sur les deux malades que j'opérai ainsi (1867 et 1870), et elle n'a été signalée dans aucun fait.

Si, au lieu de la simple névrotomie on veut pratiquer l'excision du nerf, il faut, à l'aide de crochets mousses, écarter les lèvres de la plaie, mettre le nerf à découvert, le pincer, le couper au-dessus de la pince et en enlever cinq à dix millimètres de longueur. Cela toutefois n'est pas également facile sur tous les sujets; il en est sur lesquels on n'arrive qu'avec peine à apercevoir le nerf au fond de la plaie.

Quelquefois aussi, après la première section du nerf, le bout que l'on veut exciser échappe, si l'on n'a pas soin de le retenir.

Pour obvier à cet inconvénient, Menzel, assistant du professeur Billroth, a fait faire une espèce de crochet lithotriteur destiné à saisir le nerf, le tenir en vue et l'exciser ensuite. Cet instrument est une innovation heureuse.

L'idée de diviser le nerf par une incision dans la bouche appartient à Lizars, qui, en 1821, imagina une incision perpendiculaire le long de l'apophyse coronoïde. Cette opération toutefois ne fut pratiquée sur le vivant que beaucoup plus tard.

M. Michel, professeur à la Faculté de médecine de Nancy, paraît être le premier à l'avoir pratiquée sur le vivant (1856); il l'a répétée depuis.

Paravicini de Milan (*Annal. di medicina*, 1858) fit, dans la bouche, une incision de trois centimètres, traversa les fibres du ptérygoïdien interne, puis, arrivé sur le tissu conjonctif sous-musculaire et périostique, il enleva un morceau du nerf dentaire qui se distingue très-bien du nerf lingual, par ses rapports avec l'épine.

Menzel, en trois minutes, extirpa quatre lignes du nerf dentaire, à l'aide de son instrument.

Billroth a fait la même opération .(*Revue des journaux allemands dans la Gaz. méd. de Paris*, 1872.)

Ce procédé de division du nerf dentaire se place au premier rang, par la section du nerf à une partie élevée et par l'absence de complication. De plus, il n'occasionne qu'une plaie petite ; celle-ci n'intéresse aucun organe important, la cicatrice qui en résulte est invisible.

Ces avantages ressortent mieux encore par l'étude comparée des autres procédés : voici celui de Warren qui divise aussi le nerf avant son entrée dans le canal dentaire.

Procédé de Warren. — « Une incision, s'étendant de l'échancrure sigmoïde au bord inférieur de l'os maxillaire inférieur, mit à découvert la glande parotide ; puis, en disséquant avec soin cette dernière, et divisant quelques fibres du masséter, l'opérateur arriva à l'os, sur lequel il appliqua une couronne de trépan à vingt ou vingt-cinq millimètres au-dessous de l'échancrure sigmoïde, et à égal distance des bords antérieur et postérieur de l'os. Lorsque les deux tables eurent été enlevées, l'une avec le levier et la seconde avec des pinces, le nerf se trouva à nu avec l'artère et la veine, au point où ils pénètrent dans le canal dentaire. On souleva le nerf avec une sonde et l'on en enleva une longueur de douze millimètres, comprenant l'origine de la branche myloïdienne.

« L'artère fut liée sans difficulté ; la faciale transverse l'avait été dès le début de l'opération. La plaie fut réunie par première intention et le malade guérit le neuvième jour. » (Malgaigne.)

Incision du masséter ; dissection de la parotide ; section du canal parotidien, d'où fistule salivaire probable ; section de plusieurs artères ; section de plusieurs branches du facial, d'où paralysie partielle des muscles de la face ; lésion osseuse ; cicatrice considérable à la face ;

voilà les dangers et les inconvénients sérieux qui s'attachent à ce procédé.

La modification apportée par Velpeau, destinée surtout à éviter la section du canal de Sténon, laisse subsister un bon nombre des inconvénients précédents :

« Velpeau fait une incision en U, passant à quatre millimètres au-dessous et en arrière des bords inférieur et postérieur de la mâchoire et remontant en avant du masséter, à deux millimètres en dehors de l'artère faciale, jusqu'à treize millimètres au dessous de l'arcade zygomatique ; elle permet de relever un lambeau unique sans léser la parotide. L'os mis à nu on applique une moyenne couronne de trépan qui emporte le nerf avec elle. »

On pourrait encore arriver sur le nerf dentaire avant son entrée dans le canal dentaire, par une incision au niveau de l'échancrure sigmoïde et en traversant cette échancrure ; c'est un chemin étroit et difficile.

On atteint le nerf en pratiquant une incision verticale sur la joue, le long du bord antérieur de la branche montante du maxillaire ; mais ce procédé intéresse le canal de Sténon et plusieurs rameaux du facial, ce qui n'est point d'un médiocre inconvénient.

Enfin, une incision pratiquée sur l'angle de la mâchoire, suivant le bord de cet angle et le bord postérieur du maxillaire, conduit avec une grande facilité sur le nerf dentaire, près de l'épine de Spix. Mais, par ce procédé, on divise : la parotide, ses artères et plusieurs branches du nerf facial.

Aucune de ces modifications n'a la valeur du procédé de section dans la bouche, tel qu'il a été décrit plus haut.

II. Section du nerf dentaire dans son canal.

Plusieurs procédés atteignent le nerf dentaire, non plus avant son entrée dans le canal, mais pendant qu'il est contenu dans ce conduit.

« Jules Roux forme un lambeau tégumentaire à convexité inférieure, étendu du bord antérieur du muscle masséter au trou mentonnier, met le maxillaire à nu, applique une couronne de trépan de quinze millimètres, au-dessous de la dernière grosse mollaire, ouvre le canal dentaire, y reconnait le nerf, le divise et en cautérise profondément les extrémités. » (Sédillot, t. II, p. 9.)

Louis Beau place la couronne de trépan à deux centimètres en dehors du trou mentonnier et après avoir découvert le nerf dans l'épaisseur de l'os, il le coupe ; il en saisit avec les pinces l'extrémité antérieure, pendant qu'il pratique la même manœuvre sur le nerf mentonnier, le sépare des parties environnantes et incise en dehors du conduit osseux. Il imprime au cordon nerveux des mouvements de va-et-vient qui en détruisent les adhérences et il l'extrait. La perte de substances est considérable. (*Union médicale*, 1853.)

M. Sédillot a eu deux succès par ce procédé.

Malgaigne recommande d'enlever une molaire et de détruire le nerf avec un fil galvanique.

Au lieu de trépan, Linhart employait la gouge et le marteau pour mettre le nerf à découvert dans son canal.

W. Gross, de Philadelphie, est allé jusqu'à poser cinq couronnes de trépan sur le maxillaire. Il mettait ainsi le nerf à nu et le détruisait dans toute sa longueur.

C'est un procédé très-radical, ayant les inconvénients du procédé de Warren, mais qui peut avoir sa raison d'être, dans des cas d'insuccès après l'opération dans la bouche.

Procédé de Bœckel. — Le malade anesthésié, il fait écarter les mâchoires, puis il détache la joue du maxillaire inférieur par la bouche et va à la recherche du trou mentonnier. Les branches nerveuses et vasculaires qui en émergent sont isolées dans l'étendue d'un centimètre environ; puis, appliquant une gouge en arrière de ce point, sur le trajet du canal dentaire, il fait sauter la table externe de l'os et coupe le nerf. (Dans un autre cas, il se servit d'une tréphine d'un centimètre et demi de diamètre.) Après cela, il est facile d'en retirer un morceau assez long par le trou mentonnier.

On peut donc séparer le maxillaire par ce procédé, sans pratiquer aucune incision à la joue. La plaie interne guérit en dix jours, sans aucun pansement, sans suppuration appréciable et sans douleur.

Mais, à mesure que les procédés se rapprochent du trou mentonnier, ils doivent inspirer moins de confiance dans les résultats curatifs.

III. Section du nerf dentaire à sa sortie du trou mentonnier.

Le trou mentonnier est variable dans sa position, même chez les adultes : quelquefois à un centimètre de la symphyse, il est ici à près de trois centimètres; quelquefois à égale distance du bord inférieur et du bord supérieur de l'os, il est souvent plus rapproché de ce dernier, surtout chez les vieillards, ou après la chute des dents : au niveau de la dent canine ou de l'intervalle qui sépare cette dent de la première molaire sur un sujet, il correspond, sur un autre, à l'espace qui sépare les racines des deux petites dents molaires et même à la deuxième petite molaire.

Procédé de section sous-cutanée. — Bonnet de Lyon

a pratiqué le premier cette opération en introduisant le ténotome au travers de la peau du menton, dans la direction du nerf que l'on place dans un état de tension en portant fortement la lèvre en haut et en dehors. On racle, à plusieurs reprises, la surface osseuse avec le tranchant de l'instrument pour être certain de diviser le tronc nerveux. On pourrait également introduire le ténotome dans la rainure alvéolaire. (Bonnet, *Sections tendineuses.)*

Procédé ordinaire.—« On renverse la lèvre inférieure, On incise, vis-à-vis des dents canines et petites molaires, la rainure qui joint la lèvre à la gencive ; à quelques millimètres de profondeur on rencontre le nerf que l'on coupe en rasant l'os ; le bout coupé fait, hors du niveau des chairs, une saillie facile à reconnaître à sa blancheur, et qu'il suffit d'attirer avec des pinces pour en exciser une longueur convenable. » (Malgaigne.)

Il faudrait que la névralgie fût fixée aux rameaux mentonniers seuls ou que sa cause résidât dans la lésion d'un de ces filets, pour que la section du nerf au trou mentonnier pût suffire à amener une guérison.

§ 7. Section du nerf lingual.

Le nerf lingual, branche du maxillaire inférieur, descend un peu obliquement en bas, entre le pharynx et le ptérygoïdien externe, entre les ptérygoïdiens, puis entre le ptérygoïdien interne et la branche de la mâchoire inférieure. Il change de direction pendant qu'il est entre ce muscle et la branche de la mâchoire, devient horizontal et se place sous la muqueuse du plancher de la bouche au-dessus de la glande sous-maxillaire, à cinq millimètres environ de la réflexion de la muqueuse buccale sur le côté de la langue. Il atteint ensuite l'interstice des muscles lin-

gual et génio-glosse et se dirige vers la pointe de la langue où il se termine en un grand nombre de rameaux.

Dans son premier trajet, il est voisin du nerf dentaire inférieur, au devant de lui de quelques millimètres et un peu plus en dedans.

Il reçoit un rameau du dentaire à son origine, la corde du tympan, en arrière des ptérygoïdiens.

Il fournit des ramuscules à la muqueuse buccale, aux gencives, au nerf mylo-hyoïdien, aux glandes sous-maxillaire, sub-linguale, et s'épuise à la muqueuse de la pointe et de la face dorsale de la langue.

Procédé de section (fig. 20). — Le malade étant assis et anesthésié, ouvrez la bouche et maintenez les mâchoires écartées au moyen de l'écarteur.

Un aide saisit la pointe de la langue entre le pouce et l'index, revêtus d'une compresse, et attire cet organe du côté opposé au lieu de l'opération.

Le chirurgien, tenant de la main droite son bistouri en première position, porte la pointe de cet instrument au côté interne de la dernière grosse molaire inférieure et pratique, sur la muqueuse, dans le sillon linguo-gengival, à cinq millimètres de la réflexion de la muqueuse buccale sur le côté de la langue, une incision de trois centimètres de longueur. L'incision doit être plus rapprochée de la gencive que du bord de la langue. Elle ne doit intéresser que la muqueuse et une faible couche de tissu cellulaire ; car le nerf, très-superficiel, est compris dans cette dernière.

En fouillant avec le bec de la sonde cannelée ou mieux en disséquant le tissu cellulaire, on arrive facilement à mettre le nerf à découvert.

On doit alors le charger sur un crochet, le tendre, et le prenant pour guide lui-même, le poursuivre vers son ori-

gine, jusque sur la surface interne du ptérygoïdien interne où on le coupe d'un coup de ciseaux.

Roser de Marbourg, qui, le premier, a pratiqué la section du nerf lingual, divisait la joue depuis la commissure de la bouche jusqu'au masséter. Il est inutile de faire une pareille plaie et d'exposer à la cicatrice qui en résulte.

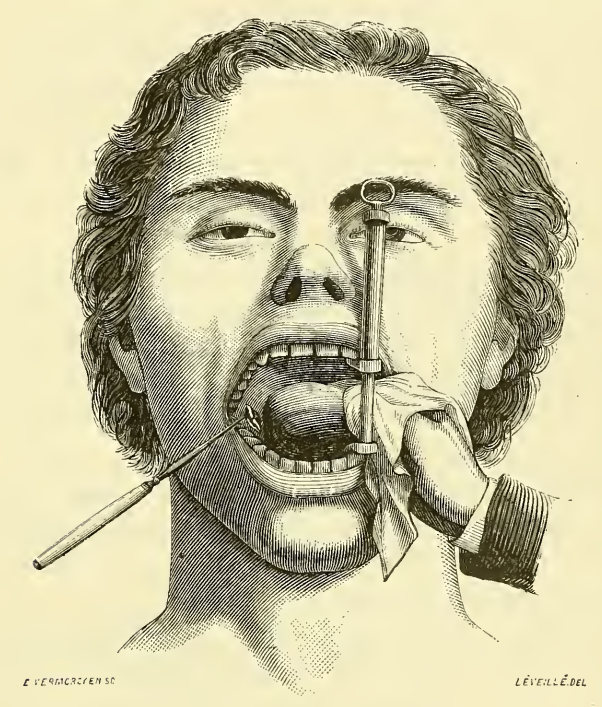

Fig. 20.
Procédé de section du nerf lingual.

Linhart, de Wurtzbourg, trépane la branche de la mâchoire pour arriver au nerf plus près de sa racine. C'est s'exposer à tous les inconvénients de l'opération de Warren pour la section du dentaire inférieur. (Voir plus haut.)

Inzani, de Parme, s'est inspiré de ce procédé pour sec-

tionner, il ya trois ou quatre ans, le nerf dentaire d'abord, puis le nerf lingual ensuite :

« Une incision fut faite à la peau de manière à découvrir la partie moyenne de la branche du maxillaire inférieur. Une couronne de trépan, large d'un demi-pouce, enleva la table externe de l'os et sectionna également le nerf dentaire. Au bout de quatre jours seulement les douleurs diminuèrent un peu ; elles reparurent au bout de deux mois ; une seconde opération fut faite ; la table profonde de l'os fut enlevée encore à l'aide du trépan, et on découvrit le tissu cellulaire placé derrière les muscles ptérygoïdiens. Le nerf lingual fut coupé très-rapidement. »

Luschka, de Tubingen (thèse de Löhrl, 1864), trouvant ces procédés difficiles ou donnant lieu à des cicatrices trop visibles, préfère pratiquer une incision sous le bord inférieur du maxillaire, et « dissèque entre cet os et la glande sous maxillaire, jusqu'à ce qu'il ait atteint le nerf au-dessous de la muqueuse de la bouche. »

C'est prendre le chemin le plus long et le plus sinueux pour obtenir un résultat qui n'est guère plus avantageux, car il laisse la cicatrice visible encore, bien qu'elle soit au bord inférieur de la mâchoire.

M. Michel, de Nancy, a réalisé un véritable progrès en montrant combien il est facile d'atteindre le nerf lingual par la bouche et, en créant le procédé buccal, il a indiqué la situation précise du nerf, à cinq millimètres de la réflexion de la muqueuse sur le côté de la langue. « Là, il saisit la muqueuse buccale et coupe avec le bistouri sur toute la longueur du nerf à partir de la dernière molaire ; il dissèque prudemment le tissu cellulaire graisseux qui cache le nerf lingual ; charge celui-ci sur un crochet mousse et résèque. »

Quelques modifications ont été apportées depuis au procédé buccal ; peut-être parce que le procédé de M. Michel était peu connu. Quelques-unes sont heureuses ; d'autres, non. M. Bœckel a ajouté au procédé de M. Michel (1863) la chloroformisation : c'est un progrès. Mais, en « saisissant le bord gauche de la langue avec une pince érigne, pour l'attirer en avant et la renverser de côté, » il fait à la langue une blessure assez profonde, c'est une moins heureuse innovation.

Vanzetti se sert du rétracteur de Luër pour tirer en dehors la commissure des lèvres. S'il y a déjà un écarteur dans la bouche, ce qui est nécessaire après l'anesthésie, le nouvel instrument devient gênant.

Vanzetti commence son incision « en arrière du pilier du voile du palais qui, très-saillant, est sectionné afin d'arriver le plus près possible du point où le nerf lingual contourne le bord antérieur du ptérygoïdien interne, le dirige en avant et horizontalement. »

La plaie, longue de trois à quatre centimètres « est creusée par des incisions successives, un des bords tenu écarté par des pinces déliées, jusqu'à ce qu'on arrive au nerf. »

C'est rendre difficile une opération simple autrement : c'est rechercher un nerf dans sa situation la plus profonde et la plus cachée, quand on peut l'atteindre en ce même point, après l'avoir découvert dans un lieu voisin où il est superficiel ; ce n'est point un perfectionnement.

§ 8. Section du nerf buccal.

Le nerf buccal, branche du nerf maxillaire inférieur, traverse le ptérygoïdien externe auquel il donne plusieurs filets, descend entre la tubérosité du maxillaire supérieur

et le bord antérieur de l'apophyse coronoïde où il fournit le nerf mixte temporal profond antérieur, puis il arrive au devant du masséter, sur le muscle buccinateur ; là, il se divise en plusieurs branches cutanées pour la peau de la joue, branches muqueuses pour la muqueuse de la bouche, branches anastomotiques avec le nerf facial.

Procédé de section (fig. 13 C, p. 472). — Reconnaître exactement, à son relief, le bord antérieur du muscle masséter. On pourrait se servir, pour reconnaître ce bord, de l'artère faciale qui bat à son extrémité inférieure et de la saillie de la pommette qui est à un centimètre en dedans de ce bord en haut. Une ligne étendue entre ces deux points indique son trajet.

1° Pratiquer, suivant ce bord antérieur, une incision de trois centimètres de longueur, intéressant la peau seulement.

2° Au-dessous de la peau se trouve le lobule graisseux de la joue, qu'il faut tirer en dehors et enlever à l'aide des pinces à mors plats, et plusieurs filets du facial qui doivent être rejetés, les uns en haut, d'autres en bas.

Dans le fond de la plaie, on voit alors le buccinateur recouvert d'une mince lamelle aponévrotique.

On doit diviser en un point cette lamelle, et mettre à nu, avec précaution, les fibres du buccinateur. Il ne faut point oublier, en effet, que le canal ptérygoïdien contourne le bord antérieur du masséter à l'union de son tiers supérieur avec son tiers moyen, que l'artère faciale suit ce bord, dans son tiers inférieur. C'est au niveau du tiers moyen du bord du masséter que doivent donc se faire les fouilles.

A ce niveau, on trouvera, appliqué sur les fibres du buccinateur, une branche nerveuse, se dégageant de dessous le bord du masséter et se portant, à peu près trans-

versalement en dedans, en se divisant en plusieurs rameaux divergents.

Quelquefois on arrive sur une de ces branches de division, qu'il ne faut point prendre pour le nerf buccal, mais qu'il faut suivre du côté du bord du masséter, pour arriver au tronc nerveux lui-même.

J'ai pratiqué une fois cette section sur le vivant, sans difficulté ni accident.

§ 9. Section du nerf temporal superficiel.

Le nerf temporal superficiel, branche du maxillaire inférieur, contourne le col du condyle de la mâchoire, où il fournit des rameaux auriculaires, parotidiens et anastomotiques pour le facial; puis, devenant vertical, il monte entre le pavillon de l'oreille, auquel il donne quelques ramuscules, et la base de l'apophyse zygomatique atteint la tempe où il se divise en de nombreux filets cutanés.

Dans sa portion ascendante, le nerf n'affecte des rapports déterminés avec l'artère temporale superficielle, qu'au devant du pavillon de l'oreille; c'est là qu'il faut le découvrir.

On y parvient en pratiquant une incision longitudinale de trois centimètres (fig. 13 D, p. 472), suivant la direction de l'artère temporale superficielle que l'on sent battre à ce niveau. L'incision intéresse la peau, le tissu cellulaire dense qui est au-dessous et met à nu l'artère, au côté de laquelle se trouve le nerf.

M. le professeur Michel a pratiqué la section de ce nerf.

§ 10. Section du nerf facial.

Il est peu utile de donner des procédés pour sectionner le nerf facial. Il est bon, néanmoins, de savoir ce qui a été

tenté jusqu'à ce jour à ce sujet, ce qui paraît irrationnel, et ce qui le paraît moins.

Le nerf facial, sorti du trou stylo-mastoïdien, s'enfonce dans l'épaisseur de la parotide et gagne le bord parotidien de la mâchoire où il se divise en deux branches, elles-mêmes logées, à leur origine, dans la glande parotide.

La branche supérieure, dite temporo-faciale, se dirige de bas en haut, et d'arrière en avant, vers le col du condyle de la mâchoire où elle reçoit les deux rameaux anastomotiques du temporal superficiel, principale source de la sensibilité des divisions ultérieures de ce nerf.

Cette branche se partage en branches secondaires, mixtes, cette fois, qui se subdivisent et s'anastomosent entre elles pour former une série d'arcades couchées sur le bord postérieur du masséter; cette série d'arcades s'appelle : plexus sous-parotidien. De ce plexus partent les rameaux pour la tempe, le front, les paupières, les lèvres.

La branche inférieure, ou cervico-faciale, se porte obliquement en bas et en avant, reçoit une anastomose du plexus cervical, source principale de sa sensibilité, et se partage, au niveau de l'angle de la mâchoire, en trois ou quatre rameaux qui se subdivisent pour former d'autres rameaux : buccaux, mentonniers, cervicaux.

C'est donc sur le bord postérieur du masséter, à sa partie la plus élevée, ou à l'angle de la mâchoire, que le bistouri doit faire une incision profonde, à travers la peau et la parotide, pour atteindre les divisions de la branche supérieure ou de la branche inférieure du facial.

Gensoul divisa d'un coup de bistouri la branche temporo-faciale, pour une névralgie rebelle. La névralgie guérit. Une paralysie limitée à un petit nombre de muscles de la face persista, mais sans causer une altération notable de la physionomie.

La section que pratiqua Laurenzi, sur la branche cervico-faciale pour une névralgie, guérit cette maladie; cette section ne donna lieu qu'à une paralysie circonscrite à la région inférieure de la face, et tellement insignifiante que l'auteur la considère comme disparue. J'ai dit, à propos de ce fait (p. 170), combien la paralysie du triangulaire, du carré et de la houppe du menton, altère peu la physionomie.

Ces deux faits semblent donc démontrer que la section isolée de chacune des branches du facial peut guérir une névralgie faciale et qu'elle n'est pas aussi fâcheuse pour la physionomie qu'on pourrait le craindre *a priori*. Il faudrait pourtant d'autres observations, pour bien établir la vérité de cette opinion.

La section du tronc facial entier n'aurait probablement ni cette efficacité, ni cette innocuité. Elle ne serait pas efficace, parce que le tronc facial contient à peine quelques tubes sensitifs avant sa division en deux branches : c'est un nerf alors presque exclusivement moteur. On ne guérit pas généralement les névralgies par la section des nerfs moteurs. Cette section produirait, en outre, une difformité sérieuse et permanente, une hémiplégie faciale complète.

FIN

TABLE DES MATIÈRES

Préface. VII
Indications bibliographiques XXII

PREMIÈRE PARTIE

PHYSIOLOGIE PATHOLOGIQUE APRÈS LES SECTIONS NERVEUSES

Chapitre premier. — *Physiologie pathologique après les sections du nerf médian*. 2
Article I. Observations et Réflexions. 2
Observations I à XXV. 2
Article II. Interprétation. 31
§ 1. Troubles organiques 31
§ 2. Troubles moteurs et sensitifs 33
A. Interprétation par la théorie de la motilité et de la sensibilité suppléées 34
I. Motilité suppléée 34
II. Sensibilité suppléée 41
B. Interprétation par la théorie de la régénération nerveuse. . 54
I. Régénération du nerf médian 54
Observation XXVI. 55
II. Appréciation, au point de vue de la régénération, des faits de section du nerf médian, empruntés aux auteurs . . . 57

Chapitre II. — *Physiologie pathologique après la section du nerf cubital* 67
§ 1. Observations. 67
Observations XXVII à XXXVIII 67
§ 2. Interprétation par la théorie des suppléances sensitivo-motrices. 79
I. Motilité suppléée 79
II. Sensibilité suppléée 84
§ 3. Appréciation des autres faits de section du nerf cubital . . 87

Chapitre III. — *Physiologie pathologique après la section du nerf radial*. 96
§ 1. Observations. 96
Observations XXXIX et XL. 96

§ 2. Interprétation par la théorie des suppléances 101
I. Motilité suppléée. 101
II. Sensibilité suppléée 105
§ 3. Appréciation de l'observation XXXIX au point de vue de la régénération nerveuse 108

Chapitre IV. — *Physiologie pathologique après la section simultanée de plusieurs nerfs importants du membre supérieur* 114
§ 1. Observations. 114
Observations XLI à XLV. 114
§ 2. Interprétation par la théorie des suppléances. 121
I. Motilité suppléée. 121
II. Sensibilité suppléée 127
§ 3. Appréciation des autres faits de sections nerveuses multiples. 128

Chapitre V. — *Physiologie pathologique après la section des nerfs du membre inférieur* 136
§ 1. Observations. 136
Observations XLVI à LIV. 136
§ 2. Interprétation par la théorie des suppléances. 142
I. Motilité suppléée après la section du nerf sciatique. . . . 142
II. Sensibilité suppléée après la section du nerf sciatique. . . 147
§ 3. Appréciation des observations de section des nerfs du membre inférieur consignées dans les auteurs. 152

Chapitre VI. — *Physiologie pathologique après la section des nerfs de la face*. 163
Article I. Motilité suppléée après la section du facial (nerf moteur). 164
§ 1. Observations 164
Observations LV à LVII. 164
§ 2. Interprétation par la motilité suppléée. 165
§ 3. Appréciation des autres faits de section du nerf facial. . . 168
Article II. Sensibilité suppléée après la section des nerfs sensitifs de la face (branches du trijumeau). 171
§ 1. Observations. 171
Observations LVIII à LXXXVI. 171
§ 2. Interprétation du premier fait par la sensibilité suppleee . . 179
§ 3. Interprétation des autres faits de section des nerfs sensitifs de la face 188

DEUXIÈME PARTIE

INDICATIONS CHIRURGICALES DES SECTIONS NERVEUSES CHEZ L'HOMME

Chapitre premier. — *Névrotomie dans les névralgies* 207
Article I. Historique 214
Article II. Raison théorique de la nevrotomie dans les nevralgies. 217

§ 1. Névralgies périphériques 218
I. Forme des névralgies périphériques 218
II. Mécanisme de la névralgie ; utilité de la névrotomie . . . 224
§ 2. Névralgies centrales 230
Article III. Relation et appréciation des faits de section nerveuse dans les névralgies 234
Première division. Névrotomie dans les névralgies des membres 236
§ 1. Névrotomie dans les névralgies du membre supérieur. . . 236
Observations I à X 236
§ 2. Névrotomie dans les névralgies du membre inférieur. . . 242
Observations XI à XVI 242
§ 3. Névrotomie dans les névralgies des moignons. 246
I. Névrotomie médiate 246
Observations XVII à XIX. 246
II. Névrotomie immédiate 249
Observations XX à XXV. 249
Seconde division. Névrotomie dans les névralgies de la face. 252
§ 1. Névrotomie unique ou mononévrotomie. 253
I. Névrotomie du nerf sous-orbitaire. 253
Observations XXVI à LIV. 253
II. Névrotomie du nerf dentaire inférieur 264
Observations LV à LXII. 264
III. Névrotomie du nerf sus-orbitaire. 268
Observations LXIII à LXVI 268
IV. Névrotomie du nerf lingual 269
Observations LXVII à LXVIII 269
V. Névrotomie du nerf zygomatique. 271
Observation LXIX 271
VI. Névrotomie du nerf maxillaire supérieur. 271
Observations LXX à LXXIV. 271
§ 2. Névrotomie multiple ou polynévrotomie. 276
I. Polynévrotomie successive 276
Observations LXXV à LXXXVI 276
II. Polynévrotomie simultanée. 286
Observations LXXXVII à XCIX. 286
Article IV. Conclusions 297

Chapitre II. — *Névrotomie dans les douleurs symptomatiques du cancer, des ulcères, etc.* 303
§ 1. Névrotomie contre les douleurs du cancer 303
Observations I à II 304
§ 2. Névrotomie contre les douleurs symptomatiques des ulcères, etc. 305
Observation III 305

Chapitre III. — *Névrotomie dans le tétanos traumatique* . . . 306
Article I. Historique 306

Article II. Raisons théoriques de la névrotomie dans le tétanos traumatique. 310
Article III. Relation et appréciation des faits de section nerveuse dans le tétanos 323
Observations I à XVI 323
I. Efficacité de la névrotomie dans les faits de la première série. 343
II. Inefficacité de la névrotomie dans les faits de la seconde série ; son explication 349
Article IV. Conclusions 358

Chapitre IV. — *Névrotomie dans l'épilepsie.* 365
Article I. Historique 367
Article II. Raisons théoriques de la névrotomie dans l'épilepsie à origine périphérique. 368
Article III. Relation et appréciation des faits d'épilepsie traités par la névrotomie. 374
Observations I à V 374
Article IV. Déductions pratiques. 382

Chapitre V. — *Névrotomie dans la chorée* 388
Observation VI 389

Chapitre VI. — *Névrotomie dans les contractures.* 390
Article I. Raisons théoriques de la névrotomie dans les contractures 390
Article II. Névrotomies pratiquées pour des contractures. . . . 392
Observations I à III. 392

Chapitre VII. — *Névrotomie pour les tumeurs des nerfs* . . . 396
I. Enucléation 397
II. Extirpation 400
Observations I à XV 402
III. Névrotomie médiate. 408
IV. Méthodes exceptionnelles 409

Chapitre VIII. — *Névrotomie dans les sections complètes des nerfs.* 411
Article I. Sections récentes des nerfs 412
Article II. Sections anciennes des nerfs. 414
Appendice. Névrotomie contre l'inflammation phlegmoneuse. Le glaucome. 418

TROISIÈME PARTIE

PROCÉDÉS OPÉRATOIRES

Chapitre premier. — *Considérations générales sur les opérations des nerfs.* 420
Article I. Recherche du nerf 421
Article II. Opération du nerf 424

Article III. Conséquences des opérations précédentes pratiquées sur les nerfs. 428

Chapitre II. — *Procédés de névrotomie pour chaque nerf en particulier.* 434
Article I. Section des nerfs du membre supérieur. 434
§ 1. Section du nerf médian. 434
I. Section du nerf médian dans l'aisselle 435
II. Section du nerf médian au bras 436
III. Section du nerf médian au coude 439
IV. Section du nerf médian à l'avant-bras. 440
V. Section de quelques branches collatérales du nerf médian. 442
VI. Section de quelques branches terminales du nerf médian . 445
§ 2. Section du nerf cubital 446
I. Section du nerf cubital dans l'aisselle. 447
II. Section du nerf cubital au bras. 447
III. Section du nerf cubital au coude. 450
IV. Section du nerf cubital à l'avant-bras. 450
V. Section du nerf cubital au poignet 451
VI. Section de la branche dorsale cutanée. 452
§ 3. Section du nerf radial. 453
I. Section du nerf radial dans l'aisselle. 454
II. Section du nerf radial au bras. 455
III. Section des branches terminales du nerf radial à l'avant-bras 459
§ 4. Section du nerf musculo-cutané 461
I. Section du nerf musculo-cutané dans l'aisselle 462
II. Section du nerf musculo-cutané au bras 462
III. Section du nerf musculo-cutané au pli du coude 463
§ 5. Section du nerf brachial cutané interne. 464
I. Section du nerf brachial cutané interne dans l'aisselle. . . 465
II. Section du nerf brachial cutané interne dans la moitié supérieure du bras. 465
§ 6. Section de quelques branches collatérales du plexus brachial. 466
I. Section du nerf axillaire. 466
II. Section des nerfs du rhomboïde, de l'angulaire, des sus et sous-épineux 467
III. Section du nerf grand pectoral 468
§ 7. Section du plexus brachial 468
I. Section du plexus brachial dans l'aisselle 469
II. Section du plexus brachial au cou 471
Article II. Section des nerfs du membre inférieur. 474
§ 1. Section du grand nerf sciatique. 474
I. Section du grand nerf sciatique, à sa sortie du bassin . . . 475
II. Section du grand nerf sciatique dans l'espace ischio-trochantérien 477
III. Section du grand nerf sciatique au tiers supérieur de la cuisse. 477

IV. Section du grand nerf sciatique au tiers moyen de la cuisse. 478
§ 2. Section des nerfs petit sciatique et fémoro-poplité 480
I. Section du nerf petit sciatique 480
II. Section du nerf fémoro-cutané. 480
§ 3. Section du nerf sciatique poplité interne et de ses branches. 481
I. Section du nerf sciatique poplité interne. 481
II. Section du nerf tibial postérieur. 482
III. Section des nerfs plantaires 484
IV. Section du nerf saphène externe 485
§ 4. Section du nerf sciatique poplité externe et de ses branches. 486
I. Section du nerf poplité externe. 486
II. Section du nerf musculo-cutané de la jambe. 489
III. Section du nerf tibial antérieur 490
§ 5. Section du nerf crural et du saphène interne. 492
I. Section du nerf crural. 493
II. Section du nerf saphène interne. 494
Article III. Section des nerfs du cou. 496
§ 1. Section des nerfs du plexus cervical. 496
I. Section des branches superficielles du plexus cervical. . . 497
II. Section des branches profondes du plexus cervical. . . . 499
§ 2. Section du grand nerf occipital 501
Article IV. Section des nerfs de la face. 502
§ 1. Section du nerf frontal 502
§ 2. Section du nerf nasal. 507
§ 3. Section du nerf sous-orbitaire. 509
I. Section du nerf sous-orbitaire dans son canal. 510
II. Section du nerf au sortir du trou sous-orbitaire 515
§ 4. Section du nerf maxillaire supérieur 518
§ 5. Section des nerfs dentaires postérieurs et supérieurs . . . 523
§ 6. Section du nerf dentaire inférieur 524
I. Section du nerf dentaire à l'entrée du canal dentaire. . . 525
II. Section du nerf dentaire dans son canal 531
III. Section du nerf dentaire à sa sortie du trou mentonnier. . 532
§ 7. Section du nerf lingual 533
§ 8. Section du nerf buccal 537
§ 9. Section du nerf temporal superficiel. 539
§ 10. Section du nerf facial 539

FIN DE LA TABLE DES MATIÈRES

LYON. — IMPRIMERIE PITRAT AINÉ, RUE GENTIL, 4.